Хирургия. Журнал имени Н.И. Пирогова
2019, №12, с. 91-99
https://doi.org/10.17116/hirurgia201912191

Pirogov Journal of Surgery
2019, №12, pp. 91-99
https://doi.org/10.17116/hirurgia201912191

Перспективы использования комплексной компьютер-ассистированной диагностики в оценке структур грудной клетки

© А.Е. НИКОЛАЕВ[1], В.Ю. ЧЕРНИНА[1], И.А. БЛОХИН[1], А.Н. ШАПИЕВ[1], А.П. ГОНЧАР[1], В.А. ГОМБОЛЕВСКИЙ[1], А.В. ПЕТРЯЙКИН[1], А.Ю. СИЛИН[1], Г.Д. ПЕТРОВА[2], С.П. МОРОЗОВ[1]

[1]ГБУЗ «Научно-практический клинический центр диагностики и телемедицинских технологий» Департамента здравоохранения Москвы, Москва, Россия;
[2] ГБУ «Научно-исследовательский институт организации здравоохранения и медицинского менеджмента» Департамента здравоохранения Москвы, Москва, Россия

РЕЗЮМЕ

В последнее время все больше внимания уделяют возможности использования искусственного интеллекта в медицине. Лучевая диагностика отличается от других медицинских специальностей высокой цифровизацией, поэтому большинство разработчиков осваивают именно эту область в медицине.

В связи с тем что компьютерные томограммы имеют высокую воспроизводимость, появляются необходимые условия для разработки алгоритмов машинного обучения. Сегодня наиболее часто исследуемой областью при помощи компьютерной томографии являются органы грудной клетки, что, в частности, связано с широким распространением программ скрининга рака легкого с помощью низкодозной компьютерной томографии. В связи с этим объем информации, который необходимо обработать врачу-рентгенологу интенсивно растет.

Таким образом, автоматический анализ изображений позволит интерпретировать большее количество исследований. Данный обзор направлен на изучение возможностей машинного обучения при исследовании компьютерных томограмм органов грудной клетки.

Ключевые слова: компьютерная томография, органы грудной клетки, скрининг рака легкого, искусственный интеллект, машинное обучение, нейронная сеть, низкодозная компьютерная томография.

СВЕДЕНИЯ ОБ АВТОРАХ:

Николаев А.Е. — e-mail: a.e.nikolaev@yandex.ru; https://orcid.org/0000-0001-5151-4579; SPIN: 1320-1651
Чернина В.Ю. — e-mail: chernina909@gmail.com; https://orcid.org/0000-0002-0302-293X; SPIN: 8896-8051
Блохин И.А. — e-mail: blokhin.ioann@gmail.com; https://orcid.org/0000-0002-2681-9378; SPIN: 3306-1387
Шапиев А.Н. — e-mail: shapiev_an@mail.ru; https://orcid.org/0000-0002-1890-6711; SPIN: 1662-0349
Гончар А.П. — e-mail: anne.gonchar@gmail.com; https://orcid.org/0000-0001-5161-6540; SPIN: 3513-9531
Гомболевский В.А. — e-mail: gombolevskiy@npcmr.ru; https://orcid.org/0000-0003-1816-1315; SPIN: 6810-3279
Петряйкин А.В. — e-mail: alexeypetraikin@gmail.com; https://orcid.org/0000-0003-1694-4682; SPIN 6193-1656
Силин А.Ю. — e-mail: silin@yamed.ru
Петрова Г.Д. — e-mail: 343923@mail.ru; https://orcid.org/0000-0001-9919-2548
Морозов С.П. — e-mail: npcmr@zdrav.mos.ru; https://orcid.org/0000-0001-6545-6170, SPIN: 8542-1720
Автор, ответственный за переписку: Шапиев Арсен Нуруллаевич — e-mail: shapiev_an@mail.ru

КАК ЦИТИРОВАТЬ:

Николаев А.Е., Чернина В.Ю., Блохин И.А., Шапиев А.Н., Гончар А.П., Гомболевский В.А., Петряйкин А.В., Силин А.Ю., Петрова Г.Д., Морозов С.П. Перспективы использования комплексной компьютер-ассистированной диагностики в оценке структур грудной клетки. *Хирургия. Журнал им. Н.И. Пирогова*. 2019;12:91-99. https://doi.org/10.17116/hirurgia201912191

The future of computer-aided diagnostics in chest computed tomography

© A.E. NIKOLAEV[1], V.YU. CHERNINA[1], I.A. BLOKHIN[1], A.N. SHAPIEV[1], A.P. GONCHAR[1], V.A. GOMBOLEVSKIY[1], A.V. PETRAIKIN[1], A.YU. SILIN[1], G.D. PETROVA[2], S.P. MOROZOV[1]

[1]Research and Practical Clinical Center of Diagnostics and Telemedicine Technologies, Department of Health Care of Moscow, Moscow, Russia;
[2]Research Institute for Healthcare Organization and Medical Management of Moscow Healthcare Department, Moscow, Russia

ABSTRACT

Recently, more and more attention has been paid to the utility of artificial intelligence in medicine. Radiology differs from other medical specialties with its high digitalization, so most software developers operationalize this area of medicine.

The primary condition for machine learning is met because medical diagnostic images have high reproducibility. Today, the most common anatomic area for computed tomography is the thorax, particularly with the widespread lung cancer screening programs using low-dose computed tomography. In this regard, the amount of information that needs to be processed by a radiologist is snowballing.

Thus, automatic image analysis will allow more studies to be interpreted. This review is aimed at highlighting the possibilities of machine learning in the chest computed tomography.

Keywords: computed tomography, thorax, lung cancer screening, artificial intelligence, machine learning, neural network, low-dose computed tomography.

INFORMATION ABOUT THE AUTHORS:

Nikolaev A.E. — e-mail: a.e.nikolaev@yandex.ru; https://orcid.org/0000-0001-5151-4579; SPIN: 1320-1651
Chernina V.Yu. — e-mail: chernina909@gmail.com; https://orcid.org/0000-0002-0302-293X; SPIN: 8896-8051
Blokhin I.A. — e-mail: blokhin.ioann@gmail.com; https://orcid.org/0000-0002-2681-9378; SPIN: 3306-1387
Shapiev A.N. — e-mail: shapiev_an@mail.ru; https://orcid.org/0000-0002-1890-6711; SPIN: 1662-0349
Gonchar A.P. — e-mail: anne.gonchar@gmail.com; https://orcid.org/0000-0001-5161-6540; SPIN: 3513-9531
Gombolevskiy V.A. — e-mail: gombolevskiy@npcmr.ru; https://orcid.org/0000-0003-1816-1315; SPIN: 6810-3279
Petraikin A.V. — e-mail: alexeypetraikin@gmail.com; https://orcid.org/0000-0003-1694-4682; SPIN 6193-1656
Silin A.Yu. — e-mail: silin@yamed.ru
Petrova G.D. — e-mail: 343923@mail.ru; https://orcid.org/0000-0001-9919-2548
Morozov S.P. — e-mail: npcmr@zdrav.mos.ru; https://orcid.org/0000-0001-6545-6170; SPIN: 8542-1720
Corresponding author: Shapiev A.N. — e-mail: shapiev_an@mail.ru

TO CITE THIS ARTICLE:

Nikolaev AE, Chernina VYu, Blokhin IA, Shapiev AN, Gonchar AP, Gombolevskiy VA, Petraikin AV, Silin AYu, Petrova GD, Morozov SP. The future of computer-aided diagnostics in chest computed tomography. *Pirogov Russian Journal of Surgery = Khirurgiya. Zurnal im. N.I. Pirogova*. 2019;12:91-99. (In Russ.). https://doi.org/10.17116/hirurgia201912191

Сокращения
Компьютерная томография — КТ
Органы грудной клетки — ОГК
Институт измерения показателей и оценки здоровья — ИПОЗ
Низкодозная компьютерная томография — НДКТ
National Lung Cancer Screening Trial — NLST
Искусственный интеллект — ИИ
Единая радиологическая система — ЕРИС
Единая медицинская информационно-аналитическая система — ЕМИАС
Хроническая обструктивная болезнь легких — ХОБЛ
Минеральная плотность костной ткани — МПК

Введение

Компьютерная томография (КТ) является важным диагностическим методом, широко используемым для решения целого спектра клинических задач. Наиболее часто с помощью КТ проводят исследование органов грудной клетки (ОГК). Все большие обороты набирает скрининг рака легкого при помощи низкодозной компьютерной томографии (НДКТ), что способствует получению и обработке ежегодно петабайтов информации анатомических структур ОГК.

Смертность в мире, по данным ВОЗ и Института измерения показателей и оценки здоровья (ИПОЗ) от болезней ОГК, таких как хроническая обструктивная болезнь легких, рак легких, трахеи и бронхов, туберкулез составляет более 6 млн человек в год.

Рак легких является наиболее распространенной причиной смерти от злокачественных онкологических заболеваний в мире [1]. Единственным решением способствующему снижению смертности от рака легкого является скрининг, который направлен на выявление предиктора рака легкого — легочного узла. Наряду с узлами в легких по данным НДКТ возможно выявить и другие клинически значимые находки (эмфизема, кальцификация коронарных артерий и т.д.), которые врачи-рентгенологи должны выявлять для выбора правильной тактики ведения пациента. При первичных исследованиях в программе National Lung Cancer Screening Trial (NLST) у 10,2% обследованных, не имеющих признаков рака легких, выявили клинически значимые случайные находки [2]. В Канадском скрининговом исследовании при помощи НДКТ у 19% исследуемых выявили случайные находки, при этом 0,8% из них были клинически значимыми и требовали немедленной дальнейшей маршрутизации пациента [3].

В московском скрининге рака легкого также был проведен анализ структуры случайных находок по данным ультра-НДКТ, в которым исключались очаги, классифицированные по LungRADS-2014. При ретроспективном пересмотре результатов исследований в 221 (87,0%) из 254 случаев были выявлены случайные находки **(рис. 1)** [4].

Проблему раннего выявления и быстрой оценки клинически важных находок как со стороны органов дыхания, так и сердечно-сосудистой патологии возможно решить при помощи системы компьютер-ассистированной диагностики (сокращенно CAD от computer-aided detection) и алгоритмов машинного

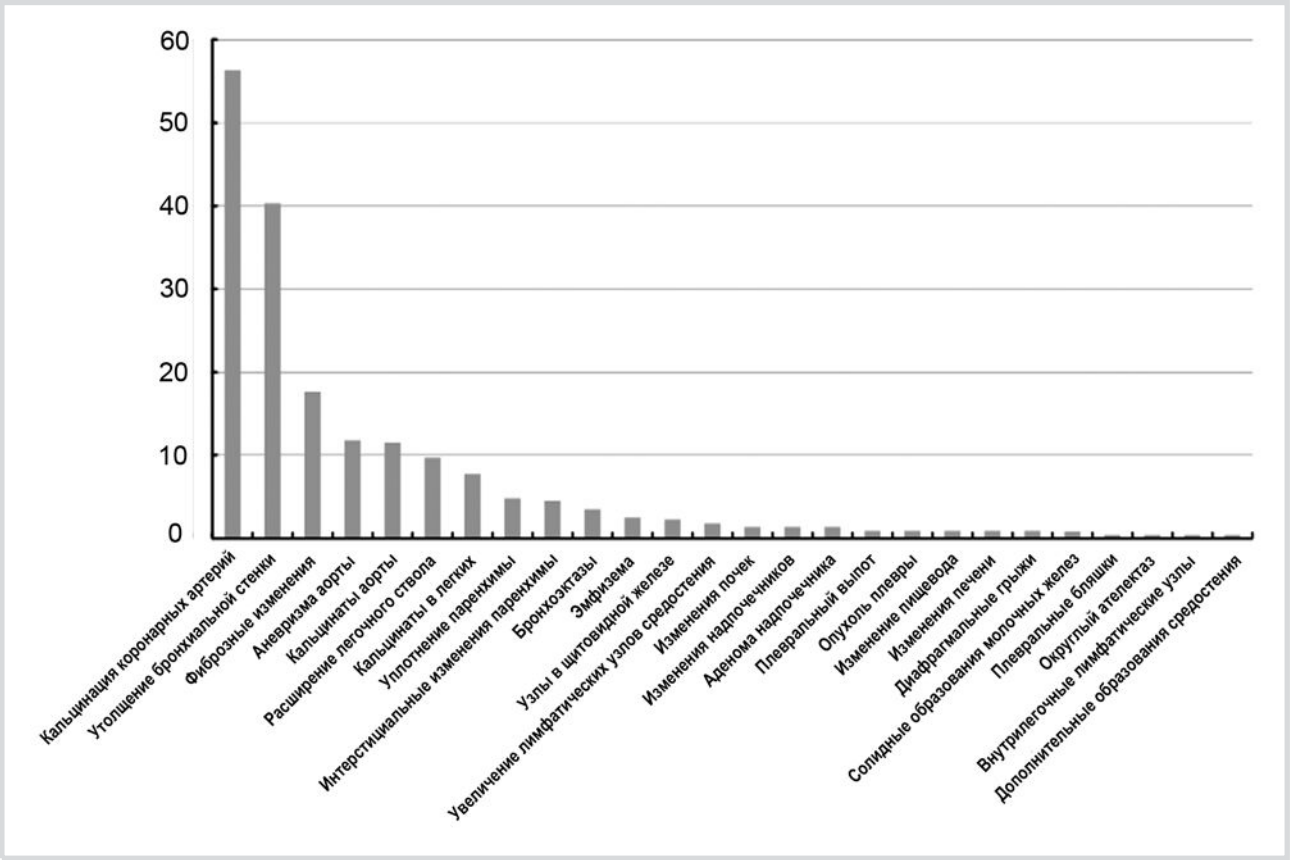

Рис. 1. **Структура случайных находок по НДКТ при скрининге рака легкого в процессе ретроспективного пересмотра результатов НДКТ-исследований.**

Fig. 1. **The distribution of incidental findings in LDCT for lung cancer screening after the retrospective report and study audit.**

обучения (Machine Learning) с использованием глубоких нейронных сетей (Deep Neural Networks).

С целью облегчения выбора подобных инструментов, проведена подробная оценка современных подходов к сегментации легочной паренхимы при КТ.

Искусственный интеллект (ИИ) в диагностике представляет мультидисциплинарное прикладное научное направление по постановке и решению задач моделирования отдельных компонентов аналитических процессов, являющихся частью интеллектуальной деятельности врача [5]. На этапе разработки и в ходе испытаний программного обеспечения на основе интеллектуальных технологий должна быть дана «оценка клинической связи (научной обоснованности) степени адекватности подбора данных и системы их анализа (концепция, измерения, заключение) целевому назначению» [6].

Особенно важно во время планирования этапа разработки уделить внимание выбору типа разметки исследований, на которых в дальнейшем планируется машинное обучение. Разметка или тегирование — это процесс внесения в базу данных стандартизированных сведений о наличии патологических изменений на диагностических изображениях, выполняемое независимо минимум тремя квалифицированными врачами-специалистами [5].

Ниже в таблице представлены типы сегментации данных изображений с указанием, как сильных, так и слабых сторон **(табл. 1)** [7].

Несмотря на множество групп заболеваний, а также самих нозологий врач-рентгенолог обязан мыслить симптомно и интерпретировать изменения легких, используя терминологию Fleischner [8]. Так же и разработчик, выбирая симптом легких, например, «дерево в почках» или уплотнение по типу «матового стекла», должен изначально правильно выбрать тэгирование изображений **(табл. 2)** [7].

Одиночный легочный узел

Одиночный легочный узел (от английского: nodule) по данным КТ грудной клетки визуализируется в виде сферической или неправильной формы уплотнения, с ровными или неровными контурами, размером до 30 мм в диаметре.

Современные CAD, используемые в обнаружении узлов в паренхиме обоих легких позволяют с высокой степенью уверенности подтвердить или опро-

***Таблица 1*. Типы сегментации данных**

***Table 1*. Data segmentation types**

Тип сегментации	Описание	Положительные стороны	Отрицательные стороны
Методы, основанные на пороговых значениях	Идентификация и сегментация нормальных анатомических структур и изолированных образований, таких как опухоли, полости и узелки	Простота, интуитивность, быстрота, наименьшая нагрузка на оборудование	Ошибки сегментации при вариабельной плотности, невозможность классификации находок
Методы, основанные на области интереса	Нормальные анатомические структуры с минимальным шумом, отсутствием или минимальными изменениями	Скорость обработки данных, взаимодействие с широким спектром плотностных характеристик	Ошибки сегментации областей с умеренными или значительными патологическими изменениями, включая случаи тесного контакта патологического очага с нормальной паренхимой
Методы, основанные на форме (атласе и модели)	Отклонения при сегментации нормальной анатомии	При хорошем фантоме (атласе или модели) точность сегментации может быть высокой	Репрезентативные обучающие функции, которые трудно создать и затратно внедрять; производительность сильно зависит от набора функций и обучающих данных
Методы, основанные на анатомии смежных структур	Выявление и классификация плеврального выпота или ателектазов	Хорошо подходит в случаях ошибок сегментации «пороговых» методов	Дорогостоящие, низкая точность при грубых патологических изменениях (например, затенение целого гемиторакса)
Методы, основанные на машинном обучении	Дифференциальная диагностика патологических изменений с характерными текстурными паттернами, например, «матового стекла», консолидации, «булыжной мостовой»	Хорошо работает для выявления «сложных», диффузных патологических состояний, включая их классификацию	Дорогостоящие, отсутствует возможность четкой классификации по принятым группам

***Таблица 2*. Тип сегментации в зависимости от патологического изменения легких**

***Table 2*. Segmentation type depending on the pulmonary pathology**

Патологическое изменение	Методы, основанные на пороговых значениях	Методы, основанные на области интереса	Методы, основанные на форме (атласе и модели)	Методы, основанные на анатомии смежных структур	Методы, основанные на машинном обучении
Легочное поле	+	+	+	+	+
Утолщение легочной перегородки	Н.Д.	-	Н.Д.	+	Н.Д.
Симптом дерева в почках	Н.Д.	Н.Д.	Н.Д.	+	Н.Д.
Перилимфатическая дистрибьюция, варикозные бронхоэктазы, интерстициальная эмфизема	Н.Д.	Н.Д.	Н.Д.	Н.Д.	Н.Д.
Блеб, булла, полость	+	+	+	+	-
Киста, интерстициальная пневмония, бронхоэктазия	+	+	+	+	+
Легочный фиброз, центрилобулярная эмфизема, консолидация	—	—	+	+	—
Центрилобулярная эмфизема	—	—	+	+	—
Сумасшедшая исчерченность	—	—	+	+	+
Уплотнение по типу матового стекла, симптом гало, сотовое легкое, уплотнение по типу матового стекла	—	—	+	+	—
Инфаркт, плевральные бляшки, выпот	—	—	+	+	+

Примечание. Н.Д. — недоступно или не реализовано для данной патологии, «+» — метод может быть успешно использован; «–» —метод может не сработать.

вергнуть их наличие **(рис. 2, на цв. вклейке)**. Согласно данным Cancer Data Access System зарегистрировано 237 проектов, занимающихся разработкой ИИ для оценки легочных узлов. Почти все проекты, зарегистрированные в Cancer Data Access System, в той или иной степени разрабатывают свои алгоритмы для будущего внедрения в национальные проекты скрининга рака легкого. Помимо детекции узлов будущие ИИ должны тегировать изображения, например, с солидными узлами 8 мм с целью сравнения с последующими исследованиями и оценкой времени удвоения узла, используя критерии Fleischner или British Thoracic Society [9, 10].

Интерстициальные изменения легких

Хроническая обструктивная болезнь легких (ХОБЛ) — это хроническое прогрессирующее угрожающее жизни заболевание легких, на начальных этапах проявляющееся одышкой. Большая часть пациентов с ХОБЛ, как правило, курильщики.

Глобальные эпидемиологические исследования BOLD и PLATINO показали, что сегодня насчитывается по меньшей мере 600 млн больных ХОБЛ от общей численности населения в мире [11, 12]. В повседневной практике пульмонолога особое внимание уделяется документу «Глобальная инициатива по диагностике и лечению ХОБЛ» (GOLD — Global Initiative for Chronic Obstructive Lung Disease), которая регламентирует тактику ведения пациентов, имеющих ХОБЛ [13].

Метод раннего выявления ХОБЛ заключается в количественном определении эмфиземы, толщины стенки бронхов и симптома «воздушных ловушек» по данным КТ ОГК. Из описанных выше проявлений ХОБЛ, больше всего изучена количественная оценка эмфиземы. Автоматизированная количественная оценка эмфиземы, по данным КТ ОГК, является более точной, чем визуальная количественная оценка эмфиземы [14]. Выявлена корреляция между эмфиземой по данным КТ грудной клетки и развитием рака легкого, независимо от стадии ХОБЛ, определенной при помощи тестов легочной функции [15—18].

В настоящее время не разработан «золотой стандарт» протокола проведения КТ и пороговое значение для автоматической количественной оценки эмфиземы. Эмфизема может быть количественно определена с помощью автоматизированного программного обеспечения для определения плотности паренхимы легких, которая вычисляет процент вокселей в легких при определенном пороговом уровне, обычно от –910/–950 до –970 HU **(рис. 4, на цв. вклейке)** [19]. Кроме того, может быть использован метод Perc15, который идентифицирует значение HU на 15 процентилей гистограммы затухания паренхимы легкого [20]. Более низкий Perc15, т.е. более близкий к –1000 HU, отражает более тяжелую эмфизему. Используя этот метод, отдельные воксели классифицируются как нормальное легкое, эмфизема или гиперинфляция из-за функционального заболевания мелких дыхательных путей.

По Международным рекомендациям, компьютерная томография играет центральную роль в диагностике фиброзных заболеваний легких. При наличии типичной клинико-лабораторной картины определены паттерны КТ, характерные для обычной интерстициальной пневмонии. Комбинация клинических и компьютерно-томографических данных позволяет поставить диагноз идиопатического фиброза легких без биопсии легкого **(рис. 3, на цв. вклейке)**. Оценка компьютерных томограмм с помощью алгоритма глубокого обучения может обеспечить недорогую, воспроизводимую, почти мгновенную классификацию фиброзных заболеваний легких с высокой точностью [21].

Патология средостения

Среди важных находок сердечно-сосудистой патологии средостения следует выделять повышение индекса коронарного кальция, увеличение объема висцеральной жировой ткани сердца, расширение грудного отдела аорты и легочного ствола.

Паракардиальный жир

Согласно результатам многонационального рандомизированного исследования по атеросклерозу the Multi-Ethnic Study of Atherosclerosis (MESA), объем паракардиального жира является независимым предиктором ишемической болезни сердца [22]. Так как КТ имеет высокое пространственное разрешение, а жировая ткань сердца — низкие значения плотности, она хорошо идентифицируется, что позволяет точно измерять ее объем **(рис. 6, на цв. вклейке)**. Однако ручная оценка объемов времязатратна, что затрудняет ее использование в рутинной практике. Выходом из этой проблемы может быть решение, представленное американскими учеными F. Commandeur и соавт. [23]. Была представлена нейронная сеть (convolutional neural network — ConvNet), которая в сочетании со специальной статистической моделью позволяет автоматически определять перикард, выделять и подсчитывать объемы жировой ткани сердца. Все вычисления для одного исследования выполняются менее чем за 26 с.

Оценка грудной аорты и легочного ствола

Нормальный диаметр аорты зависит от возраста, пола и площади поверхности тела. Термин аневризма используется, когда в аксиальном сечении диаметр составляет более 5,0 см для восходящей аорты и более 4,0 см для нисходящей аорты. Когда аорта расширена больше нормы (4 см для восходящей, 3 см для нисходящей аорты), но не достигает размера аневризмы, могут использоваться термины дилатация или эктазия [24, 25]. Нормальный диаметр ле-

гочного ствола также зависит от возраста, пола и площади поверхности тела и в длине составляет 50 мм в длину и 30 мм в ширину, хотя большинство авторов считают размер в 29 мм, как норму [26]. Оценивать рост аорты при исследованиях в динамике и дилатацию легочного ствола при ХОБЛ возможно, используя алгоритмы машинного обучения, что было продемонстрировано автором S. Gamechi и апробировано в датском пилотном проекте скрининга рака легкого **(см. рис. 2, на цв. вклейке)** [27, 28].

Коронарный кальций

Коронарный кальций является предиктором сердечно-сосудистых заболеваний во всех этнических группах [29, 30]. В ряде исследований продемонстрирована прямая взаимосвязь коронарного кальция со смертностью от ишемической болезни сердца в популяции [31]. Методика оценки коронарного кальция в скрининге при помощи ультра-НДКТ на 64-срезовых компьютерных томографах, сопоставима со стандартной методикой КТ без ЭКГ-синхронизации и КТ с ЭКГ-синхронизацией, что делает данный параметр особенно важным для оценки в скрининге рака легкого **(рис. 5, на цв. вклейке)** [32]. Этот факт за основу был взят Carlos Cano-Espinosa, что побудило его создать нейронную сеть для оценки коронарного кальция на не-ЭКГ-синхронизированных, нативных компьютерных томограммах органов грудной клетки.

Лимфатические узлы

Лимфаденопатия нередко выявляется при исследованиях. Именно врач-рентгенолог определяет тактику ведения пациента: проведение дополнительных исследований (в том числе биопсии) или контрольное исследование через определенный промежуток времени.

Анализ лимфатических узлов трудоемкий процесс. Автоматическое обнаружение и сегментация с помощью КТ является важным и ценным для оценки количества лимфатических узлов в группе, размера по короткой оси, формы и структуры **(рис. 7, на цв. вклейке)** [33].

Патология плевры

Выявление патологий плевры, таких как плевральный выпот, образования плевры или бляшки, являются важными диагностическими находками. Так, плевральный выпот может выявляться при ряде заболеваний, начиная от сердечной недостаточности, заканчивая метастатическим поражением, а также являться негативным прогностическим фактором при остром панкреатите [34]. Однако сегментация и последующий автоматический анализ заболеваний плевры являются непростой задачей для разработчиков. Это связано с тем, что рентгенологическая плотность жидкости в плевральной полости имеет сходные плотностные характеристики с окружающими мягкими тканями [35]. На данный момент имеются решения этой задачи, позволяющие точно определить объем жидкости в плевральной полости и ее локализацию **(рис. 8, на цв. вклейке)** [36].

Редкой патологией, которую также можно выявить с помощью системы CAD, является мезотелиома плевры — злокачественная опухоль, характеризующаяся поражением париетальной и висцеральной плевры [37]. На данный момент имеется ряд автоматических [38, 39] и полуавтоматических [40] алгоритмов определения толщины плевры, направленных на повышение эффективности оценки мезотелиомы.

Мягкие ткани (мышцы, жировая ткань)

Саркопения — это патологическое состояние, обусловленное атрофией скелетных мышц. Саркопения не часто диагностируется, хотя является одним из пяти факторов риска смертности у людей пожилого возраста [41]. В последнее время все больше внимания уделяют саркопеническому ожирению, которое проявляется избытком жировой ткани и сочетанной атрофией мышечной массы, что отрицательно сказывается на метаболическом статусе [42].

На основе сегментированных изображений ОГК возможно оценивать объем таких поверхностных структур — подкожно-жировой клетчатки и скелетных мышц **(рис. 9, на цв. вклейке)** [43, 44]. В рутинной практике врачи-рентгенологи не оценивают объем жировой и мышечной тканей. Сегментация скелетных мышц возможна при помощи программного обеспечения и проводится автоматически в течение 0,17 с вместо 30 мин при полуавтоматическом методе [43], что позволяет быстро выявлять пациентов с подозрением на саркопению.

Костные структуры

Остеопороз — метаболическое заболевание скелета, характеризующееся снижением костной массы, нарушением микроархитектоники костной ткани, и как следствие, повышением риска перелома при минимальной травме. Согласно отчету Международного фонда остеопороза, каждая третья женщина и каждый пятый мужчина в возрасте старше 50 лет имеют остеопоротический перелом [45].

Возможно оценивать минеральную плотность костной ткани (МПК) по данным КТ ОГК при помощи количественной компьютерной томографии QCT (Quantitative Computed Tomography) [46, 47]. К характерным остеопоротическим переломам относятся перелом дистального отдела лучевой кости (перелом Коллиса), компрессионный перелом тела позвонка и перелом шейки бедренной кости. Модель машинного обучения в автоматическим режиме должна оценивать МПК, высоту позвонков грудного отдела, что позволит избавить специалистов от рутинной оценки и повысить качество диагностики [48].

Также нередкими пропускаемыми патологическими изменениями являются очаговые изменения тел позвонков (гемангиома и вторичные изменения), а также травматические изменения ребер, для которых уже разработана модель машинного обучения **(рис. 10, рис. 11, на цв. вклейке)**.

Патология органов верхнего этажа брюшной полости и забрюшинного пространства

При проведении КТ ОГК в область исследования попадает верхний этаж брюшной полости, включающий в себя печень, селезенку и др. Использование систем CAD в анализе патологии органов брюшной полости позволяет проводить оценку плотности печени [49] на предмет наличия стеатоза, выявить наличие образований в печени [50—52], а также оценить состояние селезенки [52, 53].

Кроме того, в область исследования могут попасть надпочечники и почки (зачастую только верхние их полюса). В связи с тем что инциденталомы надпочечников не являются часто встречающейся патологией (4% при КТ-исследованиях) [54]. Возникает вероятность, что внимание врача будет в меньшей степени направлено на выявление данной патологии. Выявление кист и других образований почек также достаточно часто пропускается при описании КТ ОГК. Автоматический анализ сегментированных надпочечников и почек позволит снизить вероятность ложно-негативных результатов **(рис. 12, на цв. вклейке)** [53].

Выводы

Использование алгоритмов машинного обучения поможет повысить качество и доступность медицины, особенно в регионах с дефицитом сил и средств. Однако важно понимать, что большинство алгоритмов машинного обучения разрабатываются для поиска ряда типовых патологий, тогда как врач-рентгенолог способен диагностировать более редкие заболевания и аномалии развития.

Поэтому на часто задаваемый в последнее время вопрос «заменит ли искусственный интеллект рентгенолога?» ответ будет: «рентгенолог, использующий в своей практике алгоритмы искусственного интеллекта, будет иметь преимущество перед рентгенологом, отказавшимся от них».

Авторы заявляют об отсутствии конфликта интересов.
The authors declare no conflict of interest.

ЛИТЕРАТУРА/REFERENCES

1. Bray F, Ferlay J, Soerjomataram I, Siegel RL, Torre LA, Jemal A. Global cancer statistics 2018: GLOBOCAN estimates of incidence and mortality worldwide for 36 cancers in 185 countries. *CA Cancer J Clin*. 2018 Nov; 68(6):394-424. https://doi.org/10.3322/caac.21492
2. National Lung Screening Trial Research Team., Church TR, Black WC, Aberle DR, Berg CD, Clingan KL, Duan F, Fagerstrom RM, Gareen IF, Gierada DS, Jones GC, Mahon I, Marcus PM, Sicks JD, Jain A, Baum S. Results of initial low-dose computed tomographic screening for lung cancer. *N Engl J Med*. 2013 May 23; 368(21):1980-1991. https://doi.org/10.1056/NEJMoa1209120
3. Kucharczyk MJ, Menezes RJ, McGregor A, Paul NS, Roberts HC. Assessing the impact of incidental findings in a lung cancer screening study by using low-dose computed tomography. *Can Assoc Radiol J*. 2011 May;62(2):141-145. https://doi.org/10.1016/j.carj.2010.02.008
4. Николаев А.Е., Гомболевский В.А., Гончар А.П., Шапиев А.Н., Лайпан А.Ш., Морозов С.П. Случайные находки при скрининге рака легкого методом низкодозной компьютерной томографии. *Туберкулез и болезни легких*. 2018; 96(11):60-67.
Nikolaev AE, Gombolevskiy VA, Gonchar AP, Shapiev AN, Laypan ASh, Morozov SP. Incidental findings during lung cancer screening by low-dose computed tomography. *Tuberculosis and Lung Diseases*. 2018; 96(11):60-67. (In Russ.). https://doi.org/10.21292/2075-1230-2018-96-11-60-67
5. Морозов С.П., Владзимирский А.В., Кляшторный В.Г., Андрейченко А.Е., Кульберг Н.С., Гомболевский В.А. Клинические испытания программного обеспечения на основе интеллектуальных технологий (лучевая диагностика). Препринт № ЦДТ-2019-1. Серия «Лучшие практики лучевой и инструментальной диагностики». Вып. 23. М. 2019;33.
Morozov SP, Vladzimirskiy AV, Klyashtorny VG, Andreichenko AE, Kulberg NS, Gombolevskiy VA. Clinical trials of software based on intelligent technologies (radiation diagnostics). Preprint №CDT-2019-1 /Series «Best Practices of Radiation and Instrumental Diagnostics». Vol. 23. M. 2019;33. (In Russ.).
6. Методические рекомендации по порядку проведения экспертизы качества, эффективности и безопасности медицинских изделий (в части программного обеспечения) для государственной регистрации в рамках национальной системы. М.: ФГБУ «ВНИИИМТ» Росздравнадзора, 2018;31.
Guidelines for the examination of the quality, effectiveness and safety of medical devices (in terms of software) for state registration within the national system. M.: FGBU «VNIIIMT» Roszdravnadzor, 2018;31. (In Russ.).
7. Mansoor A, Bagci U, Foster B, Xu Z, Papadakis GZ, Folio LR, Udupa JK, Mollura DJ. Segmentation and Image Analysis of Abnormal Lungs at CT: Current Approaches, Challenges, and Future Trends. *Radiographics*. 2015 Jul-Aug;35(4):1056-1076. https://doi.org/10.1148/rg.2015140232
8. Hansell DM, Bankier AA, MacMahon H, McLoud TC, Müller NL, Remy J. Fleischner Society: glossary of terms for thoracic imaging. *Radiology*. 2008 Mar;246(3):697-722. https://doi.org/10.1148/radiol.2462070712
9. MacMahon H, Naidich DP, Goo JM, Lee KS, Leung ANC, Mayo JR, Mehta AC, Ohno Y, Powell CA, Prokop M, Rubin GD, Schaefer-Prokop CM, Travis WD, Van Schil PE, Bankier AA. Guidelines for Management of Incidental Pulmonary Nodules Detected on CT Images: From the Fleischner Society 2017. *Radiology*. 2017 Jul;284(1):228-243. https://doi.org/10.1148/radiol.2017161659
10. Callister ME, Baldwin DR, Akram AR, Barnard S, Cane P, Draffan J, Franks K, Gleeson F, Graham R, Malhotra P, Prokop M, Rodger K, Subesinghe M, Waller D, Woolhouse I; British Thoracic Society Pulmonary Nodule Guideline Development Group; British Thoracic Society Standards of Care Committee. British Thoracic Society guidelines for the investigation and management of pulmonary nodules. *Thorax*. 2015 Aug;70 (Suppl 2):ii1-ii54. https://doi.org/10.1136/thoraxjnl-2015-207168
11. Buist AS, Vollmer WM, McBurnie MA. Worldwide burden of COPD in high- and low-income countries. Part I. The burden of obstructive lung disease (BOLD) initiative. *Int J Tuberc Lung Dis*. 2008 Jul;12(7):703-708. PubMed PMID: 18544191

12. Menezes AM, Perez-Padilla R, Hallal PC, Jardim JR, Muiño A, Lopez MV, Valdivia G, Pertuze J, Montes de Oca M, Tálamo C; PLATINO Team. Worldwide burden of COPD in high- and low-income countries. Part II. Burden of chronic obstructive lung disease in Latin America: the PLATINO study. *Int J Tuberc Lung Dis.* 2008 Jul; 12(7):709-712. PubMed PMID: 18544192
13. Singh D, Agusti A, Anzueto A, Barnes PJ, Bourbeau J, Celli BR, Criner GJ, Frith P, Halpin DMG, Han M, López Varela MV, Martinez F, Montes de Oca M, Papi A, Pavord ID, Roche N, Sin DD, Stockley R, Vestbo J, Wedzicha JA, Vogelmeier C. Global Strategy for the Diagnosis, Management, and Prevention of Chronic Obstructive Lung Disease: the GOLD science committee report 2019. *Eur Respir J*. 2019 May 18;53(5): pii: 1900164. https://doi.org/10.1183/13993003.00164-2019
14. Mets OM, Buckens CF, Zanen P, Isgum I, van Ginneken B, Prokop M, Gietema HA, Lammers JW, Vliegenthart R, Oudkerk M, van Klaveren RJ, de Koning HJ, Mali WP, de Jong PA. Identification of chronic obstructive pulmonary disease in lung cancer screening computed tomographic scans. *JAMA*. 2011 Oct 26;306(16):1775-1781. https://doi.org/10.1001/jama.2011.1531
15. De Torres JP, Bastarrika G, Wisnivesky JP, et al. Assessing the relationship between lung cancer risk and emphysema detected on low-dose CT of the chest. *Chest*. 2007 Dec;132(6):1932-1938. PubMed PMID: 18079226
16. Wilson DO, Weissfeld JL, Balkan A, et al. Association of radiographic emphysema and airflow obstruction with lung cancer. *Am J Respir Crit Care Med*. 2008 Oct 1;178(7):738-744. https://doi.org/10.1164/rccm.200803-435OC
17. Zulueta JJ, Wisnivesky JP, Henschke CI, et al. Emphysema scores predict death from COPD and lung cancer. *Chest*. 2012 May;141(5):1216-1223. https://doi.org/10.1378/chest.11-0101
18. Henschke CI, Yip R, Boffetta P, et al. CT screening for lung cancer: importance of emphysema for never smokers and smokers. *Lung Cancer*. 2015 Apr; 88(1):42-47. https://doi.org/10.1016/j.lungcan.2015.01.014
19. Labaki WW, Martinez CH, Martinez FJ, Galbán CJ, Ross BD, Washko GR, Barr RG, Regan EA, Coxson HO, Hoffman EA, Newell JD Jr, Curran-Everett D, Hogg JC, Crapo JD, Lynch DA, Kazerooni EA, Han MK. The Role of Chest Computed Tomography in the Evaluation and Management of the Patient with Chronic Obstructive Pulmonary Disease. *Am J Respir Crit Care Med*. 2017 Dec 1;196(11):1372-1379. https://doi.org/10.1164/rccm.201703-0451PP
20. Newell JD, Hogg JC, Snider GL. Report of a workshop: quantitative computed tomography scanning in longitudinal studies of emphysema. *Eur Respir J*. 2004;23:769-775. PubMed PMID: 15176695
21. Walsh SLF, Calandriello L, Silva M, Sverzellati N. Deep learning for classifying fibrotic lung disease on high-resolution computed tomography: a case-cohort study. *Lancet Respir Med*. 2018 Nov;6(11):837-845. https://doi.org/10.1016/S2213-2600(18)30286-8
22. Ding J, Hsu FC, Harris TB, Liu Y, Kritchevsky SB, Szklo M, et al. The association of pericardial fat with incident coronary heart disease: the Multi-Ethnic Study of Atherosclerosis (MESA). *Am J Clin Nutr*. 2009;90(3):499-504. https://doi.org/10.3945/ajcn.2008.27358
23. Commandeur F, Goeller M, Betancur J, Cadet S, Doris M, Chen X, Berman DS, Slomka PJ, Tamarappoo BK, Dey D. Deep Learning for Quantification of Epicardial and Thoracic Adipose Tissue From Non-Contrast CT. *IEEE Trans Med Imaging*. 2018 Aug;37(8):1835-1846. https://doi.org/10.1109/ TMI.2018.2804799
24. Webb WR, Higgins CB. Thoracic Imaging. Lippincott Williams & Wilkins. 2010; ISBN:1605479764.
25. Munden RF, Carter BW, Chiles C, MacMahon H, Black WC, Ko JP, McAdams HP, Rossi SE, Leung AN, Boiselle PM, Kent MS, Brown K, Dyer DS, Hartman TE, Goodman EM, Naidich DP, Kazerooni EA, Berland LL, Pandharipande PV. Managing Incidental Findings on Thoracic CT: Mediastinal and Cardiovascular Findings. A White Paper of the ACR Incidental Findings Committee. (2018) *Journal of the American College of Radiology: JACR*. 2018. https://doi.org/10.1016/j.jacr.2018.04.029
26. Last's anatomy, regional and applied. Churchill Livingstone. ISBN: 044304662X.
27. Sedghi Gamechi Z, Bons LR, Giordano M, Bos D, Budde RPJ, Kofoed KF, Pedersen JH, Roos-Hesselink JW, de Bruijne M. Automated 3D segmentation and diameter measurement of the thoracic aorta on non-contrast enhanced CT. *Eur Radiol*. 2019 Sep;29(9):4613-4623. https://doi.org/10.1007/s00330-018-5931-z
28. Bons LR, Sedghi Gamechi Z, Thijssen CGE, Kofoed KF, Pedersen JH, Saghir Z, Takkenberg JJM, Kardys I, Budde RPJ, de Bruijne M, Roos-Hesselink JW. Growth of the thoracic aorta in the smoking population: The Danish Lung Cancer Screening Trial. *Int J Cardiol*. 2019 Jun 15;pii: S0167-5273(19)31487-1. https://doi.org/10.1016/j.ijcard.2019.06.010
29. D'Agostino RB Sr, Grundy S, Sullivan LM, Wilson P; CHD Risk Prediction Group. Validation of the Framingham coronary heart disease prediction scores: results of a multiple ethnic group's investigation. *JAMA*. 2001 Jul 11;286(2):180-187. https://doi.org/10.1001/jama.286.2.180
30. Burke G, Lima J, Wong ND, Narula J. The Multiethnic Study of Atherosclerosis. *Glob Heart*. 2016 Sep;11(3):267-268. https://doi.org/10.1016/j.gheart.2016.09.001
31. Greenland P, Smith SC Jr, Grundy SM. Improving coronary heart disease risk assessment in asymptomatic people: role of traditional risk factors and noninvasive cardiovascular tests. *Circulation*. 2001;104:1863-1867. https://doi.org/10.1161/hc4201.097189
32. Wu MT, Yang P, Huang YL, Chen JS, Chuo CC, Yeh C, Chang RS. Coronary arterial calcification on low-dose ungated MDCT for lung cancer screening: concordance study with dedicated cardiac CT. *AJR Am J Roentgenol*. 2008 Apr;190(4):923-928. https://doi.org/10.2214/AJR.07.2974
33. Oda H, Bhatia KK, Oda M, Kitasaka T, Iwano S, Homma H, Takabatake H, Mori M, Natori H, Schnabel JA, Mori K. Automated mediastinal lymph node detection from CT volumes based on intensity targeted radial structure tensor analysis. *J Med Imaging (Bellingham)*. 2017 Oct;4(4):044502. https://doi.org/10.1117/1.JMI.4.4.044502
34. Kumar P, Gupta P, Rana S. Thoracic complications of pancreatitis. *JGH Open*. 2018 Oct 22;3(1):71-79. https://doi.org/10.1002/jgh3.12099
35. Mansoor A, Bagci U, Foster B, Xu Z, Papadakis GZ, Folio LR, Mollura DJ. Segmentation and Image Analysis of Abnormal Lungs at CT: Current Approaches, Challenges, and Future Trends. *RadioGraphics*, 2015;35(4):1056-1076. htts://doi.org/10.1148/rg.2015140232
36. Yao J, Bliton J, Summers RM. Automatic segmentation and measurement of pleural effusions on CT. *IEEE Trans Biomed Eng*. 2013 Jul;60(7):1834-1840. https://doi.org/10.1109/tbme.2013.2243446
37. Robinson BW, Lake RA. Advances in malignant mesothelioma. *N Engl J Med*. 2005 Oct 13;353(15):1591-1603. https://doi.org/10.1056/NEJMra050152
38. Armato SG 3rd, Oxnard GR, MacMahon H, Vogelzang NJ, Kindler HL, Kocherginsky M, Starkey A. Measurement of mesothelioma on thoracic CT scans: a comparison of manual and computer-assisted techniques. *Med Phys*. 2004 May;31(5):1105-1115. https://doi.org/10.1118/1.1688211
39. Armato SG3rd. Computerized analysis of mesothelioma on CT scans. *Lung Cancer*. 2005 Jul;49 (Suppl 1):S41-S44. https://doi.org/10.1016/j.lungcan. 2005.03.011
40. Armato SG, Oxnard GR, Kocherginsky M, Vogelzang NJ, Kindler HL, MacMahon H. Evaluation of Semiautomated Measurements of Mesothelioma Tumor Thickness on CT Scans. *Academic Radiology*. 2005;12(10):1301-1309. https://doi.org/10.1016/j.acra.2005.05.021
41. Cruz-Jentoft AJ, Baeyens JP, Bauer JM. et al. European Working Group on Sarcopenia in Older People. Sarcopenia: European consensus on definition and diagnosis: Report of the European Working Group on Sarcopenia in Older People. *Age Ageing*. 2010 Jul;39(4):412-423. https://doi.org/10.1093/ageing/afq034
42. Мисникова И.В., Ковалева Ю.А., Климина Н.А. Саркопеническое ожирение. *РМЖ*. 2017;25(1):24-29. Misnikova IV, Kovaleva YuA, Klimina NA. Sarcopenic obesity. *Breast cancer*. 2017;25(1):24-29. (In Russ.).

43. Lee H, Troschel FM, Tajmir S, Fuchs G, Mario J, Fintelmann FJ, Do S. Pixel-Level Deep Segmentation: Artificial Intelligence Quantifies Muscle on Computed Tomography for Body Morphometric Analysis. *J Digit Imaging*. 2017 Aug;30(4):487-498. https://doi.org/10.1007/s10278-017-9988-z

44. Yubing Tong, Jayaram K. Udupa, Caiyun Wu, Gargi Pednekar, Janani Rajan Subramanian, David J. Lederer, Jason Christie, Drew A. Torigian. Fat segmentation on chest CT images via fuzzy models. Proc. SPIE 9786, Medical Imaging 2016: Image-Guided Procedures, Robotic Interventions, and Modeling, 978609 (18 March 2016). https://doi.org/10.1117/12.2217864.

45. Vasikaran S, Eastell R, Bruyuire O, et al. Markers of bone turnover for the prediction of fracture risk and monitoring of osteoporosis treatment: a need for international reference standards. *Osteoporos Int*. 2011 Feb;22(2):391-420. https://doi.org/10.1007/s00198-010-1501-1

46. Wong M, Papa A, Lang T, Hodis HN, Labree L, Detrano R. Validation of thoracic quantitative computed tomography as a method to measure bone mineral density. *Calcif Tissue Int*. 2005 Jan;76(1):7-10. https://doi.org/10.1007/s00223-004-0020-5

47. Lenchik L, Shi R, Register TC, Beck SR, Langefeld CD, Carr JJ. Measurement of trabecular bone mineral density in the thoracic spine using cardiac gated quantitative computed tomography. *J Comput Assist Tomogr*. 2004 Jan-Feb;28(1):134-139. https://doi.org/10.1097/00004728-200401000-00023

48. Nam KH, Seo I, Kim DH, Lee JI, Choi BK, Han IH. Machine Learning Model to Predict Osteoporotic Spine with Hounsfield Units on Lumbar Computed Tomography. *J Korean Neurosurg Soc*. 2019 Jul;62(4):442-449. https://doi.org/10.3340/jkns.2018.0178

49. Gonchar A, Elizarov A, Kulberg N, Gombolevskiy V, Blokhin I, Alekseeva T, Krysanova A, Suleymanova M, Chernyshev D. Automated liver density measurement in LDCT lung cancer screening: preliminary results. *Congress: ECR*. 2019. https://doi.org/10.26044/ecr2019/C-3001

50. Linguraru MG, Richbourg WJ, Liu J, Watt JM, Pamulapati V, Wang S, Summers RM. Tumor burden analysis on computed tomography by automated liver and tumor segmentation. *IEEE Trans Med Imaging*. 2012 Oct;31(10):1965-1976. https://doi.org/10.1109/TMI.2012.2211887

51. Liao M, Zhao Y, Wang W, Zeng Y, Yang Q, Shih FY, Zou B. Efficient liver segmentation in CT images based on graph cuts and bottleneck detection. *Phys Med*. 2016 Nov;32(11):1383-1396. https://doi.org/10.1016/j.ejmp.2016.10.002

52. Dong C, Chen Y, Foruzan AH, Lin L, Han X, Tateyama T, Jiang H. Segmentation of liver and spleen based on computational anatomy models. *Comput Biol Med*. 2015 Dec 1;67:146-160. https://doi.org/10.1016/j. compbiomed.2015.10.007

53. Chu C, Oda M, Kitasaka T, Misawa K, Fujiwara M, Hayashi Y, Nimura Y, Rueckert D, Mori K. Multi-organ segmentation based on spatially-divided probabilistic atlas from 3D abdominal CT images. *Med Image Comput Comput Assist Interv*. 2013;16(Pt 2):165-172. https://doi.org/10.1007/978-3-642-40763-5_21

54. Молашенко Н.В., Платонова Н.М., Бельцевич Д.Г., Юкина М.Ю., Трошина Е.А. Дифференциальная диагностика инциденталом надпочечников. *Ожирение и метаболизм*. 2016;13(4):39-44. Molashenko NV, Platonova NM, Beltsevich DG, et al. Diagnosis and differential diagnosis of adrenal incidentalomas. *Obesity and metabolism*. 2016; 13(4):39-44. (In Russ.). https://doi.org/10.14341/omet2016439-44

Поступила 10.10.19
Received 10.10.19
Принята в печать 21.11.19
Accepted 21.11.19

К статье *А.Е. Николаева и соавт.* «Перспективы использования комплексной компьютер-ассистированной диагностики в оценке структур грудной клетки»

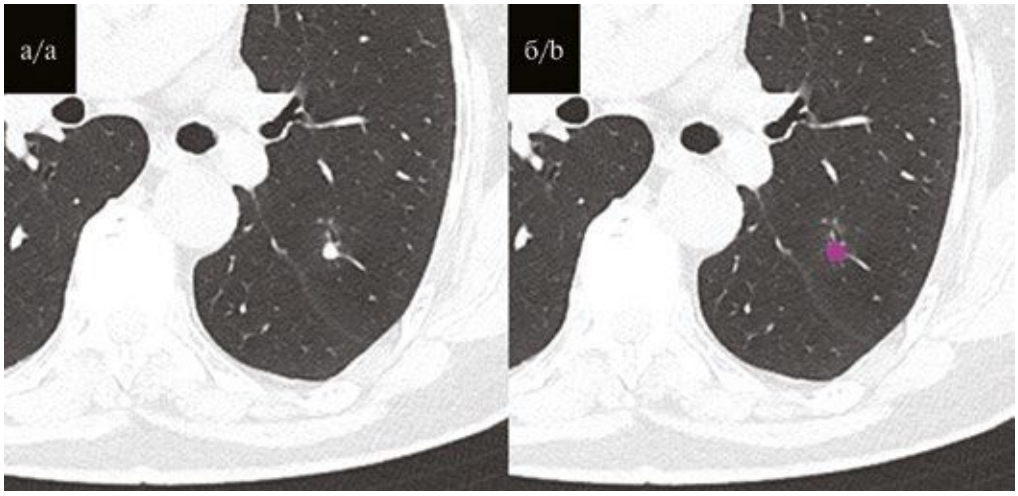

Рис. 2. **Аксиальные КТ-изображения в легочном окне. Алгоритм машинного обучения детектировал легочный узел.**
Fig. 2. **Axial CT image, lung window setting. Machine learning algorithm detected a pulmonary nodule.**

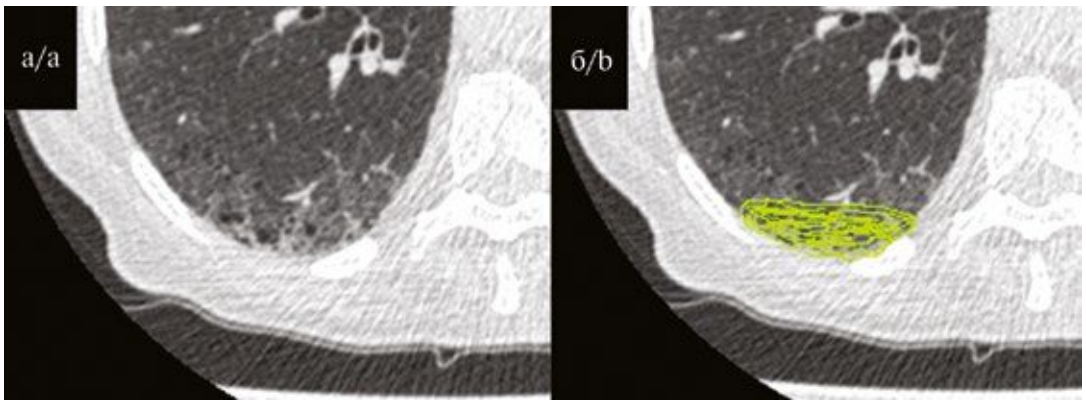

Рис. 3. **Аксиальные КТ-изображения в легочном окне.**
Представлен пример сегментации области кистозно-воздушных изменений субплевральной локализации размерами до 5 мм в диаметре. Данные измерения соответствуют симптому сотового легкого, характерному для обычной интерстициальной пневмонии.
Fig. 3. **Axial CT image, lung window setting.**
An example of segmentation of subpleural cystic changes up to 5 mm in diameter. These measurements are characteristic for a «honeycomb lung», typical of usual interstitial pneumonia.

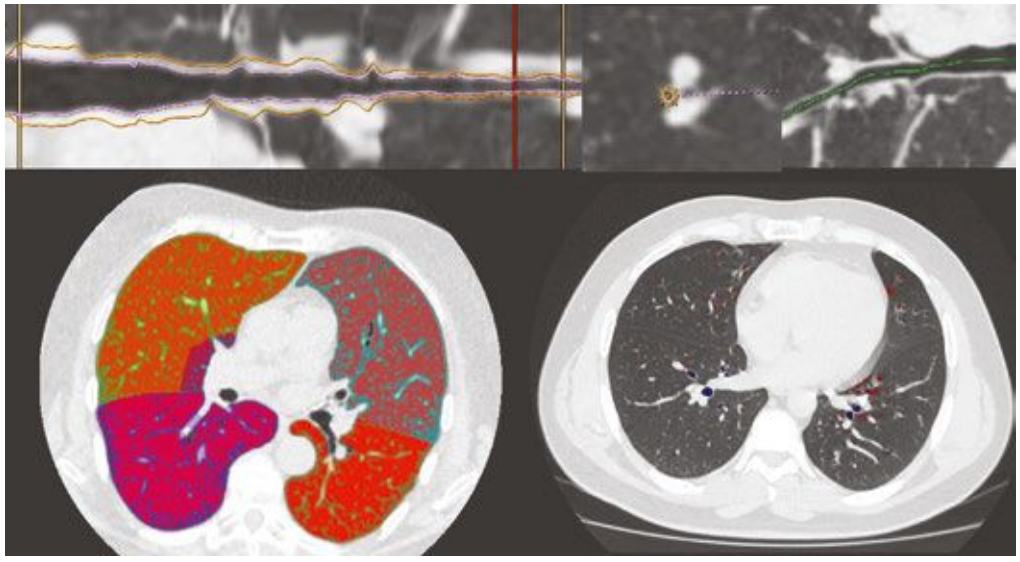

Рис. 4. **Аксиальные КТ-изображения в легочном окне.**
Представлены данные оценки легочной паренхимы с количественной оценкой и оценка толщины стенок бронхов. Изображения получены при помощи Philips Intellispace Portal.
Fig. 4. **Axial CT image, lung window setting.**
Qualitative and quantitative pulmonary parenchyma assessment as well as bronchial wall thickness. Study processed with the Philips Intellispace Portal.

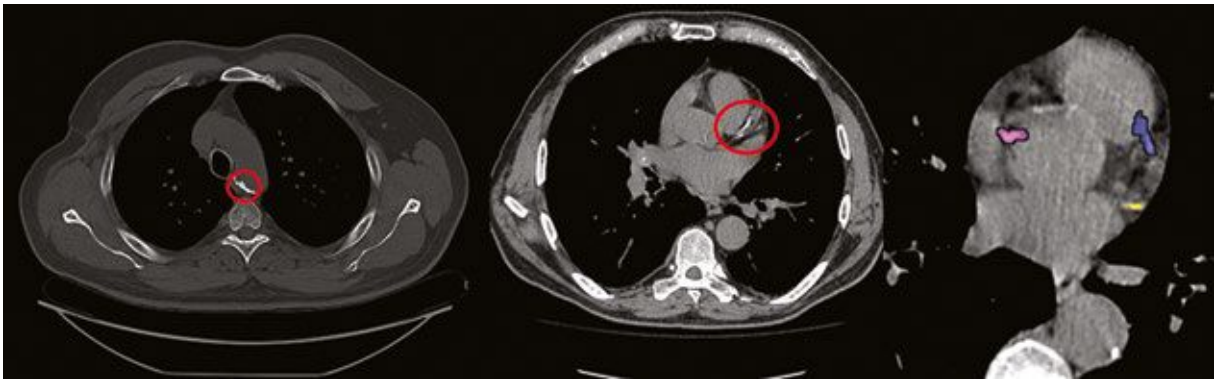

а/a б/b в/c

Рис. 5. **На аксиальных КТ-изображениях в мягкотканном режиме представлена сегментация кальцинатов в аорте *(а)*, коронарных артериях *(б, в)*.**

Fig. 5. **Axial CT images in a soft-tissue window with aortic *(a)* and coronary *(b, c)* calcifications segmented.**

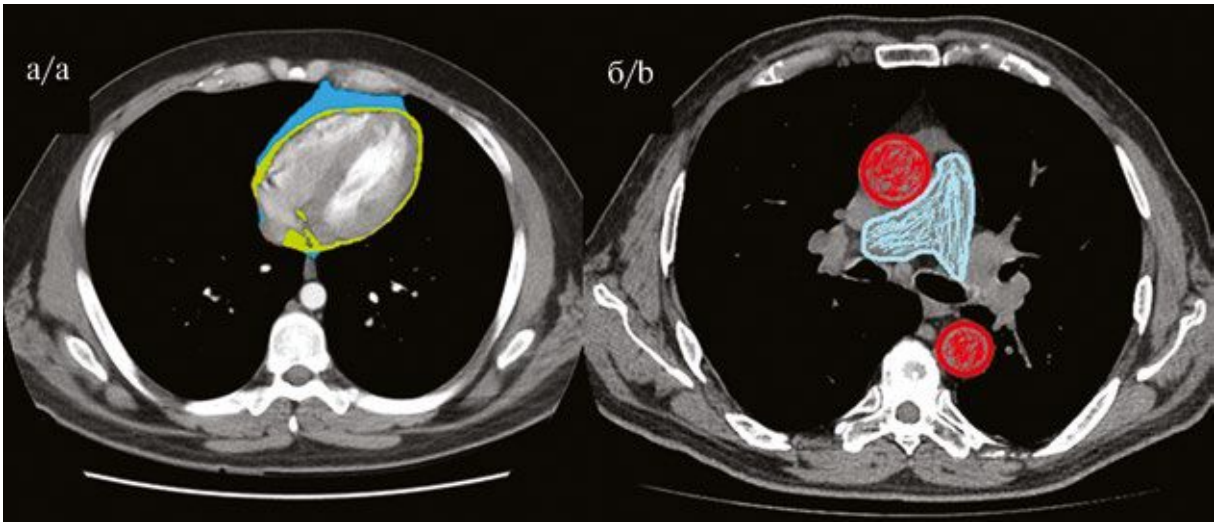

Рис. 6. **Аксиальные КТ-изображения в мягкотканном режиме.**

На изображении *(а)* представлена сегментация паракардиальной жировой ткани: перикардиальная жировая ткань выделена голубым цветом, эпикардиальная — зеленым цветом. На изображении *(б)* представлены сегментации аорты в восходящей и нисходящей частях легочного ствола.

Fig. 6. **Axial CT images, soft-tissue window.**

Image *(a)* presents pericardial fat tissue with the paracardial layer in blue and epicardial tissue in green. Image *(b)* presents the segmentation of ascending and descending aorta in red and pulmonary trunk in blue.

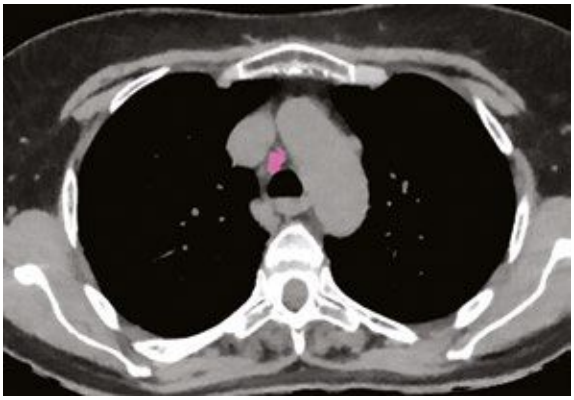

Рис. 7. **На аксиальном КТ-изображении представлена сегментация лимфатического узла правой нижней паратрахеальной группы (4R).**

Fig. 7. **Axial CT image with segmented lower right paratracheal lymph node (4R).**

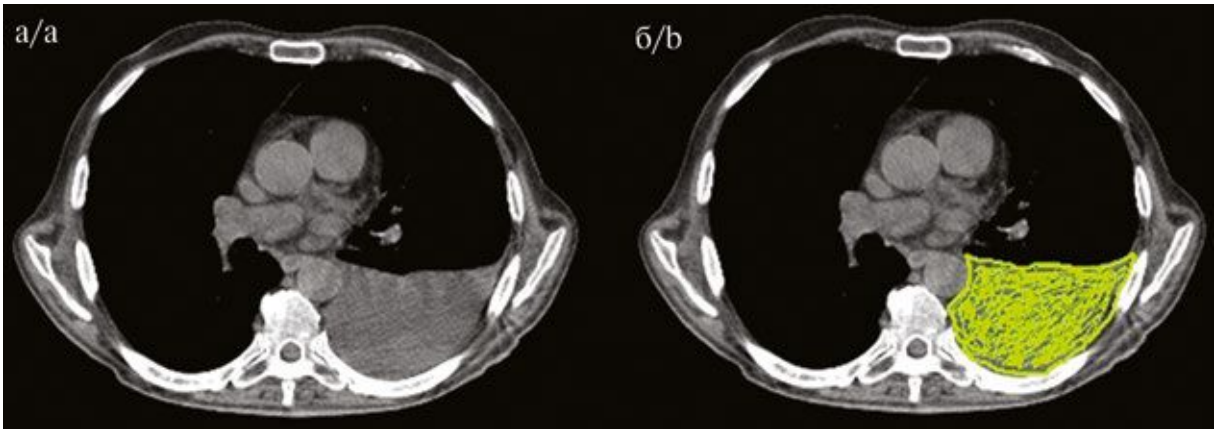

Рис. 8. **На аксиальных КТ-изображениях в мягкотканном режиме определяется левосторонний плевральный выпот *(а)*. CAD позволяет количественно оценить объем выпота, сегментируя на каждом срезе площадь патологических изменений *(б)*.**

Fig. 8. **Axial CT image, soft-tissue window with a left-sided pleural effusion *(a)*. CAD allows for effusion volume quantification, segmenting the area of pathological changes on each slice *(b)*.**

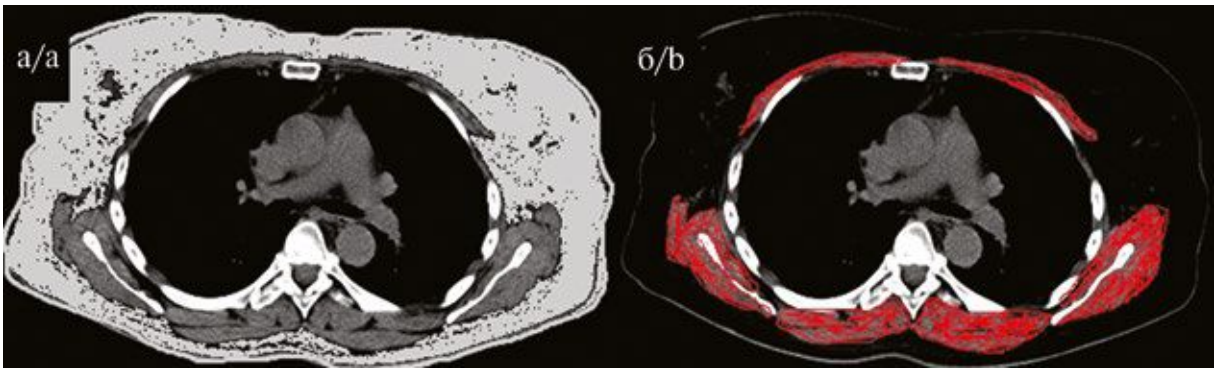

Рис. 9. **На аксиальных КТ-изображениях *(а)* представлена сегментация подкожного жира, а на изображении *(б)* представлена сегментация мышц, что позволяет их оценивать количественно.**

Fig. 9. **Axial CT images with fat *(a)* and muscle *(b)* threshold-based segmentation, allowing for quantitative analysis.**

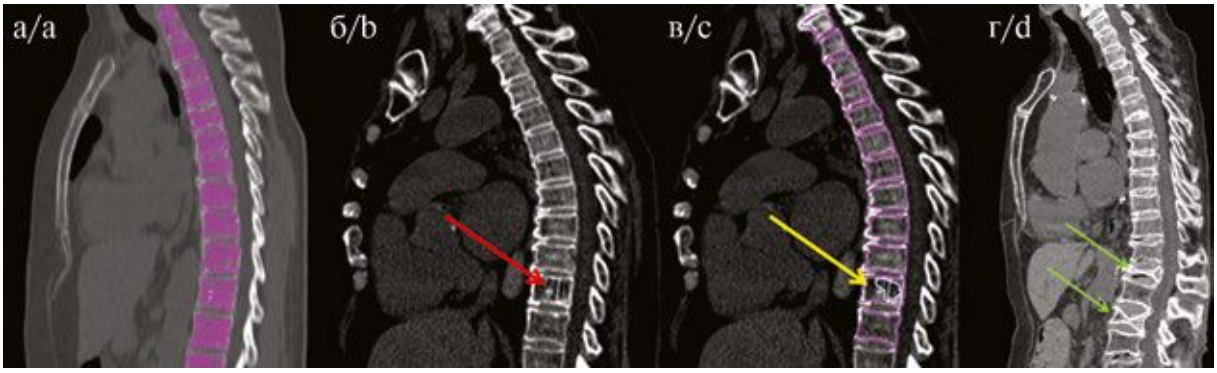

Рис. 10. **Представлен пример сегментации тел позвонков для выявления снижения высоты позвонков *(а)*. На изображении *(б)* представлена гемангиома тела Th12 позвонка (красная стрелка). На изображении *(в)* представлено изображение с сегментацией позвоночного столба и оконтуренной гемангиомой (желтая стрелка). На изображении *(г)* определяются компрессионные переломы тел L1 и L3 позвонков.**

Fig. 10. **An example of a vertebral body segmentation for height assessment (a). In *b*, a Th12 vertebral hemangioma is present (red arrow). In *c*, vertebral bodies and hemangioma are segmented (yellow arrow). In *d*, compression fractures of L1, L2 vertebral bodies are seen.**

К статье *А.Е. Николаева и соавт.* «Перспективы использования комплексной компьютер-ассистированной диагностики в оценке структур грудной клетки» *(Окончание)*

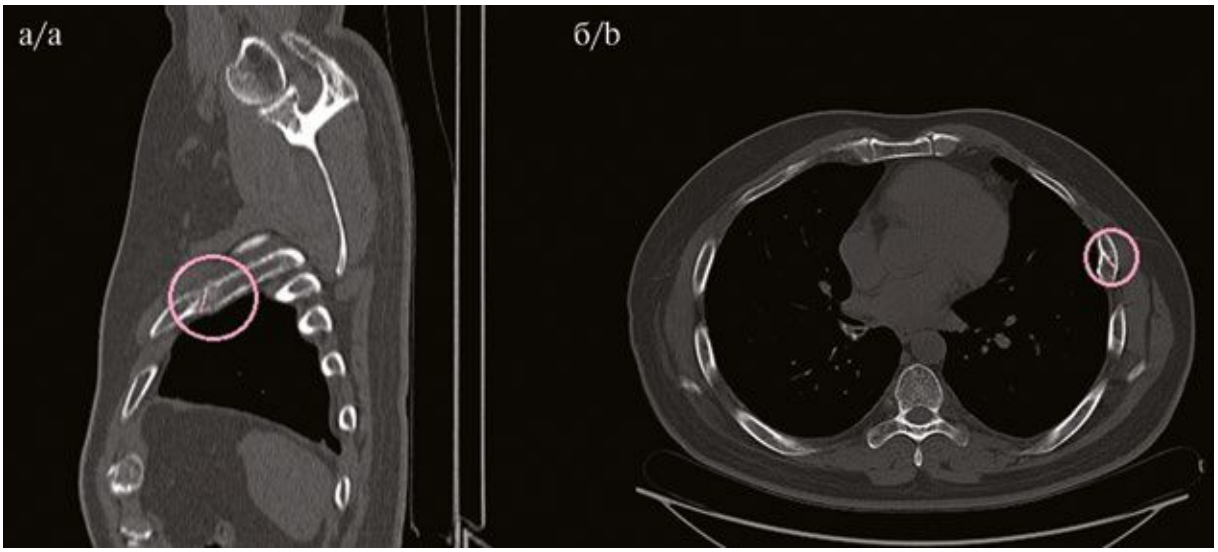

Рис. 11. **КТ-изображения в костных режимах в сагиттальной (*а*) и аксиальной (*б*) плоскостях. В розовом круге обозначен перелом ребра.**

Fig. 11. **CT images in a bone window setting, sagittal reconstruction (*a*) and axial slice (*b*). Pink ellipse highlights a rib fracture.**

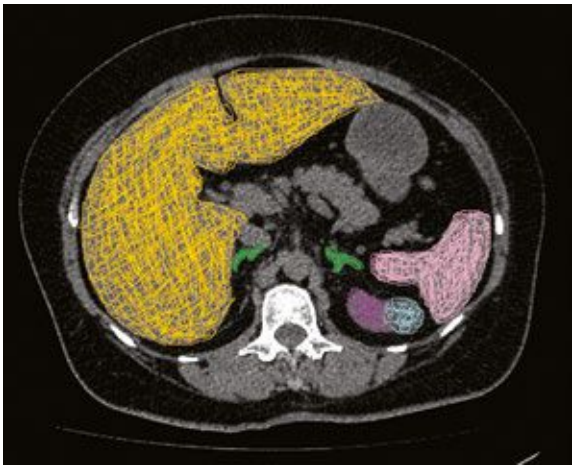

Рис. 12. **На аксиальном КТ-изображении представлен пример сегментации печени (желтый цвет), селезенки (розовый цвет), надпочечников (зеленый цвет), левой почки (фиолетовый цвет) и простой кисты ее верхнего полюса (голубой цвет).**

Fig. 12. **Axial CT image with liver (yellow), spleen (pink), adrenals (green), left kidney (purple) and simple renal cyst (blue).**