Хирургия. Журнал имени Н.И. Пирогова
2019, №12, с. 18-27
https://doi.org/10.17116/hirurgia201912118

Pirogov Journal of Surgery
2019, №12, pp. 18-27
https://doi.org/10.17116/hirurgia201912118

Трансоральный эндоскопический доступ к щитовидной железе

© С.Е. ГРЯЗНОВ[1], А.М. ШУЛУТКО[2], Г.Г. МЕЛКОНЯН[1,3], В.И. СЕМИКОВ[2], М.П. ТОЛСТЫХ[4], М.Р. МАДОЯН[5]

[1]ГБУЗ «Городская клиническая больница №4» Департамента здравоохранения Москвы, Москва, Россия;
[2]ФГАОУ ВО «Первый Московский государственный медицинский университет им. И.М. Сеченова» (Сеченовский Университет) Минздрава России, Москва, Россия;
[3]ФГБОУ ДПО «Российская медицинская академия последипломного образования» Минздрава России, Москва, Россия;
[4]ФГБОУ ВО «Московский государственный медико-стоматологический университет им. А.И. Евдокимова» Минздрава России, Москва, Россия;
[5]ФГБОУ ВО «Российский национальный исследовательский медицинский университет им. Н.И. Пирогова» Минздрава России, Москва, Россия

РЕЗЮМЕ

Эволюция доступов в тиреоидной хирургии имеет богатую историю — от традиционного разреза на передней поверхности шеи к миниинвазивным и эндоскопическим вмешательствам. Собственный экспериментальный опыт и тщательный анализ мировых данных послужили основой для внедрения трансоральных операций на щитовидной железе в нашу клиническую практику.

С марта 2018 г. по май 2019 г. после скрупулезного отбора, согласно критериям включения и оформления добровольного информированного согласия, оперированы 7 пациенток с узловыми образованиями щитовидной железы. Хирургический доступ осуществлен через 3 разреза в нижнем своде преддверия рта с установкой 10-миллиметрового эндоскопа и 25-миллиметровых инструментов. Рабочую полость поддерживали газовым способом.

Средний возраст пациенток составил 43,3±11,8 года. Тиреоидэктомия выполнена у 2, гемитиреоидэктомия — у 5. Размеры узловых образований в удаленных препаратах варьировали от 10 до 42 мм. Время операции при гемитиреоидэктомии и тиреоидэктомии в среднем составило 206,4±63,8 и 232±37,5 мин соответственно. В 1 случае гистологически верифицирована папиллярная карцинома. Травм возвратного гортанного нерва и послеоперационной гипокальциемии не зафиксировано, как и местных осложнений. Дренирование раны не выполняли. Время нахождения в стационаре после операции 3,7±1,1 сут.

Выводы. Выводы, полученные на экспериментальном этапе, их коррекция согласно мировому опыту позволили нам впервые реализовать в клинической практике трансоральную операцию на щитовидной железе. Трансоральный преднижнечелюстной доступ к щитовидной железе технически осуществим стандартными эндоскопическими инструментами, безопасен в отношении важных анатомических структур, более прецизионен благодаря оптическим возможностям видеоэндоскопа. Вмешательство на щитовидной железе возможно в любом объеме. И бесспорно, эстетический результат операции не вызывает сомнений.

Ключевые слова: трансоральная эндоскопическая тиреоидэктомия, трансоральный доступ, тиреоидная хирургия, хирургия щитовидной железы, первый клинический опыт.

СВЕДЕНИЯ ОБ АВТОРАХ:

Грязнов С.Е. — https://orcid.org/0000-0003-2074-4130
Шулутко А.М. — https://orcid.org/0000-0002-8001-1601
Мелконян Г.Г. — https://orcid.org/0000-0001-7234-4185
Семиков В.И. — https://orcid.org/0000-0002-3844-1632
Толстых М.П. — https://orcid.org/0000-0002-9227-1136
Мадоян М.Р. — https://orcid.org/0000-0003-3815-2707
Автор, ответственный за переписку: Грязнов С.Е. — e-mail: gryzli_37@mail.ru

КАК ЦИТИРОВАТЬ:

Грязнов С.Е., Шулутко А.М., Мелконян Г.Г., Семиков В.И., Толстых М.П., Мадоян М.Р. Трансоральный эндоскопический доступ к щитовидной железе. *Хирургия. Журнал им. Н.И. Пирогова*. 2019;12:18-27. https://doi.org/10.17116/hirurgia201912118

Transoral endoscopic thyroid surgery

© S.E. GRYAZNOV[1], A.M. SHULUTKO[2], G.G. MELKONYAN[1,3], V.I. SEMIKOV[2], M.P. TOLSTYKH[4], M.R. MADOYAN[5]

[1]Municipal Clinical Hospital №4 of the Moscow Department of Health, Moscow, Russia;
[2]Sechenov First Moscow State Medical University (Sechenov University) of the Ministry of Health of Russia, Moscow, Russia;
[3]Russian Medical Academy of Continuous Professional Education of the Ministry of Health of Russia, Moscow, Russia;
[4]Evdokimov Moscow State University of Medicine and Dentistry of the Ministry of Health of Russia, Moscow, Russia;
[5]Pirogov Russian National Research Medical University of the Ministry of Health of the Russia, Moscow, Russia

ABSTRACT

Objective — to analyze own initial experience of transoral thyroid surgery.

Material and methods. There were 7 patients thyroid nodules who underwent surgery for the period from March 2018 to May 2019. All patients signed an informed consent to be included in the study. Surgical approach was performed through three incisions in the lower arch of the vestibule of the mouth with deployment of 10 mm endoscope and two 5 mm tools. Gas insufflation was used. All patients were females aged 43.3±11.8 years. Thyroidectomy was performed in 2 cases, hemithyroidectomy — in 5 patients. Dimensions of nodules varied from 10 to 42 mm.

Results. Mean time of hemithyroidectomy and thyroidectomy was 206.4±63.8 and 232±37.5 min, respectively. Papillary carcinoma was histologically verified in 1 case. Injuries of recurrent laryngeal nerve, postoperative hypocalcemia and local complications were absent. Drainage was not applied. Postoperative hospital-stay was 3.7±1.1 days.

Conclusion. Transoral approach to the thyroid gland is technically feasible with standard endoscopic instruments, safe for important anatomical structures and more precise due to the optical capabilities of endoscopic equipment. Any types of procedures are possible. Undoubtedly, aesthetic outcome is also favorable.

Keywords: transoral endoscopic thyroidectomy, transoral approach, thyroid surgery, first clinical experience.

INFORMATION ABOUT THE AUTHORS:

Gryaznov S.E. — https://orcid.org/0000-0003-2074-4130
Shulutko A.M. — https://orcid.org/0000-0002-8001-1601
Melkonyan G.G. — https://orcid.org/0000-0001-7234-4185
Semikov V.I. — https://orcid.org/0000-0002-3844-1632
Tolstykh M.P. — https://orcid.org/0000-0002-9227-1136
Madoyan M.R. — https://orcid.org/0000-0003-3815-2707
Corresponding author: Gryaznov S.E. — e-mail: gryzli_37@mail.ru

TO CITE THIS ARTICLE:

Gryaznov SE, Shulutko AM, Melkonyan GG, Semikov VI, Tolstykh MP, Madoyan MR. Transoral endoscopic thyroid surgery. *Pirogov Russian Journal of Surgery = Khirurgiya. Zurnal im. N.I. Pirogova*. 2019;12:18-27. (In Russ.).
https://doi.org/10.17116/hirurgia201912118

Введение

Открытая хирургия щитовидной железы подразумевает доступ к органу через поперечный разрез на передней поверхности шеи, что ведет к формированию рубца. Многочисленные модификации классического доступа преследовали цель нивелировать косметический дефект на шее путем уменьшения кожного разреза [1—4].

Эндоскопические технологии позволили вовсе избежать кожного дефекта на шее, но переместили его в другие области, такие как грудь, подмышечная впадина, заушная область [5—8]. Доступы через эти отдаленные от щитовидной железы области сопровождаются довольно протяженной диссекцией тканей, и вряд ли их можно уверенно назвать малотравматичными.

Уменьшить площадь диссекции тканей и при этом избежать каких-либо разрезов на коже позволила концепция хирургии через естественные отверстия человеческого тела [9—12]. Так, свое развитие получила трансоральная тиреоидная хирургия. В систематических обзорах [13, 14], опубликованных в 2018 г. приводятся обобщенные данные анализа чуть менее 800 трансоральных операций от хирургических коллективов разных стран.

В России в 2011 и 2014 гг. опубликованы данные двух экспериментальных исследований на человеческих трупах по разработке трансорального подъязычного и трансфарингеального доступов к щитовидной и околощитовидным железам [15, 16]. Клинического применения эти методики не нашли.

Авторы настоящей статьи в 2013—2014 гг. провели экспериментальную работу на трупах по разработке, анатомо-топографическому обоснованию, отработке хирургической техники и определению критериев оценки трансорального преднижнечелюстного доступа к щитовидной железе [17—19]. Тщательный анализ проведенной работы и мирового опыта позволил сделать ряд выводов и практических рекомендаций, на основании которых впервые в Москве успешно выполнено 7 трансоральных вмешательств на щитовидной железе.

Материал и методы

С марта 2018 г. по май 2019 г. в ГКБ №4 Москвы было выполнено 7 трансоральных операций на щитовидной железе. Небольшое количество операций объясняется скрупулезным отбором пациентов на этапе освоения методики. Разработан алгоритм отбора пациентов с хирургической патологией щитовидной железы, которым возможно выполнение трансорального вмешательства. Алгоритм включает три группы критериев: анатомические, клинические и соматические. В **табл. 1** представлены критерии включения и исключения в соответствии с этими группами.

Таблица 1. **Критерии включения и исключения пациентов для трансоральной операции**

Table 1. **Inclusion and exclusion criteria for transoral surgery**

Включение	Исключение
Короткая и широкая, промежуточная форма базальной дуги нижней челюсти	Длинная и узкая форма базальной дуги нижней челюсти (относительный критерий)
Размер образования менее 5 см	Ранее выполненные операции на щитовидной/околощитовидных железах
УЗИ в диапазоне TIRADS 2—TIRADS 4b	Диагностированный до операции рак щитовидной железы
ТАБ в диапазоне Bethesda II—Bethesda IV	Тяжелые сопутствующие заболевания
Эутиреоидное состояние	Невозможность назотрахеальной интубации
Санированная полость рта и носоглотки	Ранее выполненные операции в области нижнего свода преддверия рта, подбородочной области и в переднем отделе шеи

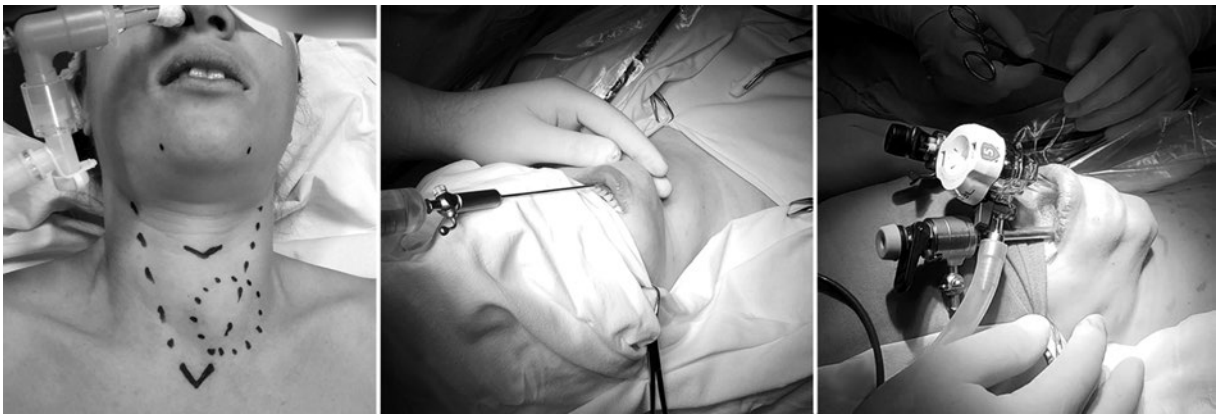

а/a б/b в/c

Рис. 1. **Подготовительный этап операции.**

а — назотрахеальная интубация, маркировка; б — инфильтрация слизистой оболочки, подслизистого слоя в нижнем своде преддверия рта, подбородочной области и в подподбородочном треугольнике; в — установлены троакары для видеоэндоскопа и инструментов (интраоперационные фотографии).

Fig. 1. **Preparatory stage of surgery.**

a — nasotracheal intubation, marking; b — infiltration of mucous membrane and submucosal layer in the lower arch of the vestibule of the mouth, mental area and in the submental triangle; c — trocars for endoscope and instruments are installed (intraoperative images).

Анатомические критерии относительны. В ходе экспериментальной работы на трупах установлено, что форма базальной дуги нижней челюсти оказывает влияние на технику формирования первичного канала и рабочей полости в зоне хирургического интереса. Так, оптимальными являются короткая и широкая форма и промежуточная форма базальной дуги. Технические трудности могут возникнуть при длинной и узкой форме (выступающий подбородок). Однако эти трудности сопряжены лишь с увеличением времени и уменьшением технической комфортности доступа к щитовидной железе и не являются критическими.

Помимо прочего, мы учитывали социальный фактор, играющий для определенной категории пациентов немаловажную роль, — желание избежать рубцов на шее. Особенно это актуально для пациентов, ведущих активную социальную жизнь, и для пациентов, склонных к келоидному рубцеванию.

Всем пациентам подробно рассказывали о новом оперативном доступе с указанием всех возможных нюансов, включая вероятную конверсию и осложнения, и оформляли добровольное информированное согласие. Предоперационная подготовка не отличалась от стандартной при плановых операциях. Единственное отличие — обязательная санация полости рта в течение 1 суток до операции полосканием антисептическим раствором.

Хирургическая техника

Операции выполняли в условиях плановой операционной с использованием стандартной лапароскопической стойки и стандартных эндоскопических инструментов. Для создания рабочей полости и мобилизации щитовидной железы применяли ультразвуковые ножницы.

Приводим типичный случай трансоральной эндоскопической гемитиреоидэктомии.

Пациент располагался на спине с небольшой гиперэкстензией в шейном отделе позвоночника. Комбинированный эндотрахеальный наркоз с назотрахеальной интубацией **(рис. 1, а)**. Периоперационно

вводили антибиотик широкого спектра. После антисептической обработки и изоляции операционного поля выполняли инфильтрацию слизистой оболочки, подслизистого слоя в нижнем своде преддверия рта, подбородочной области и в подподбородочном треугольнике раствором адреналина в соотношении 1 мг адреналина на 500 мл физиологического раствора **(см. рис. 1, б)**. Нижнюю губу оттягивали кпереди и выполняли разрез слизистой оболочки в поперечном направлении длиной 10 мм в центре между нижней губой и десной, по средней линии. Зажимом раздвигали пучки подбородочной мышцы, продвигаясь к подбородочному выступу, а затем под подкожную мышцу шеи. Затем проводили 10-миллиметровый троакар для видеоэндоскопа транзитом через подбородочную область в подподбородочный треугольник под подкожную мышцу шеи. Вводили 10-миллиметровый видеоэндоскоп с оптикой 30°, используя его в виде бужа, и создавали первичный канал под подкожной мышцей шеи от подподбородочного треугольника до яремной вырезки. Подключали подачу газа под давлением 6 мм рт.ст. Далее выполняли разрезы 5 мм слизистой оболочки билатерально на уровне клыков нижней челюсти в продольном направлении. Через разрезы последовательно устанавливали 5-миллиметровые троакары для рабочих инструментов **(см. рис. 1, в)**.

Троакары проводили в первичный канал. Используя диссектор и ультразвуковые ножницы, под контролем видеоэндоскопа отслаивали подкожную мышцу шеи от грудиноподъязычной и грудинощитовидной мышц, в краниокаудальном направлении от подподбородочного треугольника до яремной вырезки и в латеральном направлении до медиального края грудиноключично-сосцевидной мышцы **(рис. 2, а)**. Левая и правая грудиноподъязычные мышцы разделяли по «белой» линии. Далее грудиноподъязычную и грудинощитовидную мышцы на необходимой стороне (в случае тиреоидэктомии билатерально) отслаивали от доли щитовидной железы, отводили латерально и фиксировали прошивной лигатурой к коже, при этом обнажали долю щитовидной железы **(см. рис. 2, б)**. Перешеек железы после диссекции от трахеи пересекали ультразвуковыми ножницами. Далее производили мобилизацию и удаление доли щитовидной железы с помощью ультразвуковых ножниц. При этом визуально контролировали околощитовидные железы и возвратный гортанный нерв (ВГН). В случае тиреоидэктомии аналогичные действия выполняли с контралатеральной долей **(см. рис. 2, в—е)**.

Препарат помещали в контейнер и удаляли через центральный разрез в преддверии рта **(рис. 3, а)**. Разделенные левую и правую грудиноподъязычные мышцы сводили и сшивали непрерывным рассасывающимся швом **(см. рис. 3, б)**. Разрезы в преддверии рта ушивали узловыми рассасывающимися швами. На подбородочную область и переднюю поверхность шеи накладывали эластичный бандаж **(см. рис. 3, в, г)**.

Результаты

С марта 2018 г. по май 2019 г. трансоральное оперативное вмешательство на щитовидной железе выполнено 7 женщинам; средний возраст 43,3±11,8 года (29—57 лет). Оперированы по поводу многоузлового зоба — 4 пациентки, 3 — по поводу узлового зоба. Все операции проведены в заранее запланированном объеме трансоральным эндоскопическим доступом, конверсий не было. Тиреоидэктомия выполнена у 2 пациенток, гемитиреоидэктомия — у 5. Средний размер наибольшего узла в удаленном препарате 23±11,4 (10—42) мм. Время операции при гемитиреоидэктомии и тиреоидэктомии в среднем 206,4±63,8 (135—300) и 232±37,5 (195—270) мин соответственно. Объем кровопотери при гемитиреоидэктомии в среднем 22,8±11,5 (10—35) мл, при тиреоидэктомии 28,3±10,4 (25—40) мл. В 5 случаях гистологически верифицирован коллоидный зоб, в 1 — аденома и в 1 — папиллярный рак (T1N0M0). ВГН визуализирован при гемитиреоидэктомии в 3 случаях, при тиреоидэктомии в 2 случаях с двух сторон. Повреждений ВГН и послеоперационной гипокальциемии не отмечено. Осложнений со стороны ран в преддверии рта и в зоне вмешательства на передней поверхности шеи не было **(табл. 2)**.

Все пациентки начали пить воду и жидкую пищу через соломинку вечером в день операции. Щадящую диету разрешали на следующий день. Полоскание рта антисептиком проводили регулярно до 5 дней. Пациентки активизировались в пределах палаты уже через несколько часов после вмешательства. Обезболивание по требованию выполняли препаратами группы нестероидных противовоспалительных средств в 1—2-е сутки после операции. Наркотическое обезболивание не требовалось. Среднее время пребывания пациенток в стационаре после операции составило 3,7±1,1 сут. Умеренный отек и болезненность в передней области шеи наблюдались у всех пациенток в той или иной степени и регрессировали к 5—7-м суткам после операции. Раны в нижнем своде преддверия рта во всех случаях зажили первичным натяжением. Чувство онемения в подбородочной области сохранялось от 5 до 60 сут после операции. В остальном послеоперационный период протекал так же, как и после традиционной операции, включая назначение заместительной терапии. Контрольные осмотры проводили через неделю и месяц после операции. Максимальный срок наблюдения 1 год после операции.

Приводим клинические наблюдения

Клиническое наблюдение 1 **(рис. 4)**. Первая трансоральная операция выполнена 28.03.18. Пациентка 29 лет с диагнозом: многоузловой эутиреоидный зоб (узлы правой доли щитовидной железы). Ультразвуковой классификационный тип TIRADS 4a, тонкоигольная аспирационная биопсия (ТАБ) II диагно-

стическая категория по системе Bethesda. Выполнена трансоральная эндоскопическая гемитиреоидэктомия справа. Гистологически коллоидный зоб.

Клиническое наблюдение 2 **(рис. 5)**. Пациентка 29 лет. Оперирована по поводу узлового зоба. По данным УЗИ, в левой доле узловое образование 37×23×39 мм. TIRADS 3. По данным ТАБ диагностическая категория Bethesda II. Компрессионный синдром и косметический дефект. Выполнена трансоральная эндоскопическая гемитиреоидэктомия слева. Гистологическое заключение: диффузно-узловой макро-микрофолликулярный коллоидный зоб.

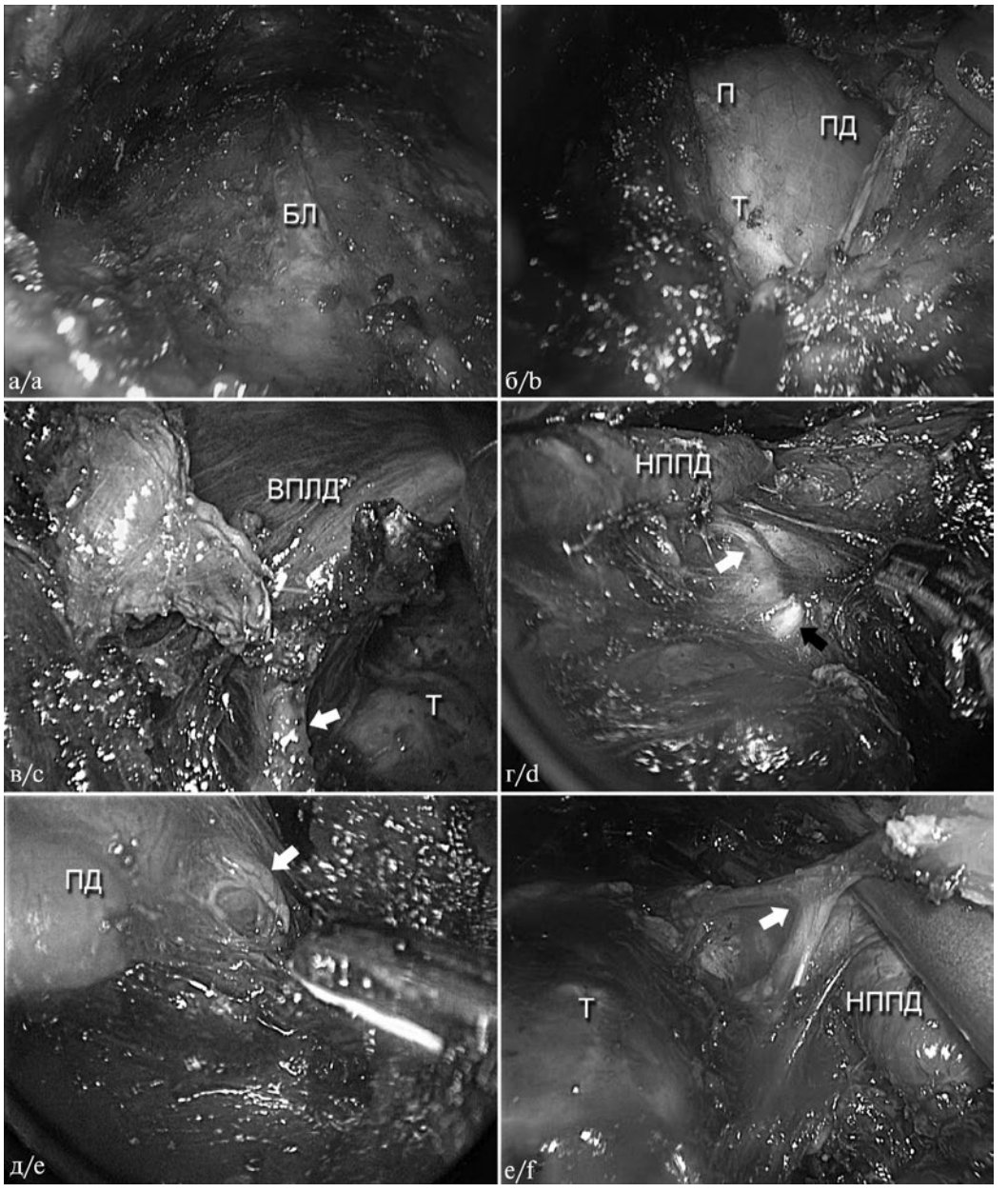

Рис. 2. **Интраоперационные фотографии основного этапа операции.**

а — рабочая полость; б — разделение мышц; в — визуализация верхней щитовидной артерии (белая стрелка); г — визуализация возвратного гортанного нерва (черная стрелка) и нижней щитовидной артерии (белая стрелка); д — визуализация околощитовидной железы (белая стрелка); е — визуализация нижней щитовидной артерии (белая стрелка). БЛ — белая линия, П — перешеек щитовидной железы, ПД — правая доля, Т — трахея, ВПЛД — верхний полюс левой доли щитовидной железы, НППД — нижний полюс правой доли щитовидной железы.

Fig. 2. **Intraoperative images.**

a — working area; b — muscle separation; c — visualization of the upper thyroid artery (white arrow); d — visualization of the recurrent laryngeal nerve (black arrow) and lower thyroid artery (white arrow); e — visualization of the parathyroid gland (white arrow); f — visualization of the lower thyroid artery (white arrow). БЛ — white line; П — thyroid isthmus; ПД — right thyroid lobe; Т — trachea; ВПЛД — upper pole of the left thyroid lobe; НППД — lower pole of the right thyroid lobe.

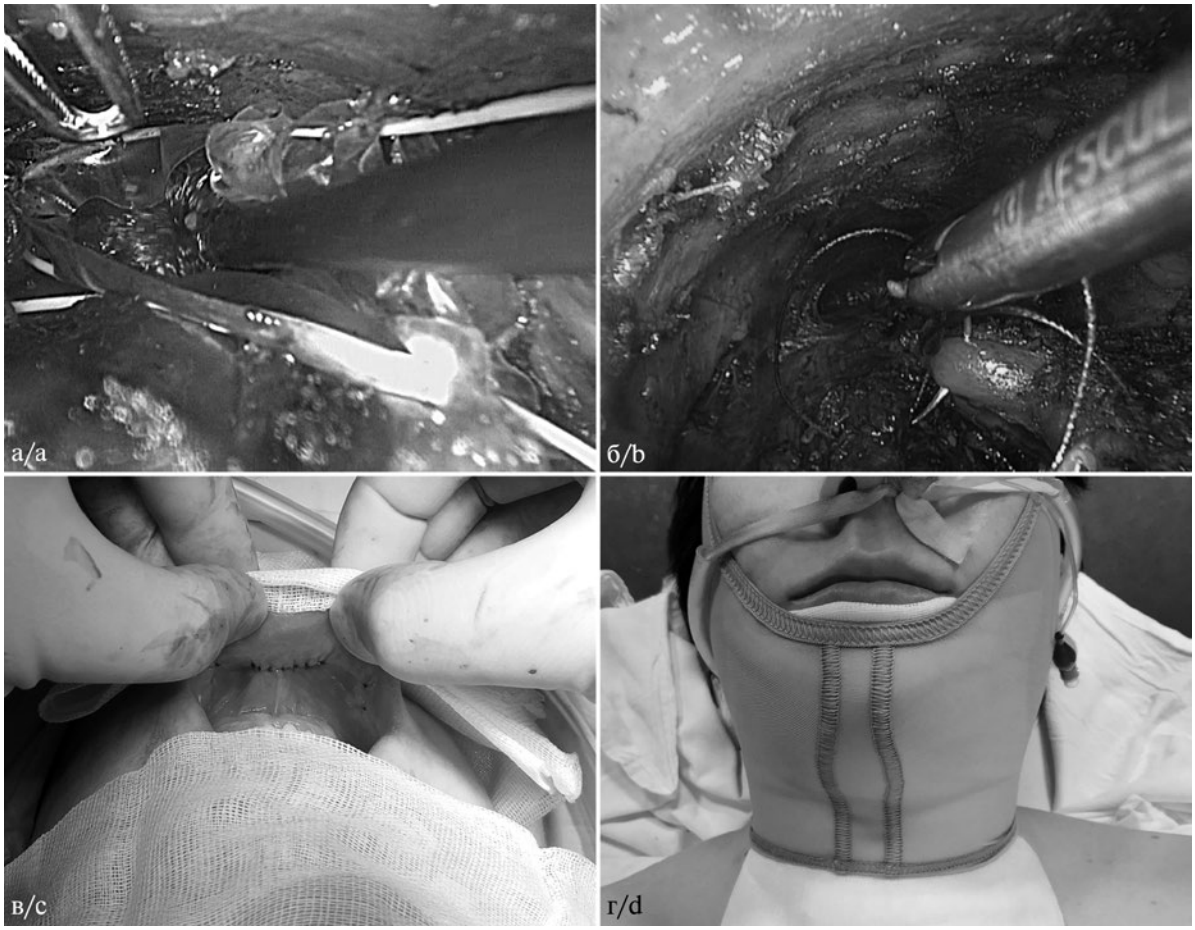

Рис. 3. **Окончательный этап вмешательства.**

а — удаление препарата в контейнере; б — сведение коротких мышц; в — швы на разрезы в преддверии рта; г — эластичный бандаж (внешний вид).

Fig. 3. **Final surgical stage.**

a — removal of specimen in a container; b — suturing of the muscles; c — closure of incision in the vestibule of the mouth; d — elastic bandage.

Клиническое наблюдение 3 **(рис. 6)**. Пациентка 36 лет. Оперирована по поводу узлового зоба. По данным УЗИ в правой доле узел 10×7×8 мм. TIRADS 4b. По данным ТАБ, диагностическая категория Bethesda II. С учетом ультразвуковой картины и онконастороженности сформулированы показания к операции. Выполнена трансоральная эндоскопическая гемитиреоидэктомия справа с резекцией перешейка. Гистологическое заключение: папиллярная карцинома.

Обсуждение

Трансцервикальный разрез со времен Theodor Kocher служит основным доступом при хирургических вмешательствах на щитовидной железе. Рубец на шее, вследствие применения этого метода, может негативно повлиять на качество жизни пациента с учетом того, что часто заболевания щитовидной железы встречаются у молодых женщин [20, 21]. В связи с этим в последние десятилетия наблюдается интерес к применению принципов малоинвазивной хирургии при оперативном лечении заболеваний щитовидной и околощитовидных желез.

Первые попытки в этом направлении предприняты в середине 90-х годов XX века в экспериментальных условиях на животных [22, 23]. Накопленные знания и опыт экспериментальных работ позволили в 1996 г. M. Gagner [24] впервые выполнить эндоскопическое субтотальное удаление паращитовидных желез у больного гиперпаратиреозом, а C. Huscher и соавт. [25] через боковой шейный доступ осуществить эндоскопическую правостороннюю гемитиреоидэктомию. Именно их по праву можно считать основоположниками минимально инвазивной хирургии эндокринных органов шеи. Малоинвазивные доступы к этим органам делятся на шейные и отдаленные, внешейные [26]. Наибольший интерес с эстетической точки зрения представляют операции с отдаленным досту-

Таблица 2. **Характеристика пациентов и результаты оперативного лечения**

Table 2. **Characteristics of patients and results of surgical treatment**

Параметр	*n*=7
Средний возраст, годы	43,3±11,8 (29—57)
Пол	
мужской	0
женский	7
Форма нижней челюсти:	
короткая и широкая	1
промежуточная	5
длинная и узкая	1
Зоб:	
узловой	3
многоузловой	4
Объем вмешательства:	
тиреоидэктомия	2
гемитиреоидэктомия	5
Время операции, мин	
тиреоидэктомия	232±37,5 (195—270)
гемитиреоидэктомия	206,4±63,8 (135—300)
Объем кровопотери, мл	
тиреоидэктомия	28,3±10,4 (25—40)
гемитиреоидэктомия	22,8±11,5 (10—35)
Размер узла, мм	23±11,4 (10—42)
Результаты гистологического исследования:	
коллоидный зоб	5
аденома	1
папиллярный рак	1
Конверсия	0
Осложнения	0

пом, позволяющие избежать кожного разреза на шее (подмышечный, парааареолярный, грудной, поднижнечелюстной, комбинированные методы), при которых рабочее пространство создается посредством инсуффляции газа или методом лифтинга [3, 5, 27—29]. Однако большая протяженность диссекции тканей, сложность выполнения, необходимость при ряде техник использования дорогостоящего оборудования весьма ограничили усвоение и применение таких операций [30—31]. С появлением и развитием концепции NOTES (natural orifice transluminal endoscopic surgery) постепенно стала развиваться трансоральная эндоскопическая тиреоидная хирургия. Пионерскими работами являются практически параллельные исследования групп хирургов во главе с K. Witzel, T. Benhidjeb, T. Wilhelm и A. Metzig [9, 10, 12]. Экспериментальные работы велись по изучению трансорального подъязычного доступа и реализовались в клинической практике. Однако этот доступ не получил популярности и был даже запрещен немецкими властями из-за сложности, большого числа конверсий, развития серьезных осложнений [32].

В попытке избежать сложностей, связанных с расслоением тканей дна полости рта, в 2012 г. группа японских хирургов во главе с A. Nakajo [33] разработали технику TOVANS, отличительными чертами которой стали преднижнечелюстной доступ через единый разрез в нижнем своде преддверия рта и создание рабочей полости на передней поверхности шеи методом лифтинга.

Опираясь в том числе и на эти основополагающие работы, практически одновременно китайские и тайские хирурги в 2014—2015 гг. представили свои модификации трансорального преднижнечелюстно-



а/a б/b в/c

Рис. 4. **Клиническое наблюдение 1 (фотографии пациентки).**

а — до операции; б — в 1-е сутки после операции; в — через 1 год после операции.

Fig. 4. **Clinical example 1 (image of the patient).**

a — prior to surgery; b — in 1 day after surgery; c — one year after surgery.



а/a б/b в/c

Рис. 5. **Клиническое наблюдение 2 (фотографии пациентки).**

а — до операции, узел левой доли щитовидной железы; б — сонограмма щитовидной железы; в — через 1,5 мес после операции.

Fig. 5. **Clinical example 2 (images of the patient).**

a — prior to surgery, node of the left thyroid lobe; b — US-scan of thyroid gland; c — 1.5 months after surgery.



а/a б/b в/c

Рис. 6. **Клиническое наблюдение 3 (фотографии пациентки).**

а — до операции; б — удаленный препарат; в — через 1 нед после операции.

Fig. 6. **Clinical example 3 (images of the patient).**

a — prior to surgery; b — excised specimen; c — 1 week after surgery.

го доступа — методики ETOVA и TOETVA [34, 35]. В обоих случаях доступ к щитовидной железе осуществляется через 3 разреза в нижнем своде преддверия рта с поддержанием рабочей полости инсуффляцией газа.

В конце 2018 г. опубликован обзор 17 исследований разных зарубежных авторов [14], обобщающий результаты 736 операций на щитовидной железе трансоральным доступом. Проанализированы исключительно англоязычные оригинальные статьи с результатами клинического применения трансоральных вмешательств. Согласно обзору, наибольший опыт этих операций накоплен в азиатском регионе с лидирующей позицией тайских хирургов — 467 случаев. В 15 исследованиях использован трехточечный доступ в нижнем своде преддверия рта и лишь в 2 работах — комбинированный, подъязычно-преднижнечелюстной. Из 736 операций лишь в 10 случаях выполнена конверсия либо по причине неконтролируемого кровотечения, либо в связи со сложностями при удалении препарата. Время вмешательства варьировало от 43 до 345 мин. В 34 случаях зафиксирован па-

рез ВГН, в 2 — паралич нерва. В 62 наблюдениях отмечена транзиторная гипокальциемия, постоянной не было ни у одного пациента. В 1 случае наблюдали послеоперационное кровотечение, в 22 — серому в передней области шеи. Повреждение подбородочного нерва отмечено у 20 пациентов, инфекционные осложнения — у 8. Семь случаев инфекционных осложнений описаны у авторов, использовавших комбинированный подъязычно-преднижнечелюстной доступ.

В 2013 г. мы начали свою экспериментальную работу на трупах людей, взяв за основу методику, предложенную A. Nakajo. Основной задачей было анатомо-топографическое и техническое обоснование безопасности и выполнимости трансорального преднижнечелюстного подхода к щитовидной железе. В результате сделаны выводы о том, что этот доступ технически выполним с использованием стандартных лапароскопических инструментов и оборудования, обеспечивает адекватный визуальный контроль важных структур, предполагает меньшую травматизацию тканей по сравнению с другими внешейными эндоскопическими доступами, поскольку расстояние от преддверия рта до щитовидной железы самое короткое [17—19].

Экспериментальная работа реализовалась в первую клиническую попытку трансорального вмешательства в июне 2016 г. на базе хирургической клиники УКБ №4 I МГМУ им. И.М. Сеченова. Операция завершилась конверсией «по благоразумию» из-за ряда технических сложностей, обусловленных в большей степени неэффективной рабочей полостью. В последующем, изучив подробно результаты работ азиатских коллег, мы внесли ряд корректив в техническую составляющую, в частности отказались от лифтинга для поддержания рабочей полости в пользу газового способа.

Проанализировав собственный и мировой опыт, нам удалось успешно реализовать в клинической практике трансоральную операцию на щитовидной железе. Небольшое количество этих операций не позволяет говорить о долгосрочных перспективах и достоверных результатах, но уже сейчас понятно, что трансоральный доступ к щитовидной железе технически осуществим, причем стандартными эндоскопическими инструментами, безопасен в отношении важных анатомических структур в полости рта и на шее, более прецизионен благодаря оптическим возможностям видеоэндоскопа. Трансоральная операция на щитовидной железе в целом осуществима в любой среднестатистической операционной, оборудованной для лапароскопических вмешательств. Из трансорального доступа возможен любой объем вмешательства на щитовидной железе, в отличие от монолатерального подмышечного доступа, который подразумевает лишь гемитиреоидэктомию. Предоперационная санация полости рта и периоперационная антибактериальная профилактика помогают избежать инфекционных осложнений, несмотря на то что операция через полость рта относится к условно-чистой, как, впрочем, и многие плановые общехирургические вмешательства, например холецистэктомия. Строгое следование алгоритму отбора пациентов, соблюдение техники оперирования и слаженная работа операционной бригады позволят свести к минимуму процент неудач и не дискредитируют метод в глазах широкой хирургической общественности.

Что касается косметического эффекта трансоральных операций на щитовидной железе, то для многих пациентов это является значимым аспектом. В работе [36], выполненной в Johns Hopkins School of Medicine (Baltimore, Maryland, USA), приводятся результаты социального эксперимента с участием 130 добровольцев, которым предложили визуально оценить изображения пациентов из трех групп: перенесших традиционную операцию на щитовидной железе, перенесших трансоральное вмешательство и контрольной группы пациентов без операции. Движения глаз оценивали специальным датчиком и компьютерной программой. В результате получены достоверные различия. В группе пациентов с традиционной операцией взгляд испытуемых в большей степени фиксировался на рубце, чем на лице. В группе с трансоральной операцией и контрольной группе взгляд фиксировался на лице.

Таким образом, в 2016 г. создана международная рабочая группа Transoral Neck Surgery (TONS) Study Group с целью стандартизации и валидации трансоральной тиреоидной хирургии. В 2019 г. при участии этой группы состоялась уже четвертая по счету международная конференция — IV International Thyroid NOTES Conference. Все это говорит о высоком интересе к этой проблеме в мировом хирургическом сообществе. Мы считаем, что необходимо продолжать работу в этом направлении и развивать концепцию безопасной и эстетичной хирургии щитовидной железы.

Авторы заявляют об отсутствии конфликта интересов.
The authors declare no conflict of interest.

ЛИТЕРАТУРА/REFERENCES

1. Ferzli GS, Sayad P, Abdo Z, Cacchione RN. Minimallyinvasive, nonendoscopic thyroid surgery. *J Am Coll Surg.* 2001;192(5):665-668.
2. Rafferty M, Miller I, Timon C. Minimal incision for open thyroidectomy. *Otolaryngol Head Neck Surg.* 2006;135(2):295-298.
3. Miccoli P, Berti P, Conte M, Bendinelli C, Marcocci C. Minimally invasive surgery for thyroid small nodules: preliminary report. *J Endocrinol Invest.* 1999;22(11): 849-851.
4. Цуканов Ю.Т., Цуканов А.Ю. Методика хирургических вмешательств на щитовидной железе из минидоступа. *Хирургия. Журнал им. Н.И. Пирогова*. 2001;(9):15-18.
Cukanov JT, Cukanov AJ. The technique of surgical interventions on the thyroid gland from the mini-access. *N I Pirogov Journal of Surgery*. 2001;(9):15-18. (In Russ.).
5. Ikeda Y, Takami H, Niimi M, Kan S, Sasaki Y, Takayama J. Endoscopic thyroidectomy by the axillary approach. *Surg Endosc*. 2001;15:1362-1364.
6. Choe JH, Kim SW, Chung KW, Park KS, Han W, Noh DY, et al. Endoscopic thyroidectomy using a new bilateral axillo-breast approach. *World J Surg*. 2007;31(3):601-606.
7. Wang C, Feng Z, Li J, Yang W, Zhai H, Choi N, et al. Endoscopic thyroidectomy via areola approach: summary of 1,250 cases in a single institution. *Surg Endosc.* 2015;29(1):192-201.
https://doi.org/10.1007/s00464-014-3658-8
8. Park JO, Kim SY, Chun BJ, Joo YH, Cho KJ, Park YH, et al. Endoscope-assisted facelift thyroid surgery: an initial experience using a new endoscopic technique. *Surg Endosc*. 2015;29(6):1469-1475.
https://doi.org/10.1007/s00464-014-3826-x
9. Witzel K, von Rahden BH, Kaminski C, Stein HJ. Transoral access for endoscopic thyroid resection. *Surg Endosc*. 2008;22(8):1871-1875.
10. Benhidjeb T, Wilhelm T, Harlaar J, Kleinrensink GJ, Schneider TA, Stark M. Natural orifice surgery on thyroid gland: totallytransoral video-assisted thyroidectomy (TOVAT): report of first experimental results of a new surgical method. *Surg Endosc.* 2009;23(5):1119-1120.
https://doi.org/10.1007/s00464-009-0347-0
11. Karakas E, Steinfeldt T, Gockel A, Westermann R, Kiefer A, Bartsch DK. Transoral thyroid and parathyroid surgery. *SurgEndosc.* 2010;24(6):1261-1267.
https://doi.org/10.1007/s00464-009-0757-z
12. Wilhelm T, Metzig A. Endoscopic minimally invasive thyroidectomy (eMIT): a prospective proof-of-concept study in humans. *World J Surg.* 2011;35(3):543-551.
https://doi.org/10.1007/s00268-010-0846-0
13. Camenzuli C, Schembri Wismayer P, Calleja Agius J. Transoral Endoscopic Thyroidectomy: A Systematic Review of the Practice So Far. *JSLS: Journal of the Society of Laparoendoscopic Surgeons.* 2018;22(3).
https://doi.org/10.4293/JSLS.2018.00026
14. Tartaglia F, Maturo A, Di Matteo FM, De Anna L, Karpathiotakis M, Pelle F, et al. Transoral video assisted thyroidectomy: a systematic review. *Il Giornale di chirurgia.* 2018;39(5):276-283.
15. Трунин Е.М., Сиркис М.А. Хирургический минидоступ к щитовидной и паращитовидным железам через полость рта. *Хирургия. Журнал им. Н.И. Пирогова*. 2012;5:52-55.
Trunin EM, Sirkis MA. The minimally invasive surgical access to the thyroid and parathyroid glands through the oral cavitiy. *NI Pirogov Journal of Surgery.* 2012;5:52-55. (In Russ.).
16. Трунин Е.М., Смирнов А.А., Яковлев Е.В., Лебедев А.К. Трансфарингеальный оперативный доступ к щитовидной и околощитовидным железам и оригинальное устройство для его осуществления. *Вестник Северо-Западного государственного медицинского университета им. И.И. Мечникова*. 2012;4(3).
Trunin EM, Smirnov AA, Yakovlev EV, Lebedev AK. Transpharyngeal access to thyroid and parathyroid glands and original device for its realization. *HERALD of North-Western State Medical University named after II Mechnikov.* 2012;4(3). (In Russ.).
17. Шулутко А.М., Семиков В.И., Грязнов С.Е., Сердюк А.А., Горбачева О.Ю. Трансоральный преднижнечелюстной видеоассистированный доступ к щитовидной железе в эксперименте. *Московский хирургический журнал*. 2014;1(35):39-43.
Shulutko AM, Semikov VI, Gryaznov SE, Serdjuk AA, Gorbacheva OYu. Transoral premaxillary video-assisted access to the thyroid gland in an experiment. *Moscow surgical journal.* 2014;1(35):39-43. (In Russ.).
18. Шулутко А.М., Семиков В.И., Грязнов С.Е., Горбачева А.В., Паталова А.Р., Мансурова Г.Т., и др. Трансоральный доступ к щитовидной железе в эксперименте (с комментарием П.С. Ветшева). *Хирургия. Журнал им. Н.И. Пирогова*. 2017;(2):25-31.
Shulutko AM, Semikov VI, Gryaznov SE, Gorbacheva AV, Patalova AR, Mansurova GT, et al. Transoral access to the thyroid gland in the experiment (with the comment by Vetshev PS). *NI Pirogov Journal of Surgery*. 2017;(2):25-31. (In Russ.).
https://doi.org/10.17116/hirurgia2017225-31
19. Shulutko AM, Semikov VI, Osmanov EG, Gryaznov SE, Gorbacheva AV, Patalova AR, et al. Evaluation Criteria and Surgical Technique for Transoral Access to the Thyroid Gland: Experimental Study. *Journal of Investigative Surgery.* 2018;25:1-7.
https://doi.org/10.1080/08941939.2018.1424271
20. Arora A, Swords C, Garas G, Chaidas K, Prichard A, Budge J, et al. The perception of scar cosmesis following thyroid and parathyroid surgery: a prospective cohort study. *International journal of surgery.* 2016;25:38-43.
21. Choi Y, Lee JH, Kim YH, Lee YS, Chang HS, Park CS, et al. Impact of postthyroidectomy scar on the quality of life of thyroid cancer patients. *Annals of dermatology.* 2014;26(6):693-699.
22. Brunt LM, Jones DB, Wu JS, Quasebarth MA, Meininger T, Soper NJ. Experimental development of on endoscopic approach to neck exploration and parathyroidectomy. *Surgery.* 1997;122:893-901.
23. Kanauchi H, Yamasaki K, Ogawa T, Mimura Y. Endoscopic thyroidectomy in a porcine. *Endocrine journal.* 1998;45(1):135-136.
24. Gagner M. Endoscopic subtotal parathyroidectomy in patients with primary hyperparathyroidism. *The British journal of surgery.* 1996;83(6):875.
25. Huscher CS, Chiodini S, Napolitano C, Recher A. Endoscopic right thyroid lobectomy. *Surgical Endoscopy*. 1997;11(8):877.
26. Wong K-P, Lang Brian H-H. Endoscopic thyroidectomy: a literature review and update, *Current Surgery Reports*. 2013;1:7-15.
27. Ohgami M, Ishii S, Arisawa Y, Ohmori T, Noga K, Furukawa T, et al. Scarless endoscopic thyroidectomy: breast approach for better cosmetics. *Surg Laparosc Endosc Percutan Tech*. 2000;10:1-4.
28. Shimazu K, Shiba E, Tamaki Y, Takiguchi S, Taniguchi E, Ohashi S, et al. Endoscopic thyroid surgery through the axillo-bilateral-breast approach. *Surg Laparosc Endosc Percutan Tech*. 2003;13(3):196-201.
29. Yamashita H, Watanabe S, Koike E, Ohshima A, Uchino S, Kuroki S, et al. Video-assisted thyroid lobectomy through a small wound in the submandibular area. *American journal of surgery*. 2002;183(3):286-289.
30. Berber E, Bernet V, Fahey TJ, Kebebew E, Shaha A, Stack BC, et al. American Thyroid Association Statement on Remote-Access Thyroid Surgery. *Thyroid*. 2016;26(3):331-337.
31. Inabnet WB, Fernandez-Ranvier G, Suh H. Transoral endoscopic thyroidectomy-an emerging remote access technique forthyroid excision. *JAMA Surg*. 2018;153(4):376-377.
32. Karakas E, Steinfeldt T, Gockel A, Mangalo A, Sesterhenn A, Bartsch DK. Transoral parathyroid surgery a new alternative or nonsense? *Langenbecks Arch Surg.* 2014;399(6):741-745.
33. Nakajo A, Arima H, Hirata M, Mizoguchi T, Kijima Y, Mori S, et al. Trans-Oral Video-Assisted Neck Surgery (TOVANS). A new transoral technique of endoscopic thyroidectomy with gasless premandible approach. *Surg Endosc*. 2012;27(4):1105-1110.
https://doi.org/10.1007/s00464-012-2588-6
34. Wang C, Zhai H, Liu W, Li J, Yang J, Hu Y, et al. Thyroidectomy: A novel endoscopic oral vestibular approach. *Surgery*. 2014;155(1):33-38.
https://doi.org/10.1016/j.surg.2013.06.010
35. Anuwong A. Transoral Endoscopic Thyroidectomy Vestibular Approach: A Series of the First 60 Human Cases. *World Journal of Surgery*. 2015;40(3):491-497.
https://doi.org/10.1007/s00268-015-3320-1
36. Juarez MC, Ishii L, Nellis JC, Bater K, Huynh PP, Fung N, et al. Objectively measuring social attention of thyroid neck scars and transoral surgery using eye tracking. *The Laryngoscope*. 2019:22.
https://doi.org/10.1002/lary.27933

Поступила 08.07.19
Received 08.07.19
Принята в печать 12.08.19
Accepted 12.08.19