https://doi.org/10.17116/hirurgia20185106-107

Трансаортальное протезирование митрального клапана у больного с сочетанным клапанным поражением

К.м.н. Г.И. САЛАГАЕВ*, к.м.н. А.В. ЛЫСЕНКО, к.м.н. П.В. ЛЕДНЕВ, акад. РАН Ю.В. БЕЛОВ

Российский научный центр хирургии им. акад. Б.В. Петровского (дир. — акад. РАН Ю.В. Белов), Москва, Россия

Ключевые слова: митральный клапан, трансаортальное протезирование.

Transaortic mitral valve replacement in patient with combined heart valve disease

G.I. SALAGAEV, A.V. LYSENKO, P.V. LEDNEV, YU.V. BELOV

Petrovsky Russian Research Center for Surgery (director — academician of RAS Yu.V. Belov), Moscow, Russia

Keywords: mitral valve, transaortic replacement.

Тяжелое поражение аортального клапана (АК) часто сопровождается развитием выраженной митральной регургитации. Двухклапанное вмешательство с использованием стандартного хирургического доступа к митральному клапану — МК (атриотомия) у этих больных ассоциировано с увеличением частоты осложнений и смертности [1].

Трансаортальная пластика/протезирование МК остается одной из наиболее редко используемых техник в хирургии сочетанных клапанных пороков. В то же время широкое распространение чрескожных коронарных вмешательств и транскатетерных клапанных коррекций привело к тому, что кардиохирургические больные часто имеют множественное клапанное поражение, значимое заболевание коронарных артерий, а также анамнез предшествующих операций на сердце. Таким образом, больные часто относятся к группе высокого риска, что оправдывает максимально возможное снижение травматичности вмешательства и коррекцию модифицируемых, в том числе интраоперационных, факторов риска. Трансаортальная хирургия МК имеет ряд потенциальных преимуществ, которые часто остаются недооцененными кардиохирургами.

Мы представляем клинический пример использования этой хирургической методики у больного с выраженным поражением аортального и митрального клапанов.

Больной *П.*, 63 лет, поступил в кардиохирургическое отделение Российского научного центра хирургии им. Б.В. Петровского с диагнозом: ревматизм, неактивная фаза. Ревматический митрально-аортальный порок с преобладанием недостаточности. Аневризма восходящего отдела аорты. Относительная недостаточность трикуспидального клапана. Легочная гипертензия I степени. Нарушения ритма сердца: пароксизмальная форма фибрилляции предсердий. Желудочковая экстрасистолия. Мультифокальный атеросклероз с преимущественным поражением аорты, брахицефальных артерий и артерий нижних конечностей. Состояние после тромбоэмболии легочной артерии в марте 2017 г. Хроническая обструктивная болезнь легких (ХОБЛ) легкой степени. Хроническая болезнь почек III стадии. НК III ФК по NYHA.

При поступлении предъявлял жалобы на одышку и давящие боли за грудиной, возникающие при незначительной физической нагрузке. В детстве перенес острую ревматическую лихорадку, сформировался комбинированный митрально-аортальный порок сердца, проводилась бициллинопрофилактика до 18 лет. Анамнез гипертонической болезни III стадии в течение 10—15 лет. Последние 2—3 года беспокоят частые ангинозные боли, значительно усилилась одышка, появились периодические отеки на нижних конечностях. В 2014 г. выполнена коронарография, гемодинамически значимых стенозов не выявлено. В апреле 2014 г. обнаружена аневризма восходящего отдела аорты, недостаточность АК III степени. Было рекомендовано оперативное лечение, от которого больной отказался. В декабре 2016 г. — стационарное лечение по поводу хронической сердечной недостаточности с жалобами на одышку в покое, давящие боли в области сердца, навязчивый кашель, усиливающийся в положении лежа, охриплость голоса. После обследования был выявлен тиреотоксикоз, назначено лечение. В марте 2017 г. эпизод тромбоэмболии ветвей легочной артерии на фоне тромбоза глубоких вен нижних конечностей, корригирован медикаментозно.

Результаты инструментальных методов обследования. ЭКГ: синусовый ритм. Электрическая ось сердца отклонена влево. Блокада передней левой ветви пучка Гиса. Гипертрофия и перегрузка левого желудочка (ЛЖ). ЭхоКГ: конечный диастолический размер (КДР) ЛЖ 7,2 см, конечный систолический размер 4,9 см, толщина межжелудочковой перегородки 1,4 см, толщина задней стенки левого желудочка 1,5 см, конечный диастолический объем (КДО) 245 мл, конечный систолический объем (КСО) 123 мл, фракция изгнания (ФИ) 49,80%, сердечный выброс 7,08 л/мин. Локальная сократимость не нарушена. Объем левого предсердия (ЛП) 78 мл. Аорта: диаметр на уровне синусов Вальсальвы 4,1 см, тубулярная часть 7,1 см, дуга аорты 3,9 см. Аортальный клапан: трехстворчатый, створки плотные, с кальцинатами в створках, комиссурах, фиброзном кольце, диаметр фиброзного кольца аортального клапана (ФКАК) 31 мм, V_{max} 2,1 м/с, пиковый градиент (PGr) 17 мм рт.ст., аортальная недостаточность III—IV степени. Митральный клапан: диаметр фиброзного кольца митрального клапана (ФКМК) 47 мм, митральная недостаточность III—IV степени. Трикуспидальный клапан: диаметр фиброзного кольца трикуспидального клапана (ФКТК) 44 мм, трикуспидальная недостаточность II—III степени. Легочная артерия: V_{max} 0,88 м/с, пиковое $P_{ла}$ 44 мм рт.ст., недостаточность клапана легочной артерии I степени. Легочная гипертензия I степени.

Заключение: аневризма восходящей аорты, аортальная аннулоэктазия, аортальная недостаточность III—IV степени, дилатация полостей сердца, гипертрофия миокарда ЛЖ, кальциноз АК, признаки умеренного аортального стеноза, умеренное снижение глобальной систолической функции ЛЖ, митральная аннулоэктазия, митральная недостаточность III—IV степени, трикуспидальная аннулоэктазия, трикуспидальная недостаточность II—III степени, легочная гипертензия I степени. Коронарная ангиография: правый тип кровоснабжения сердца, без гемодинамически значимых стенозов коронарного русла. Исследование функции внешнего дыхания: ХОБЛ легкой степени тяжести.

© Коллектив авторов, 2018

*e-mail: gennadiisalagaev@mail.ru

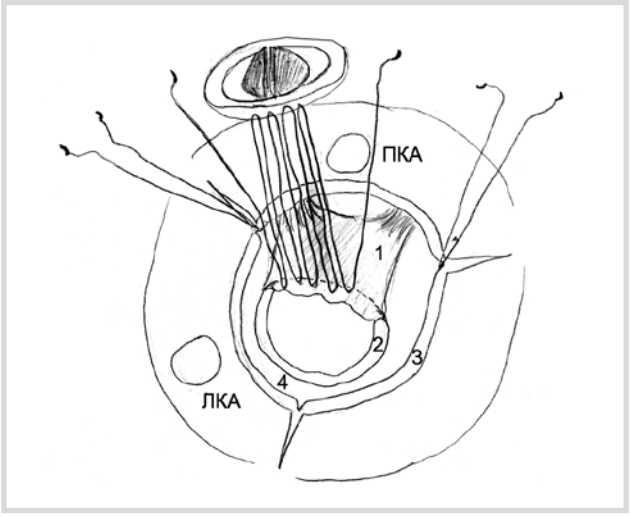

Схема трансаортальной экспозиции митрального клапана.

1 — задняя створка МК; 2 — ФКМК; 3 — ФКАК; 4 — зона митрально-аортального контакта.

18.10.17 больному было выполнено протезирование АК и восходящей аорты клапансодержащим кондуитом Carbomedics Carbo-Seal 25 мм по методике Bentall—deBono. Экзопротезирование дистального анастомоза. Протезирование МК с сохранением подклапанного аппарата передней створки механическим протезом Carbomedics Optiform 29 мм. Пластика трикуспидального клапана по de Vega.

После стандартного подключения аппарата искусственного кровообращения и кристаллоидной кардиоплегии выполнена поперечная аортотомия с иссечением аневризматически измененной стенки восходящей аорты, визуализирован АК. Створки клапана с признаками фиброза, сращения по всем комиссурам, деформированы, аннулодилатация до 32—33 мм. Створки АК иссечены. Выполнена трансаортальная ревизия МК **(см. рисунок)**. Створки деформированы, подвижность умеренно ограничена. Последние иссечены с сохранением вторичных и третичных хорд. В митральную позицию с использованием трансаортального доступа имплантирован механический протез Carbomedics Optiform 29 мм и фиксирован непрерывным обвивным швом нитью пролен 4/0. При ревизии движение запирательных элементов не ограничено. Далее выполнено протезирование АК и восходящей аорты клапансодержащим кондуитом Carbomedics Carbo-Seal 25 мм непрерывным обвивным швом нитью пролен 4/0. Устья коронарных артерий имплантированы в бок протеза непрерывным обвивным швом нитью пролен 5/0 по методике Bentall—deBono. Корень аорты и устья коронарных артерий просушены и проклеены биоклеем. Сформирован дистальный анастомоз протеза с восходящей аортой непрерывным обвивным швом нитью пролен 4/0. Анастомоз просушен и на него нанесен биоклей. Финальным этапом выполнена шовная аннулопластика трикуспидального клапана по de Vega. После снятия зажима сформирован экзопротез дистального анастомоза клапансодержащего кондуита. Стандартное завершение операции.

Послеоперационный период протекал без особенностей. Заживление послеоперационного шва первичным натяжением. Данные контрольной ЭхоКГ: КДО ЛЖ 180 мл, КСО 90 мл, ударный объем 90 мл, ФИ 50%. Механический протез АК: V_{max} 2,1 м/с, PGr 17,5/10,1 мм рт.ст., S_{ao} 2,0 см^2. Протез МК: V_{max} 1,75 м/с, PGr 12,2/8,2 мм рт.ст., $S_{мо}$ 3,2 см^2. Трикуспидальный клапан: диаметр ФКТК 32 мм. PGr 1,9/0,9 мм рт.ст. Цветовое допплеровское картирование: регургитация 0—I степени, систолическое давление в легочной артерии 28 мм рт.ст. Данных о наличии перикардиального и плеврального выпота нет. Больной выписан на 8-е сутки после операции.

Трансаортальное протезирование МК впервые было описано M. Carmichael и соавт. в 1983 г. [2]. Исходно этот доступ был введен в хирургии инфекционного эндокардита аортального и митрального клапанов. Тщательная хирургическая санация корня аорты у этих больных часто включает зону митрально-аортального контакта с потенциальной возможностью вмешательств на митральном клапане через единый доступ.

Несмотря на теоретические преимущества этого доступа, в литературе имеется очень ограниченное количество случаев использования этой хирургической техники [3—5]. Кроме имплантации митрального протеза, описана техника трансаортальной пластики МК край в край по Alfieri [6]. Трансаортальный доступ к МК имеет ряд потенциальных преимуществ по сравнению с традиционной атриотомией, в том числе с транссептальной экспозицией. Во-первых, применение единого доступа (аортотомия) исключает необходимость дополнительных кардиотомных разрезов и их ушивания, что снижает время искусственного кровообращения и ишемии миокарда. При использовании трансаортальной ревизии МК отсутствует избыточная ретракция ЛП, которая часто сопровождается повреждением его стенок. Кроме того, отсутствуют дополнительные линии швов, что также снижает частоту развития послеоперационного кровотечения и рестернотомии. Доступ обладает определенной привлекательностью при повторных вмешательствах, поскольку устраняет потребность в полном кардиолизе правого предсердия и межпредсердной борозды. Трансаортальная митральная коррекция может быть целесообразной после предшествующей атриотомии, в случаях малого объема ОП, тяжелой гипертрофии ЛЖ, которая затрудняет экспозицию ЛП. Этот доступ целесообразен у пациентов с дилатацией фиброзного кольца АК, однако стоит отметить, что с накоплением хирургического опыта значимость этого фактора может снижаться. Отличная визуализация достигается и у больных инфекционным эндокардитом, с абсцессом фиброзного кольца АК, когда имеет место тяжелая деструкция корня аорты.

Необходимо отметить, что трансаортальный доступ к МК в некоторой степени ограничивает возможности для коррекции его задней створки и задней полуокружности фиброзного кольца, может быть затруднен при небольшом диаметре фиброзного кольца АК.

Постепенное увеличение сложности выполняемых операций, наличие значительного числа больных с сочетанным кардиальным поражением, а также популярность миниинвазивных вмешательств часто требуют от хирурга применения нетрадиционных решений и методов лечения пациентов.

Таким образом, трансаортальная коррекция митрального клапана относится к числу специализированных хирургических подходов. Она обладает рядом преимуществ по сравнению с другими хирургическими техниками, которые могут быть весьма целесообразными в определенных клинических ситуациях. Соответственно этот прием должен быть в арсенале практикующего сердечно-сосудистого хирурга.

Авторы заявляют об отсутствии конфликта интересов.

ЛИТЕРАТУРА/REFERENCES

1. Leavitt BJ, Baribeau YR, DiScipio AW, Ross CS, Quinn RD, Olmstead EM, et al. Outcomes of patients undergoing concomitant aortic and mitral valve surgery in northern New England. *Circulation*. 2009;120(11 suppl):155-162.
2. Carmichael MJ, Cooley DA, Favor AS. Aortic and mitral valve replacement through a single transverse aortotomy: a useful approach in difficult mitral valve exposure. *Tex Heart Inst J*. 1983;10:415-419.
3. Crawford ES, Coselli JS. Marfan's syndrome: combined composite valve graft replacement of the aortic root and transaortic mitral valve replacement. *Ann Thorac Surg*. 1988;45:296-302.
4. Najafi H, Hemp JR. Mitral valve replacement through the aortic root. *J Thorac Cardiovasc Surg*. 1994;107:1334-1336.
5. Abraham S, Joshi R, Kumar AS. Transaortic double valve replacement with total chordal preservation. *Tex Heart Inst J*. 2002;29:133-135.
6. Santana O, Lamelas J. Minimally invasive transaortic mitral valve repair during aortic valve replacement. *Tex Heart Inst J*. 2011;38:298-300.