https://doi.org/10.17116/hirurgia2018370-75

Хирургическое лечение параганглиом шеи

К.м.н. В.Э. ГУЖИН*, А.В. ЧЕРЕПАНОВ, В.М. ДЖАФАРОВ

ФГБУ «Федеральный центр нейрохирургии» Минздрава России, Новосибирск, Россия

Цель. Представить опыт хирургического лечения больных редким заболеванием. Единственным методом радикального лечения этого вида опухоли является хирургический. Оперативное вмешательство при этой локализации опухоли сложно из-за возможности повреждения сонных артерий и черепных нервов.

Материал и методы. Представлены результаты проведенного хирургического лечения 9 пациентов с параганглиомой шеи. Проведение первым этапом эндоваскулярной эмболизации питающих опухоль сосудов в сочетании с максимальной радикальностью при ее резекции с последующим восстановлением вовлеченных в опухолевый процесс сонных артерий уменьшает риск осложнений оперативного вмешательства.

Результаты. Максимально бережное отношение к каудальной группе черепных нервов, прилежащих к новообразованию или вовлеченных в него, позволяет в послеоперационном периоде свести к минимуму неврологические осложнения.

Ключевые слова: параганглиома шеи, хирургическое лечение, эндоваскулярная эмболизация.

Surgical treatment of cervical paragangliomas

V.E. GUZHIN, A.V. CHEREPANOV, V.M. DZHAFAROV

Federal Center for Neurosurgery of Healthcare Ministry of the Russian Federation, Novosibirsk, Russia

Aim. To present own experience in surgical treatment of cervical paragangliomas.

Material and methods. 9 patients with cervical paragangliomas were enrolled. Endovascular embolization of supplying vessels followed by maximally radical surgery and subsequent carotid arteries repair involved into tumoral process reduces the risk of complications.

Results. The most careful attitude to caudal group of cranial nerves adjacent or involved into neoplasm allows to minimize postoperative neurological complications.

Keywords: cervical paraganglioma, surgical treatment, endovascular embolization.

Параганглиома (хемодектома) шеи является редкой опухолью. Частота этих опухолей среди всех онкологических заболеваний головы и шеи не превышает 0,01% [1, 2], а из общего числа внеорганных опухолей шеи на долю параганглиом приходится 0,5—0,9% [3]. В связи с большой редкостью этого заболевания в литературе в основном встречаются описания единичных случаев хирургического лечения пациентов с параганглиомами шеи [4—7]. Наибольшее количество наблюдений представлено в работах Л.А. Атанасяна (102 наблюдения), Е.Г. Матякина (198 наблюдений) и исследователей из Клиники Мейо (США; 153 случая, собранные за 50-летний период) [8, 9]. По данным литературы, эту опухоль чаще выявляют в 40—50-летнем возрасте с одинаковой частотой у мужчин и женщин. По сводным данным, двусторонняя локализация параганглиом шеи отмечается в 5—20% всех наблюдений [8].

Параганглионарная система широко представлена в различных органах и тканях человека в виде рассеянных и собранных в клубочки клеток, связанных с ганглиями [8]. Среди параганглиом шеи чаще встречаются каротидные и реже вагальные [8—10]. Каротидная параганглиома развивается из хеморецепторного гломуса, расположенного на адвентициальном слое бифуркации общей сонной артерии. Вагальные параганглиомы исходят из узлового или яремного ганглия блуждающего нерва, преимущественно локализуются в заднебоковом окологлоточном пространстве, нередко интимно связаны с сонной артерией, внутренней яремной веной, подъязычным и языкоглоточным нервами [8, 11, 12]. Кровоснабжение опухоли осуществляется из сонных артерий и щитошейного ствола [10, 11, 13]. Размер вагальных параганглиом обычно значительно больше, чем размер каротидных опухолей [8]. По данным ря-

© Коллектив авторов, 2018

*e-mail: v_guzhin@neuronsk.ru

да авторов, частота вагальных параганглиом примерно в 3,5 раза меньше, чем каротидных [14].

В большинстве наблюдений опухоли имеют доброкачественный характер, малигнизация отмечается у 4—10% пациентов. Критериями малигнизации наряду с морфологическими признаками являются быстрый рост и инфильтрация окружающих тканей. Важная особенность параганглиомы — экспансивный ее рост с инфильтрацией атипичными клетками не только капсулы новообразования, но и адвентиции магистральных сосудов [8, 15].

При вагальных параганглиомах чаще наблюдается злокачественный вариант их роста с развитием пареза одного или нескольких черепных нервов — ЧН (IX—XII ЧН) и симптомов сдавления глотки [8, 14].

В связи с редкостью заболевания и скудностью клинической картины первичная диагностика параганглиом шеи затруднена. Ошибки первичной диагностики составляют от 25 до 90% [8, 10]. Применение современных методов инструментальной диагностики (ультразвуковое дуплексное сканирование брахицефальных сосудов, мультиспиральная компьютерная томография — МСКТ, магнитно-резонансная томография — МРТ, рентгеноконтрастная ангиография) позволяет установить правильный диагноз и в большинстве наблюдений спланировать рациональный объем оперативного вмешательства [8].

В настоящее время большинство хирургов придерживаются в отношении параганглиом активной хирургической тактики, заключающейся в радикальном удалении опухоли в связи с возможным ее озлокачествлением и нарушением функции близлежащих органов при продолженном росте [4, 5, 7, 8]. Методом выбора является радикальное удаление опухоли с сохранением проходимости внутренней сонной артерии (ВСА) [4, 8, 11]. С целью уменьшения интраоперационной кровопотери первым этапом вмешательства проводят рентгеноэндоваскулярную эмболизацию кровоснабжающего опухоль сосуда и сосудов стромы опухоли [4, 8, 16]. В связи с этим оперативные вмешательства при параганглиоме шеи рекомендуется выполнять в специализированных лечебных учреждениях с обязательным привлечением онколога и сосудистого хирурга [8, 16, 17]. В статье представлен наш опыт хирургического лечения больных с параганглиомой шеи.

Материал и методы

С июля 2013 г. по ноябрь 2016 г. в ФЦН Новосибирска проведено оперативное лечение 9 пациентов с параганглиомой шеи. Среди них были 7 женщин и 2 мужчин. Возраст больных составил от 36 до 75 лет (средний возраст 50,8 года). У всех пациентов была односторонняя локализация опухоли (у 5 — слева, у 4 — справа).

Следует отметить, что одна пациентка была ранее оперирована по поводу параганглиомы и поступила для оперативного лечения опухоли контралатеральной половины шеи. Трое больных исходно были оперированы в различных стационарах по месту жительства. Им было выполнено ревизионное вмешательство и забор биопсийного материала. Удаление образования не проводилось из-за вовлечения сонных артерий в опухолевый процесс. В одном наблюдении имелось сочетание параганглиомы шеи с атеросклеротическим симптомным стенозом ВСА.

В представленных наблюдениях время от появления первых жалоб до обращения в наш стационар составило от 6 мес до 7 лет. Основные клинические проявления, имеющиеся у описываемых больных, представлены в **таблице**.

Во всех наблюдениях, помимо общеклинических обследований, использован комплекс неинвазивных (дуплексное сканирование с цветовым допплеровским картированием) и рентгенологических (МСКТ с контрастным усилением, МРТ) методов диагностики **(рис. 1 и 2)**.

На основании проведенных исследований определяли локализацию, размер, границы опухоли, ее связь с сонной артерией и прилегающими органами и тканями.

При проведении обследования каротидная параганглиома выявлена у 7 больных, вагальная — у 2. Размер опухоли в двух наибольших измерениях составил от 32×25 до 88×52 мм. В 2 наблюдениях параганглиома распространялась до основания черепа, в 1 из них было отмечено значимое смещение трахеи влево.

В своей работе мы использовали классификацию параганглиом, предложенную Л.А. Атанасяном. В соответствии с этой классификацией больные распределились следующим образом:

I тип: параганглиома рыхло соприкасается с адвентицией артерий и не обволакивает их — 1 больной;

Клинические проявления параганглиомы шеи у 9 пациентов при поступлении

Клинический симптом	Номер наблюдения								
	1	2	3	4	5	6	7	8	9
Наличие опухолевидного образования шеи	+	+	+	+	+	+	+	+	+
Нейропатия ЧН с парезом гортани и мягкого неба	+	+	+	+					
Острое нарушение мозгового кровообращения по ишемическому типу					+	+			
Сдавление трахеи и пищевода				+					

II тип: отмечается муфтообразное обрастание опухолью наружной сонной артерии (НСА) — 3 больных;

III тип: новообразование циркулярно обрастает ствол ВСА — 1 больной;

IV тип: в процесс вовлекается бифуркация общей сонной (ОСА), внутренней и наружной сонных артерий — 4 больных.

Тактику хирургического вмешательства выбирали с учетом данных инструментальных исследований. В 3 наблюдениях при размере параганглиомы более 5 см и III—IV типе по классификации Л.А. Атанасяна первым этапом производили эндоваскулярную эмболизацию приводящих сосудов и сосудов стромы опухоли с применением неадгезивной композиции (Onyx-18 фирмы «Covidien»; **рис. 3**).

Открытое вмешательство по удалению опухоли выполняли через сутки. Всего предпринято 9 оперативных вмешательств по удалению параганглиомы шеи.

В послеоперационном периоде проводили МСКТ для уточнения радикальности вмешательства.

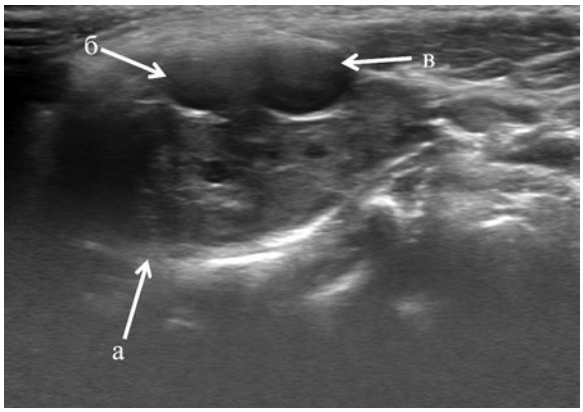

Рис. 1. **Ультразвуковое дуплексное сканирование. Поперечная сканограмма параганглиомы шеи и сонных артерий.**

а — параганглиома охватывающая сонные артерии; б — наружная сонная артерия; в — внутренняя сонная артерия.

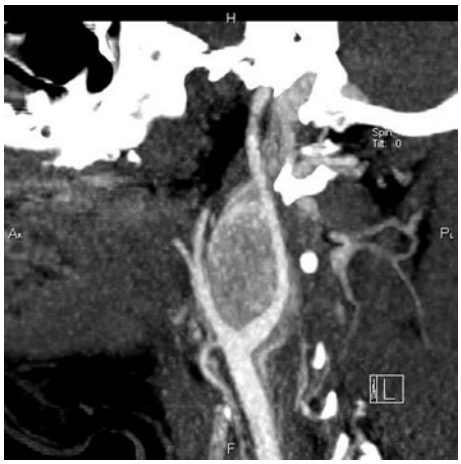

Рис. 2. **Мультиспиральная компьютерная ангиограмма. Параганглиома шеи.**

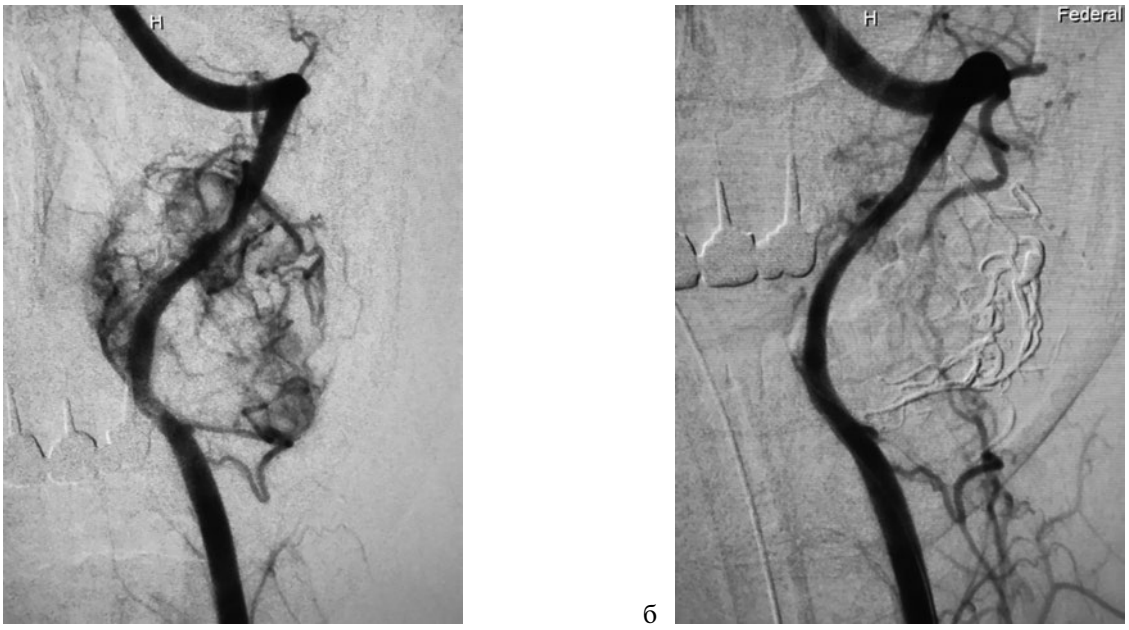

а б

Рис. 3. **Ангиограммы. Параганглиома до (а) и после (б) эмболизации сосудов, питающих опухоль.**

Техника операций

Операции проводили под эндотрахеальным наркозом. Доступ вдоль переднего края грудиноключично-сосцевидной мышцы от верхушки сосцевидного отростка височной кости до рукоятки грудины. При необходимости пересекали заднее брюшко двубрюшной мышцы и удаляли часть шиловидного отростка. При всех вариантах локализации параганглиомы первоначально поэтапно выделяли ОСА, ВСА и НСА соответственно ниже и выше опухоли и брали их на держалки. Вторым этапом выделяли опухоль по передней и боковым поверхностям, начиная с проксимального отдела **(рис. 4)**.

Одновременно выделяли ЧН этой области. Дальнейший ход операции определялся типом опухоли и наличием вовлечения в опухолевый процесс сонных артерий. При I типе выделяли на протяжении ВСА и НСА, выполняли резекцию образования. При II типе выделяли ВСА на протяжении от устья до участка артерии, расположенного выше верхнего полюса опухоли. Параганглиому удаляли единым блоком с участком НСА, дистальный и проксимальный концы которой ушивали **(рис. 5)**.

При III и IV типах резецировали опухоль единым блоком с вовлеченными в нее сонными артериями и нервами. Резекцию артерий выполняли выше и ниже границ опухоли с последующим протезированием ВСА синтетическим сосудистым протезом (Carboflo ePTFE Graft). В одном наблюдении при сочетании каротидной параганглиомы и гемодинамически значимого симптомного стеноза ВСА были произведены эверсионная эндартерэктомия ВСА и удаление опухоли.

В послеоперационном периоде пациентам после реконструкции ВСА назначали двойную антиагрегантную терапию в течение 3 мес. После оперативного вмешательства пациенты были осмотрены невропатологом, онкологом и оториноларингологом для выявления возможных осложнений вмешательства и определения дальнейшей тактики лечения и реабилитации.

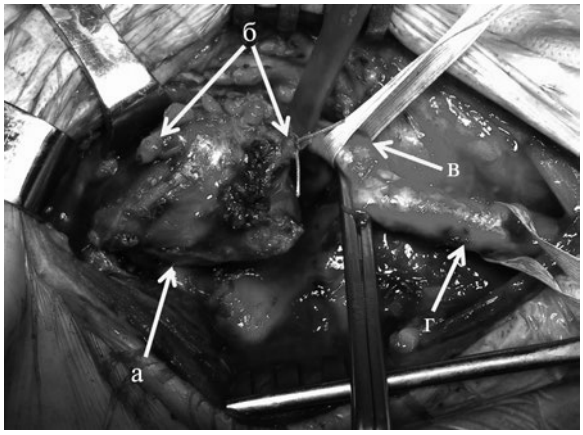

Рис. 4. **Интраоперационная фотография. Выделение параганглиомы и сонных артерий.**

а — выделена параганглиома единым блоком с наружной сонной артерией; б — резецирована наружная сонная артерия; в — внутренняя сонная артерия выделена и взята на держалку; г — общая сонная артерия выделена и взята на держалку.

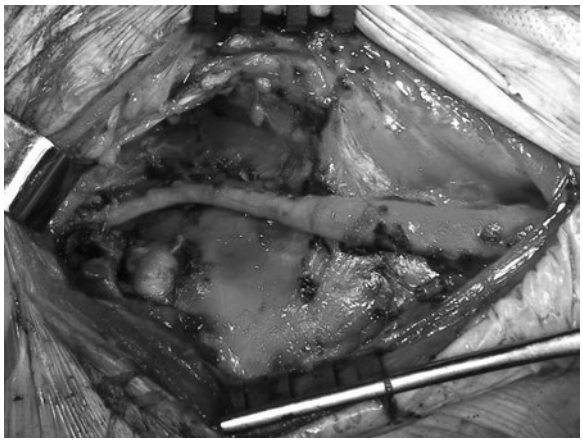

Рис. 5. **Интраоперационная фотография после удаления параганглиомы шеи с резекцией наружной сонной артерии.**

Результаты

У 8 из 9 оперированных больных удалось радикально удалить опухоль. В одном наблюдении вагальная параганглиома распространялась до каменистого отдела ВСА — опухоль удалена до основания черепа. Оставлен участок образования объемом до 1 см, уходящий в канал височной кости.

Радикальность удаления у пациентов была подтверждена данными МСКТ **(рис. 6)**.

При гистологическом исследовании диагноз параганглиомы шеи был верифицирован во всех наблюдениях. Реконструкция ВСА выполнена в 5 наблюдениях (4 протезирования и 1 эверсионная эндартерэктомия ВСА). Интраоперационная кровопотеря составила от 100 до 500 мл (в среднем 200 мл). При проведении операции и в ближайшем послеоперационном периоде случаев летального исхода и ишемического инсульта не было.

Клинические проявления повреждений различных ЧН каудальной группы после проведения операции наблюдали у 3 (33,3%) больных, что было неизбежным осложнением хирургического вмешательства. С учетом 4 наблюдений пареза гортани и мягкого неба, отмечавшихся при поступлении в стационар после ранее проведенной ревизии или вследствие компрессии нервов опухолью, общее количество нарушений функции ЧН составило 77,8%. У всех больных послеоперационный период протекал удовлетворительно. Пациенты выписаны под на-

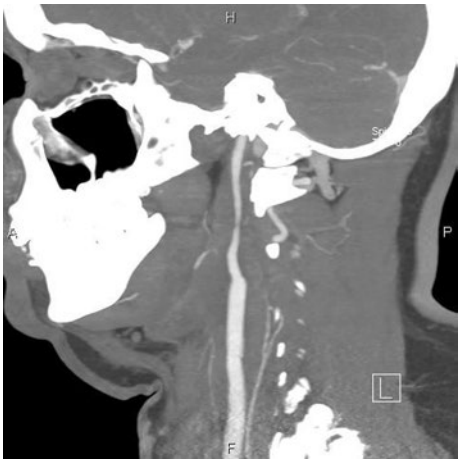

Рис. 6. **Мультиспиральная компьютерная ангиограмма. Состояние после удаления параганглиомы шеи с резекцией наружной сонной артерии.**

блюдение онколога. Адъювантных методов лечения (лучевая терапия, химиотерапия) на амбулаторном этапе не проводили. При симптомах поражения IX—XII ЧН пациентам проводили восстановительное лечение под наблюдением невролога и афазиолога.

В отдаленном периоде прослежена судьба 7 пациентов, катамнез составил от 6 до 24 мес. По данным ультразвукового контроля и компьютерной томографии рецидивов опухоли не выявлено. Проходимость ВСА сохранена во всех наблюдениях, данных о стенозе анастомоза и синтетических сосудистых протезов на протяжении не выявлено. Клинических проявлений ишемии головного мозга не отмечалось. У 6 пациентов с повреждением каудальной группы ЧН сохранялись незначительные нарушения глотания или фонации, не препятствующие трудовой деятельности и повседневной жизни.

Обсуждение

Вследствие большой редкости параганглиом шеи и ошибок при их диагностике более 50% больных первоначально оперируют в неспециализированных учреждениях [8, 18]. У 66% из них попытка удаления параганглиомы заканчивается только ревизией [8], у 7,7—9,4% хирургическое вмешательство имеет нерадикальный характер [8]. Как правило, операции в таких ситуациях сопровождаются серьезными осложнениями и усложняют повторное хирургическое вмешательство [8]. Частота осложнений обусловлена в первую очередь числом повреждений и перевязки магистральных сосудов при выделении опухоли [8, 12]. Мы наблюдали 4 подобных больных, что составило 44,4%. У всех имелись осложнения первичного вмешательства в виде остаточных проявлений ишемического инсульта или повреждения ЧН. Возникающий рубцовый процесс при этом значительно осложнял выделение магистральных сосудов шеи, ЧН и самой опухоли при последующей операции. Мы поддерживаем следующие выводы Е.Г. Матякина и соавт.: «...максимальная радикальность и безопасность иссечения параганглиом шеи возможны лишь при бескомпромиссной резекции с последующим восстановлением вовлеченных в опухоль сосудов, а реконструктивные вмешательства на сонных артериях расширяют возможности радикального удаления параганглиомы».

При проведении оперативных вмешательств при параганглиомах шеи III и IV типов мы не пытались выделять сонные артерии из стромы опухоли: артерии выделяли проксимальнее и дистальнее образования. Опухоль удаляли единым блоком, выполняя резекцию развилки ОСА с последующим протезированием ВСА. Подобные операции всегда влекут за собой пересечение ЧН каудальной группы с развитием пареза гортани, мягкого неба, нарушением фонации и дизартрией [8]. В связи с этим при выделении опухоли мы всегда максимально бережно выделяем нервы этой зоны и стараемся сохранить все ЧН, не вовлеченные в опухолевый процесс. Режим максимального сбережения этих структур в сочетании с комплексным лечением под наблюдением невропатолога и логопеда в послеоперационном периоде позволяет максимально нивелировать последствия операции и привести пациента к полноценной социальной адаптации.

Мы разделяем мнение ряда авторов о необходимости выполнения первым этапом эмболизации питающих параганглиому сосудов [4, 6, 8, 16]. По нашим данным, эндоваскулярная эмболизация приводящих сосудов и сосудов стромы опухоли с применением неадгезивной композиции (Onyx-18 фирмы «Covidien») значительно уменьшает кровоточивость из тканей параганглиомы при ее выделении, что дает возможность уменьшить интраоперационную кровопотерю и максимально сохранить анатомическую целостность окружающих органов и тканей. При этом мы не считаем целесообразным проведение эмболизации при небольшом размере (до 40 мм) параганглиомы I и II типов по классификации Л.А. Атанасяна. По нашему опыту, радикальное удаление таких образований не сопряжено с техническими трудностями.

Учитывая специфические особенности хирургической техники, требующей навыков сосудистой реконструкции, хороших знаний анатомии ЧН этой зоны, навыков работы с периферическими нервами, а также наличие возможности эндоваскулярных вмешательств, мы поддерживаем мнение ряда авторов [8, 16, 17] о целесообразности проведения оперативного удаления параганглиом шеи только в специализированных стационарах. Принимая во внимание бурное развитие в нашей стране сосудистой нейрохирургии, мы считаем оправданным проведе-

ние хирургического лечения больных с параганглиомами шеи на базе крупных нейрососудистых отделений. Наш опыт показывает, что сочетание ангио- и нейрохирургических навыков позволяет достичь хороших результатов в лечении больных с этим редким и сложным заболеванием.

Таким образом, параганглиома шеи — редкое заболевание, с которым могут столкнуться врачи разных специальностей. При использовании современных методов диагностики установление диагноза не представляет большой сложности. При выявлении параганглиомы показано ее хирургическое удаление. Предварительная эмболизация сосудов стромы новообразования и афферентного сосуда уменьшает интраоперационную кровопотерю и показана при большом размере параганглиомы и анатомически неблагоприятном ее расположении. Для обеспечения максимальной радикальности и абластичности при хирургических вмешательствах по поводу распространенных параганглиом необходимо удалять опухоль единым блоком с вовлеченными в нее сосудами с последующим протезированием внутренней сонной артерии. Максимально бережное отношение к каудальной группе черепных нервов, прилежащих к новообразованию или вовлеченных в него, позволяет в послеоперационном периоде свести к минимуму неврологические осложнения. Целесообразно проводить оперативное вмешательство при параганглиоме шеи только в специализированных стационарах, располагающих опытом ангио- и нейрохирургических вмешательств.

Авторы заявляют об отсутствии конфликта интересов.

ЛИТЕРАТУРА/REFERENCES

1. Голосков Н.П. Динамика мозгового кровообращения при хирургическом лечении параганглиом шеи. *Вопросы онкологии.* 1992;1:26-33. [Goloskov NP. Dynamics of the cerebral circulation for surgical treatment of paraganglionmas. *Voprosy onkologii.* 1992;1:26-33. (In Russ.)].
2. Kogel H, Volimar J, Mohr W, Bianchi D. Paragangliome des Glomus caroticum — Klinische Problematik und Therapie. *Vasa-Suppl.* 1991;33:279-280.
3. Vigor W, Rainer G, Basque G. Cervical chemodectomas. *The American Journal of Surgery.* 1969;118(6):976-980. https://doi.org/10.1016/0002-9610(69)90270-0
4. Дан В.Н., Матякин Е.Г., Коков Л.С., Кармазановский Г.Г., Кунцевич Г.И., Шубин А.А., Никитаев Н.С., Любимцев Д.В., Скуба Н.Д., Журенкова Т.В., Зеленов Г.Г. Предварительная эмболизация при хирургическом лечении хемодектом шеи. *Ангиология и сосудистая хирургия.* 2000;6(2):109-115. [Dan VN, Matiakin EG, Kokov LS, Karmazanovsky GG, Kuntsevich GI, Shubin AA, Nikitaev NS, Lubimtsev DV, Skuba ND, Shurenkova TV, Zelenov GG. Preliminary embolization in surgical treatment of cervical chemodectomas. *Angiology and vascular surgery.* 2000;6(2):109-115. (In Russ.)].
5. Чернявский А.М., Стародубцев В.Б., Бахарев А.В., Столяров М.С., Ефанова О.С., Эфендиев В.У. Случай радикального удаления каротидной хемодектомы с протезированием внутренней сонной артерии. *Ангиология и сосудистая хирургия.* 2008;14(4):133-135. [Chernyavskii AM, Starodubtsev VB, Bakharev AV, Stolyarov MS, Efanova OS, Efendiev VU. Radical removal of carotid chemodectoma followed by prosthetic repair of the internal carotid artery. *Angiology and vascular surgery.* 2008;14(4):133-135. (In Russ.)].
6. Ольшанский М.С., Коротких Н.Г., Есипенко В.В., Петров Б.В., Иванов А.А., Евтеев В.В., Щербинин А.С. Комбинированное эндоваскулярное и хирургическое лечение каротидной параганглиомы. *Ангиология и сосудистая хирургия.* 2010;16(1):65-69. [Olshansky MS, Korotkikh NG, Esipenko VV, Petrov BV, Ivanov AA, Evteev VV, Shcherbinin AS. Combined endovascular and surgical management of carotid paraganglioma. *Angiology and vascular surgery.* 2010;16(1):65-69. (In Russ.)].
7. Фокин А.А., Дегтярев М.С., Борсук Д.А. Симультантное лечение каротидной параганглиомы и стеноза сонных артерий. *Ангиология и сосудистая хирургия.* 2014;20(3):145-147. [Fokin AA, Degtyarev MS, Borsuk DA. Simultaneous treatment of carotid paraganglioma and stenosis of the carotid stenosis. *Angiology and vascular surgery.* 2014;20(3):145-147. (In Russ.)].
8. Матякин Е.Г., Дан В.Н., Шубин А.А., Вельшер Л.З., Дудицкая Т.К. *Параганглиомы шеи (хемодектомы).* М.: Вердана; 2005. [Matyakin EG, Dan VN, Shubin AA, Vel'sher LZ, Duditskaya TK. *Paragangliomy shei (khemodektomy).* M.: Verdana; 2005. (In Russ.)].
9. Hallett J, Nora J, Hollier L, Cherry K, Pairolero P. Trends in neurovascular complications of surgical management for carotid body and cervical paraganglionmas: A fifty-year experience with 153 tumors. *Journal of Vascular Surgery.* 1988;7(2):284-291. https://doi.org/10.1067/mva.1988.avs0070284
10. Атанасян Л.А. *Хемодектома.* М.: Медицина; 1967. [Atanasyan LA. *Khemodektoma.* M.: Meditsina; 1967. (In Russ.)].
11. *Клиническая ангиология.* Руководство. Под ред. Покровского А.В. В 2-х томах. М.: Медицина; 2004;2:495-509. [*Klinicheskaya angiologiya.* Rukovodstvo. Pod red. Pokrovskogo A.V. V 2-kh tomakh. M.: Meditsina; 2004;2:495-509. (In Russ.)].
12. Westerband A, Hunter G, Cintora I, Coulthard S, Hinni M, Gentile A, Devine J, Mills J. Current trends in the detection and management of carotid body tumors. *Journal of Vascular Surgery.* 1998;28(1):84-93. https://doi.org/10.1016/s0741-5214(98)70203-4
13. Gad A, Sayed A, Elwan H, Fouad FM, Kamal N, Khairy H, Elhinda WY, Taha A, Hefna WY. Carotid Body Tumors: A Review of 25 Years Experience in Diagnosis and Management of 56 Tumors. *Annals of Vascular Diseases.* 2014;7(3):292-299. https://doi.org/10.3400/avd.oa.13-00116
14. Puvaneswary M, Gani J, Kalnins I. Glomus vagale presenting as a supraclavicular mass: Magnetic resonance imaging findings. *Australasian Radiology.* 1998;42(4):367-369. https://doi.org/10.1111/j.1440-1673.1998.tb00540.x
15. Sajid M, Hamilton G, Baker D. A Multicenter Review of Carotid Body Tumour Management. *European Journal of Vascular and Endovascular Surgery.* 2007;34(2):127-130. https://doi.org/10.1016/j.ejvs.2007.01.015
16. LaMuraglia G, Fabian R, Brewster D, Pile-Spellman J, Darling R, Cambria R, Abbott W. The current surgical management of carotid body paragangliomas. *Journal of Vascular Surgery.* 1992;15(6):1038-1045. https://doi.org/10.1016/0741-5214(92)90461-g
17. Шубин А.А., Грязнов О.Г., Тер-Хачатурова И.Е., Шутихина И.В. Опыт хирургического лечения каротидных хемодектом. *Грудная и сердечно-сосудистая хирургия.* 1997;2:182-185. [Shubin AA, Gryaznov OG, Ter-Khachaturova IE, Shutikhina IV. Experience of the surgical treatment of the carotid chemodectomas. *Thoracic and Cardiovascular Surgery.* 1997;2:182-185. (In Russ.)].
18. Москаленко Ю.Д., Спиридонов А.А., Клионер Л.И., Странин В.Г., Матвеева А.И., Агаджанова Л.П., Голосовская М.А., Самедов М.С., Курочкин В.М. Реконструктивная хирургия сонных артерий при радикальном удалении каротидных хемодектом. *Клиническая хирургия.* 1985;7:15-17. [Moskalenko YuD, Spiridonov AA, Klioner LI, Stranin VG, Matveeva AI, Agadzhanova LP, Golosovskaya MA, Samedov MS, Kurochkin VM. Reconstructive surgery of carotid arteries for radical surgery of carotid chemodectomas. *Klinichna khirurhiia.* 1985;7:15-17. (In Russ.)].