https://doi.org/10.17116/hirurgia201811189

Хроническая анальная трещина: этиопатогенез, диагностика, лечение

А.А. УЛЬЯНОВ[1], А.Я. СОЛОМКА[2]*, Е.Е. АЧКАСОВ[3], Е.В. АНТИПОВА[2], Е.В. КУЗНЕЦОВА[2]

[1]ЗАО «Центральная поликлиника Литфонда», Москва, Россия; [2]ГБУЗ «Городская клиническая больница №24» Департамента здравоохранения Москвы, Москва, Россия; [3]ФГАОУ ВО «Первый Московский государственный медицинский университет им. И.М. Сеченова» Минздрава России (Сеченовский университет), Москва, Россия

В статье рассматриваются аспекты этиологии, эпидемиологии и патофизиологии анальной трещины для оценки оптимальных методов лечения, описанных в современной литературе. В настоящее время применение ботулотоксина — наиболее эффективный метод снятия спазма анального сфинктера. Авторы статьи пришли к выводу, что наилучшие результаты достигаются при комбинированных методах лечения с использованием как малоинвазивного оперативного вмешательства, так и медикаментозного лечения для снятия анального спазма.

Ключевые слова: анальная трещина, проктологические заболевания, хирургическое лечение, сфинктеротомия, иссечение трещины, ботулотоксин.

Chronic anal fissure: etiopathogenesis, diagnosis, treatment

A.A. ULYANOV[1], A.YA. SOLOMKA[2]*, E.E. ACHKASOV[3], E.V. ANTIPOVA[2], E.V. KUZNETSOVA[2]

[1]Central Literary Fund Clinic, Moscow, Russia; [2]Municipal Clinical Hospital №24 of Moscow Healthcare Department, Moscow, Russia; [3]Sechenov First Moscow State Medical University (Sechenov University), Moscow, Russia

Etiology, epidemiology and pathophysiology of anal fissure are examined in the article in order to determine the most optimal treatment strategy. The authors concluded that the most effective treatment is combined approach using both minimally invasive surgery and various medicines for anal spasm reduction.

Keywords: anal fissure, proctologic diseases, surgical treatment, sphincterotomy, fissurectomy, botulinum toxin.

Анальная трещина (АТ) занимает 3-е место по частоте возникновения в структуре заболеваний толстой кишки (11—15%), а заболеваемость составляет от 20 до 23 случаев на 1000 взрослого населения [1—4]. АТ чаще страдают женщины (более 60%) и около $^1/_3$ больных находятся в трудоспособном возрасте [5], что определяет социальную значимость проблемы. В 85% случаев и более АТ обнаруживают по задней окружности анального канала на 6 часах условного циферблата и в 8—9% — по передней стенке на 12 ч, преимущественно у женщин [5], в 0,5% — на боковых стенках анального канала [6]. В 3—4% наблюдений обнаруживают 2 АТ по задней и передней стенкам анального канала [7].

Этиология и патогенез

АТ представляет собой дефект стенки анального канала, доходит до гребешковой линии, иногда выше. Различают острые и хронические АТ. У острой трещины края гладкие, а ее дном является мышечная ткань анального сфинктера [6]. При неблагоприятных условиях и отсутствии лечения со временем дно и края трещины покрываются грануляционной тканью. Далее происходит разрастание грануляционной ткани и замещение ее соединительной. В области краев (чаще внутреннего края) появляется избыток ткани — анальный бугорок, который может гипертрофироваться до фиброзного анального «полипа» [1]. Возникающие при этом воспалительные изменения вовлекают в процесс нервные окончания и способствуют формированию незаживающей язвы. При этом возникает спазм анального сфинктера и развивается порочный круг [6].

Причины возникновения АТ многочисленны. В 1994 г. В. Шоутен и соавт. [8, 9] выявили зависимость между давлением в анальном канале и кровоснабжением анодермы. В исследовании показано, что давление внутреннего анального сфинктера обратно пропорционально кровоснабжению анодермальной зоны на 6 ч условного циферблата и что кровоснабжение анодермы на 6 ч хуже, чем в остальных участках [10]. Выявлено также значительное снижение кровоснабжения в этой зоне у пациентов с хронической АТ по сравнению со здоровыми людьми в контрольной группе [8, 9].

Эти факты хорошо соотносятся с известным механизмом травмы анодермы с образованием острой трещины и возникновением болевого синдрома, который вызывает спазм внутреннего анального сфинктера и повышение дав-

© Коллектив авторов, 2018

*e-mail: dr.solomkaa@gmail.com

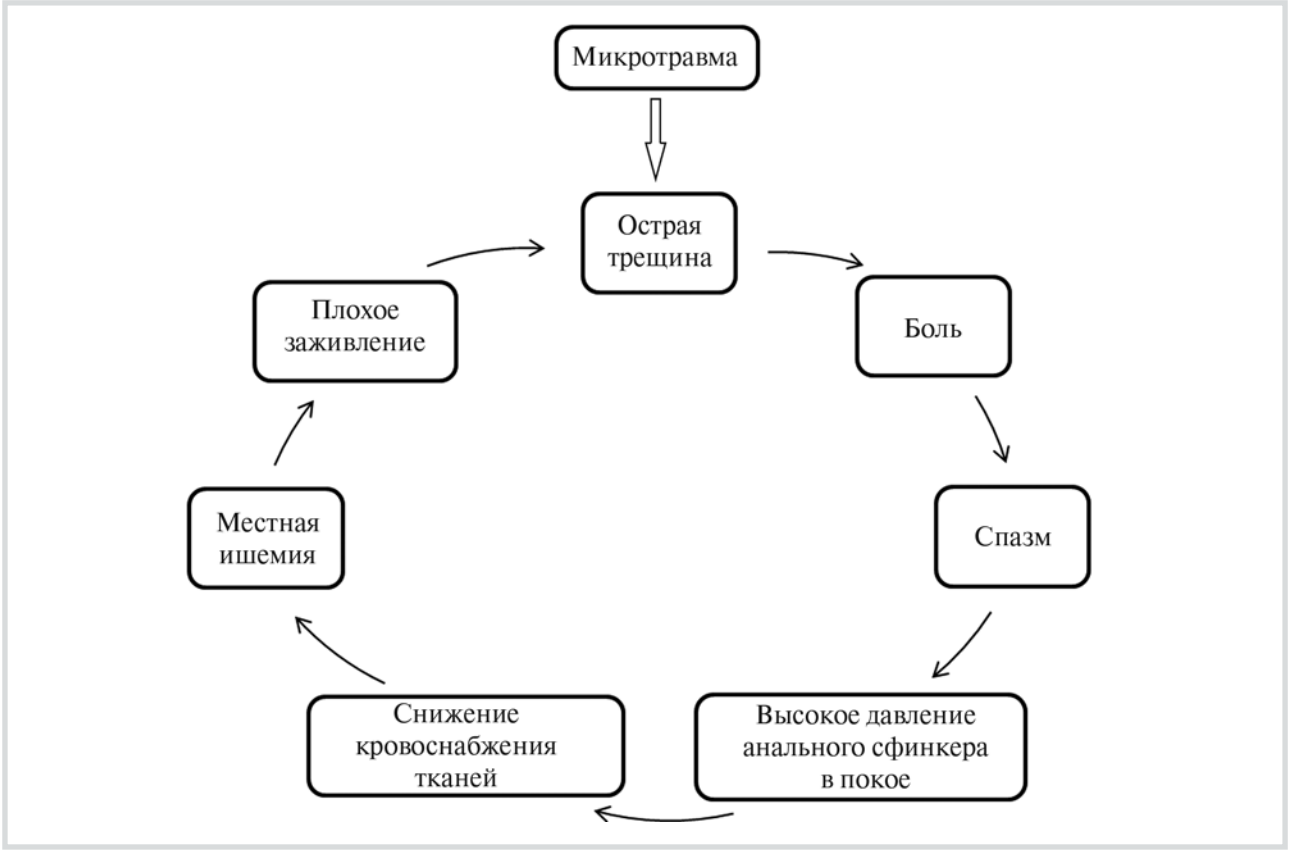

Схема патогенеза острой анальной трещины.

ления в анальном канале, что, в свою очередь, приводит к снижению кровоснабжения анодермы, ишемии тканей, образуя порочный круг [11] **(см. схему)**.

Известно, что снижение давления анального сфинктера после проведения сфинктеротомии связано с улучшением кровоснабжения тканей в этой зоне [8, 9, 12, 13].

Наиболее частой причиной возникновения острых АТ принято считать дефект слизистой оболочки анального канала вследствие прохождения твердого стула. В задней стенке анального канала расположены более глубокие части анальных крипт (пазух), здесь же сходятся сухожильные окончания мышц анального сфинктера, что обусловливает более частое возникновение задних трещин [1, 6].

У женщин в передней части анального канала сходятся вульва, влагалище и фиброзный центр промежности, в связи с чем передние трещины встречаются чаще у женщин [5, 14]. Трещины на боковых стенках встречаются довольно редко. Зачастую трещина сочетается с хроническим геморроем [5]. Стенки внутренних геморроидальных узлов расположены в наиболее подверженной травме зоне при акте дефекации. Кроме того, нарушение кровообращения может сопровождаться возникновением линейных язв, сходных с язвами, образующимися при варикозной болезни. Наличие хронического воспаления в этой зоне тоже может приводить к потере эластичности и фиброзным изменениям этой зоны, а в дальнейшем к травме и разрывам с образованием АТ [5]. К образованию АТ могут приводить нейрогенные расстройства из-за длительного спазма наружного и внутреннего сфинктеров.

Слизистая оболочка, подвергаясь действию кишечной флоры, скарифицируется, затем уплотняется и углубляется, формируя таким образом АТ — продольный дефект слизистой оболочки с четко дифференцируемыми дном и краями. В дне трещины нервные окончания оголяются, что приводит к усилению болевого синдрома. Проксимальный край трещины не переходит на слизистую оболочку прямой кишки и остается в пределах зубчатой линии [6].

Диагностика

Основными симптомами АТ являются боль и выделение алой крови во время и после акта дефекации [1, 5—7]. При острой АТ боль интенсивная, но относительно кратковременная, возникает во время и сразу после акта дефекации и проходит самостоятельно в течение 15—20 мин [4, 11]. При обследовании таких пациентов отмечается выраженный спазм внутреннего анального сфинктера, кровотечение минимально. При осмотре, как правило, выявляют болезненный участок в анальном канале. При хронической трещине боль может носить более продолжительный характер, иногда появляется такой симптом, как стулобоязнь. Пациенты начинают использовать слабительные препараты и клизмы, появляется бессонница, больные становятся раздражительными [11]. К осложнениям трещины относят выраженный болевой синдром, обусловленный спазмом анального сфинктера, повторные кровотечения, а также в редких случаях острый или хронический парапроктит (свищ прямой кишки) при инфицировании параректальной клетчатки через дефект слизистой оболочки [7].

При наружном осмотре возможно выявить продольную или треугольную язву, уходящую проксимально в анальный канал [6].

Тщательный осмотр с разведением анальных складок должен предшествовать пальцевому осмотру, который не всегда выполним в связи с выраженностью болевого синдрома. При пальцевом осмотре можно определить локализацию трещины, состояние ее краев, наличие «сторожевого бугорка», обращают внимание на степень спазма сфинктера, наличие отделяемого (для дифференциальной диагностики с неполным внутренним свищом) [5].

Применение инструментальных методов исследования (аноскопия, ректороманоскопия) возможно лишь после адекватного обезболивания анального канала [7]. К значимым методам диагностики АТ можно отнести профилометрию (сфинктеромманометрия) — измерение давления внутреннего и наружного сфинктеров для оценки патогенеза заболевания у конкретного пациента [5, 15, 16]. Проведение исследования целесообразно как до, так и после курса лечения или операции. Для оценки сократительной способности мышц сфинктера может применяться электромиография с использованием специального датчика [5, 17].

АТ необходимо дифференцировать с неполным внутренним свищом прямой кишки, при котором боль обычно менее интенсивная, отмечается гнойное или слизисто-гнойное отделяемое из прямой кишки. При пальцевом исследовании на дне язвы определяется воронкообразное углубление — внутреннее отверстие свища [6].

Язвенный дефект также может наблюдаться при раке анального канала — в этом случае края и дно раны очень плотные (каменистой плотности). В анамнезе обращает внимание быстрое формирование значительных размеров, язвенного дефекта, несоответствие болевого синдрома его размерам (невыраженные боли при значительном язвенном дефекте), что позволяет заподозрить злокачественное заболевание на ранних стадиях [18]. Нередки случаи диагностики плоскоклеточного рака уже после иссечения такого язвенного дефекта. Описан случай миелоидной саркомы анального канала, клинически определявшейся как АТ, у пациента с ранее диагностированным острым милоидным лейкозом [19].

Следует дифференцировать АТ и с проявлениями сифилиса (гумма) [20, 21], туберкулеза [22, 23], ВИЧ [24, 25] или АТ при болезни Крона [26—28]. В таких случаях диагноз помогает установить тщательный сбор анамнеза, так как клиническая картина АТ может протекать по-разному и дифференцировать ее от специфического поражения при пальцевом исследовании и аноскопии бывает затруднительно [1, 7].

Лечение

Среди методов лечения АТ выделяют консервативные и хирургические методы [2, 3, 6, 7]. К консервативным относят способы терапевтического воздействия, способствующие снижению тонуса анального сфинктера (медикаментозная релаксация) [29—31]. Целью лечения в этом случае является разрыв порочного круга **(см. схему)**, что позволяет улучшить кровоснабжение тканей в области трещины и может привести к ее заживлению. Около 50% пациентов с острой АТ излечиваются при помощи консервативного лечения, включающего обильное потребление богатой клетчаткой пищи и теплые (сидячие) ванночки [4, 32].

В специальном исследовании [33] показано, что местное применение препаратов, содержащих нитроглицерин, эффективнее плацебо при лечении АТ (у 49% больных при использовании нитроглицерина наблюдалось заживление, при плацебо — в 36%). Однако позднее рецидив развивается примерно у 50% больных. Выявлено также, что блокаторы кальциевых каналов имели эффективность, сопоставимую с местным применением нитроглицерина [34]. Показано, что при местном применении крема Дилтиазем результаты были лучше, чем при пероральном приеме таблеток (65% против 36%) [29].

Однако наибольшее распространение в настоящее время получило использование нитроглицерина и нифидипина. В двойном слепом рандомизированном исследовании по оценке эффективности местного применения нифидипина 0,3% и изосорбидадинитрата 0,2% участвовали пациенты от 20 до 60 лет [30]. Через 21 день наблюдения полное заживление было достигнуто у 77,1% пациентов в группе нифедипина и у 51,4% пациентов в группе изосорбидадинитрата. Среднее значение интенсивности боли по визуальной аналоговой шкале на 21-й день после начала лечения составляло 0,91 в группе изосорбидадинитрата и 0,45±0,78 в группе нифедипина.

В исследовании M. de Rosa и соавт. [33] (142 пациента) сравнивали эффективность внутренней боковой сфинктеротомии (LIS) и местного применения нифидипина в сочетании с бужированием анального канала. В последнем случае пациентам предлагали использовать теплый анальный дилататор с нифидипиновой мазью 5 мин 2 раза в день в течение 4 нед. У 51 (68,9%) пациента, леченного консервативно, и у 60 (88,2%) пациентов после проведения боковой сфинктеротомии АТ зажила по истечении 8 нед. Статистической разницы возникновения побочных эффектов между группами больных после LIS и после местного применения нифидипина не отмечено.

В настоящее время активно используют лечение АТ ботулотоксином. При этом частота заживления достигает 60—80% [24, 35—41]. Однако рецидив возможен у 42%, а повторное лечение имеет такую же эффективность. Наиболее частым побочным эффектом является временное недержание газов (18%) и стула (до 5%) [32]. В ряде исследований [31, 40] инъекция ботулотоксина демонстрирует схожие результаты с местным применением нитроглицерина и блокаторов кальциевых каналов.

Хирургическое лечение АТ необходимо проводить при хроническом течении заболевания, не поддающемся консервативной терапии. Операция заключается в иссечении по плоскости самой трещины в пределах здоровой слизистой оболочки. Рана обычно легко и быстро (в среднем в течение 5—6 дней) заживает тонким рубцом. Главное в этой операции — решить, нужно ли делать дополнительно сфинктеротомию, и если нужно, то каким способом. Без этой дополнительной манипуляции в большинстве случаев операция не приносит успеха, возникает рецидив трещины из-за возобновляющихся тонических сокращений жома. Больные, у которых до операции спазм не определялся или был выражен незначительно, могут быть стойко излечены только путем иссечения трещины в пределах здоровой слизистой оболочки. Если же спазм выражен, то показана боковая подкожная сфинктеротомия [41—47].

Если в минувшем веке большинство колопроктологов использовали технику открытой задней дозированной сфинктеротомии, то в настоящее время наметилась другая тенденция. Дополнительное рассечение сфинктера заднего прохода через рану трудно точно дозировать хотя бы потому, что толщина рассекаемой стенки заднепроходного канала разная у больных разного пола и конституции. Эти наблюдения побудили многих колопроктологов во всем

мире перейти на боковую подкожную сфинктеротомию, предложенную A. Parks [46]. При этом рассекают только внутренний сфинктер, так как доказано, что именно его патологическое состояние является источником спазма и болевого синдрома. Узкий (глазной) скальпель вкалывают в бороздку, разграничивающую наружный и внутренний сфинктеры, поворачивают лезвие скальпеля к просвету прямой кишки под контролем пальца, введенного в задний проход. Затем одним движением рассекают сбоку, вдали от иссеченной трещины внутренний сфинктер до слизистой оболочки анального канала. После операции в задний проход вводят тонкую трубку-катетер и марлевую турунду, пропитанную водорастворимой антисептической мазью.

В послеоперационном периоде, обычно в амбулаторных условиях, необходимы лишь гигиенические мероприятия. В течение недели следует принимать ежедневные сидячие ванны и делать мазевые аппликации на рану анального канала. Пациенту необходимо добиваться ежедневного мягкого стула не только в ближайшем послеоперационном периоде, но и в дальнейшем [46].

Хирургическое лечение обычно предлагают пациентам при неэффективности консервативного лечения. В литературе часто рекомендуют оперативное лечение производить в сроки от 4 нед от начала лечения, однако необходим дифференцированный подход. Наличие сторожевого бугорка или фиброзного полипа рядом с трещиной, плотных краев с рубцовыми изменениями, безусловно, является показанием к иссечению трещины на любых сроках заболевания [44].

Латеральная сфинктеротомия является щадящим методом, заживление наблюдается примерно у 95% больных [31]. По сравнению с местным применением нитроглицерина, блокаторов кальциевых каналов и инъекцией ботулотоксина боковая сфинктеротомия превосходит консервативные методы лечения, однако имеет больше осложнений. Наиболее часто (17%) наблюдаются недостаточность анального сфинктера, недержание газов или стула (обычно временные), которые в некоторых случаях полностью скорректировать не удается. К осложнениям боковой подкожной сфинктеротомии также относят образование гематомы, кровотечение и нагноение послеоперационной раны [31, 38, 48, 49].

Систематический обзор [50] с метаанализом 148 исследований лечения АТ выявил, что использование латеральной сфинктеротомии более эффективно по сравнению с нехирургическими методами. Недержание стула, ранее считавшееся частым осложнением этого метода лечения, отмечено у 3,4—4,4% больных. При сравнении хирургических методов лечения осложнения наблюдали достоверно чаще при ручной дивульсии анального жома, чем при боковой сфинктеротомии. У пациентов, требующих хирургического лечения, открытая и закрытая сфинктеротомии оказались одинаково эффективными.

В последние годы возрастает интерес к комбинированным техникам, преимущественно с иссечением трещины и применением другой технологии (введение ботулотоксина, использование перемещаемого лоскута, применение тромбоцитарных факторов роста и др.). В обзорном исследовании с долгосрочным наблюдением [51] показано, что обычное иссечение трещины привело к заживлению у 88% больных, рецидив наблюдался у 11,6% больных, недостаточность — у 2,3%.

В исследовании [35] проводилось комбинированное лечение хронической АТ с применением ботулотоксина после иссечения трещины. В исследование включены 102 пациента. У 68 пациентов наблюдалось полное выздоровление при контрольном осмотре через 12 нед, у 29 пациентов потребовались дополнительные инъекции ботулотоксина, у 95 пациентов послеоперационных осложнений не отмечено, у 7 наблюдалось временное недержание стула, последнего при контрольном обследовании на 12-й неделе не отмечено. Других осложнений не было.

Еще в 60-х годах прошлого века предпринимали попытки малоинвазивного лечения АТ. В 1964 г. J. Watts и соавт. [52] сообщили о методе лечения, использованном у 99 пациентов с АТ, дивульсии анального канала двумя, а затем четырьмя пальцами с применением значительной силы к боковым стенкам анального канала. Дилатацию проводили не менее 4 мин. Сообщено об удовлетворительном эффекте у 95% пациентов, рецидив трещины возник у 16% пациентов.

В целях стандартизации метода дивульсии анального канала была разработана пневматическая баллонная дилатация (ПБД). N. Sohn и соавт. [53] впервые описали ПБД с использованием ректосигмоидного баллона 40 мм.

В рандомизированном контролируемом исследовании [54] ПБД использовали вместо ручной дилатации в сравнении с латеральной внутренней сфинктеротомией (LIS) для лечения хронической АТ. Общий уровень заживления в течение 6 нед для ПБД и LIS составил соответственно 83 и 92%. По оценке предоперационной и послеоперационной манометрии, оба метода уменьшали давление в анальном канале примерно на 30%. В группе ПБД в некоторых случаях наблюдалось временное недержание анального канала; однако при 24-месячном наблюдении недержания в группе ПБД не отмечено, в то время как в группе LIS оно было у 16% пациентов. Таким образом, ПБД имеет существенно более высокий риск рецидива при меньшем количестве осложнений.

По данным российских исследований [17], выявлено снижение частоты послеоперационных осложнений более чем на 20% по сравнению с пациентами, перенесшими боковую подкожную сфинктеротомию, а также снижение выраженности болевого синдрома, что значительно уменьшило риск задержки мочеиспускания и исключило потребность в наркотических анальгетиках. Отмечено сокращение продолжительности лечения в стационаре до 2,1±0,3 сут по сравнению с 6,4±1,1 сут у больных после боковой подкожной сфинктеротомии. В отдаленном периоде у больных, перенесших пневмодивульсию, наблюдали стойкую ликвидацию спазма внутреннего сфинктера, при этом изменений функциональной сократительной способности и нарушения целостности мышечных структур сфинктера не выявлено. Рецидива и развития недостаточности анального сфинктера при применении балонной пневмодивульсии также не отмечено, тогда как после боковой подкожной сфинктеротомии недостаточность сфинктера возникла у 12% пациентов, а рецидив — у 8%.

В различных исследованиях оценивали метод перемещаемого слизисто-кожного лоскута, выкроенного из анального края анодермы. В 2 независимых исследованиях [55, 56] выявлен 98% шанс на заживление хронической АТ с улучшенной анопластикой независимо от величины исходного анального тонуса.

В исследовании [57] показано достижение успеха у 10 (100%) пациентов, которым выполнены иссечение анальной трещины и анопластика Y-en-V с инъекцией ботулинического токсина по поводу передней хронической АТ с

гипертонусом внутреннего анального сфинктера, при отсутствии рецидива в сроки до 12 мес после операции.

Хотя эти исследования показали многообещающие результаты, необходимы более крупные проспективные исследования с более продолжительным сроком наблюдения, прежде чем дать дальнейшие рекомендации по применению этого метода [44].

В настоящее время активно развиваются лазерные технологии в медицине [58], в том числе в лечении АТ. В 80-х и 90-х годах в связи с удешевлением и повышением доступности высокотехнологичных медицинских аппаратов в нашей стране в медицине в целом и в колопроктологии в частности начали активно применять лазер [59—62]. Однако с 2000-х годов интерес к этой технологии стал угасать.

Авторы исследования [63] сравнили эффективность применения лазерной терапии и хирургического метода (латеральная сфинктеротомия) у 300 пациентов с острой АТ, у которых консервативная терапия была неэффективна. В основной группе (n=150) проведено 10—20 сеансов лазерной терапии по 5—10 мин, причем во время лечения пациенты не получали медикаментозного лечения. Существенных различий в течении раннего послеоперационного периода в основной и контрольной группах не отмечено, однако в позднем периоде у пациентов основной группы наблюдалось меньше осложнений и рецидивы заболевания были реже. Недостатком данной методики является значительно более длительная продолжительность лечения.

В исследовании, которое было выполнено среди 25 пациентов с хронической АТ в возрасте 20—75 лет, использовали лазер с диоксидом углерода. Для удаления фиброзной и грануляционной ткани дно и края трещины обрабатывали лазером в непрерывном режиме, а область вокруг трещины для стимуляции репаративных процессов — в фракционном. Отмечена значительная регрессия частоты и выраженности боли, кровотечения и запора [64]. Ни у одного из пациентов не было рецидива АТ после 1 года наблюдения и не диагностированы симптомы недержания. Результаты исследования показывают, что применение лазерной хирургии при лечении анальной трещины очень перспективно. Авторы статьи утверждают, что лазерная хирургия является простой, безопасной и эффективной процедурой для лечения АТ, которую можно выполнить под местной анестезией в амбулаторной клинике, с минимальным болевым синдромом. В связи с малой выборкой больных этот метод нуждается в дальнейшем исследовании и изучении.

Таким образом, АТ является распространенным заболеванием, что обусловливает его социальную и экономическую значимость, поскольку многие пациенты находятся в трудоспособном возрасте. В последнее время отмечаются тенденция к снижению применения инвазивных методов и рост частоты использования комбинированного лечения — назначение нескольких малоинвазивных или медикаментозных методик для получения оптимального результата (снижение операционной травмы, сроков госпитализации и количества осложнений). К наиболее эффективным методам лечения следует отнести использование ботулотоксина, в том числе в сочетании с иссечением АТ при наличии фиброзных изменений, сторожевого бугорка или фиброзного анального полипа, применение CO_2-лазера, а также применение нифедипиновой мази для лечения трещин при выраженном спазме сфинктера и при отсутствии выраженных фиброзных или воспалительных изменений.

Авторы заявляют об отсутствии конфликта интересов.

ЛИТЕРАТУРА/REFERENCES

1. Воробьев Г.И. *Основы колопроктологии*. М.: МИА;2006:79-82, 94. [Vorob'ev GI. *Basics of coloproctology*. M.: MIA;2006:79-82, 94. (In Russ.)].
2. Воробьев Г.И. *Основы колопроктологии*. Ростов-на-Дону: Феникс; 2001;413. [Vorobiev GI. *Basics of coloproctology*. Rostov-on-Don: Fenix; 2001;413. (In Russ.)].
3. Врублевский В.А., Милитарев Ю.М. Распространенность болезней прямой и ободочной кишок у взрослого населения Москвы. *Проблемы проктологии*. М. 1983; (4):6-10. [Vrublevsky VA, Militarev YuM. The prevalence of diseases of the rectum and colon in the adult population of Moscow. *Problems of proctology*. M. 1983;(4):6-10. (In Russ.)].
4. Hananel N, Gordon PH. Re-examination of clinical manifestations and response to therapy of fissure-in-a *Dis Colon Rectum*. 1997;40(2):229-233.
5. Благодарный Л.А. Выбор метода лечения анальной трещины. *Российский медицинский журнал*. 2002;28:1327. [Blagodarnyy LA. Choosing a method for treating anal fissures. *Russian Medical Journal*. 2002;28:1327. (In Russ.)].
6. Федоров В.Д., Воробьев Д.И., Ривкин В.Л. *Клиническая оперативная колопроктология*. М.: ГНЦ проктологии; 1994;335-336. [Fedorov VD, Vorobiev DI, Rivkin VL. *Clinical operative coloproctology*. M.: State Scientific Center of Proctology; 1994;335-336. (In Russ.)].
7. Федоров В.Д., Дульцев Ю.В. *Проктология*. М.: Медицина; 1984. [Fedorov VD, Dultsev YuV. *Proctology*. M.: Medicine; 1984. (In Russ.)].
8. Schouten WR, Briel JW, Auwerda JJ. Relationship between anal pressure and anodermal blood flow. The vascular pathogenesis of anal fissures. *Dis Colon Rectum*. 1994;37:664-669.
9. Schouten WR, Briel JW, Auwerda JJ, De Graaf EJ. Ischaemic nature of anal fissure. *Br J Surg*. 1996;83:63-65.
10. Klosterhalfen B, Vogel P, Rixen H, Mittermayer C. Topography of the inferior rectal artery: a possible cause of chronic, primary anal fissure. *Dis Colon Rectum*. 1989;32:43-52.
11. Van Outryve M. Physiopathology of the anal fissure. *Acta Chir Belg*. 2006;106:517-518.
12. Nyam DC, Wilson RG, Stewart KJ, Farouk R, Bartolo DC. Island advancement flaps in the management of anal fissures. *Br J Surg*. 1995;82:326-328.
13. Littlejohn DR, Newstead GL. Tailored lateral sphincterotomy for anal fissure. *Dis Colon Rectum*. 1997;40:1439-1442.
14. Murad-Regadas SM, Fernandes GOS, Regadas FSP, et al. How much of the internal sphincter may be divided during lateral sphincterotomy for chronic anal fissure in women? Morphologic and functional evaluation after sphincterotomy. *Dis Colon Rectum*. 2013;56(5): 645-651.
15. Иткин И.М., Джапаридзе Б.В., Черниковский И.Л. Использование профилометрии в хирургическом лечении хронической анальной трещины. *Материалы научной конференции «Актуальные проблемы колопроктологии»*. М.: ИД «Медпрактика-М»; 2005. [Itkin IM, Dzhaparidze BV, Chernikovsky IL. The use of profilometry in the surgical treatment of chronic anal fissures. *Materials of scientific conference «Actual problems of coloproctology»*. M.: P.H. «Medpraktika-M»; 2005. (In Russ.)].
16. Полетов Н.Н., Дульцев Ю.В., Подмаренкова Л.Ф. Роль функциональных методов исследования в выборе оперативного способа

лечения анальных трещин. *Актуальные проблемы проктологии: сборник научных трудов*. М. 1983;4:30-32. [Poletov NN, Dultsev YuV, Podmarenkova LF. The role of functional research methods in choice of an operative method for treatment of anal fissures. *Actual problems of proctology: col. scien. works.* M. 1983;4:30-32. (In Russ.)].

17. Багдасарян С.Л. Хирургическое лечение анальной трещины с пневмодивульсией анального сфинктера: Дис. ... 2010;30-39. [Baghdasaryan SL. Surgical treatment of anal fissure with pneumondivulsions of the anal sphincter. Dis. ... 2010;30-39. (In Russ.)].
18. Тимофеев Ю.М. Дифференциальная диагностика злокачественных опухолей анального канала. *РМЖ*. 2007;25:1874. [Timofeev YuM. Differential diagnosis of malignant tumors of the anal canal. *RMJ*. 2007;25:1874. (In Russ.)].
19. Vecchio R, Intagliata E, Fiumara PF, Villari L, Marchese S, Cacciol E. A rare case of myeloid sarcoma presenting as anal fissure. *Acta Chir Belg*. 2015;36(5):222-224.
20. Canhoto M, Arroja B, Silva F, Gonçalves C, Cotrim I, Vasconcelo H. Haemophilusducreyi and Treponema pallidum co-infection in an HIV-negative male presenting with anal ulceration. *Colorectal Dis*. 2012;14(10):749-750. https://doi.org/10.1111/j.1463-1318.2012.02989.x
21. Gopal P, Shah RB. Primary Anal Canal Syphilis in Men: The Clinicopathologic Spectrum of an Easily Overlooked Diagnosis. *Arch Pathol Lab Med*. 2015;139(9):1156-1160. https://doi.org/10.5858/arpa.2014-0487-OA
22. Milgrom Y, Goldman G, Hillel AG, Pojurovsky S, Ackerman Z. Tuberculosis: a rare cause of perianal disease. *Isr Med Assoc J*. 2013;15(12): 782-783.
23. Ruiz HD, Musso J, Ortega A, Moreno L, Obredor CM, Zorraquín C. Primary anal tuberculous fissure. *Acta Gastroenterol Latinoam*. 2009;39(3):190-192.
24. Brisinda G, Maria G, Sganga G, Bentivoglio AR, Albanese A, Castagneto M. Effectiveness of higher doses of botulinum toxin to induce healing in patients with chronic anal fissures. *Surgery*. 2002;131(2):179-184.
25. Patti R, Famà F, Tornambè A, Asaro G, Di Vita G. Fissurectomy combined with anoplasty and injection of botulinum toxin in treatment of anterior chronic anal fissure with hypertonia of internal anal sphincter: a pilot study. *Tech Coloproctol*. 2010;14(1):31-36. https://doi.org/10.1007/s10151-009-0562-7
26. Fielding JF. Perianal lesions in Crohn's disease. *J R Coll Surg Edinb*. 1972;17(1):32-37.
27. Sweeney JL, Ritchie JK, Nicholls RJ. Anal fissure in Crohn's disease. *Br J Surg*. 1988;75(1):56-57.
28. Williams DR, Coller JA, Corman ML, Nugent FW, Veidenheimer MC. Anal complications in Crohn's disease. *Dis Colon Rectum*. 1981;24(1): 22-24.
29. Jonas M, Neal KR, Abercrombie JF, Scholefield JH. A randomized trial of oral vs. topical diltiazem for chronic anal fissures. *Dis Colon Rectum*. 2001;44:1074-1078.
30. Khaledifar B, Mahmoudi MY, Mobasheri M. A Double-Blind Randomized Trial Comparing the Effectiveness and Safety of Nifedipine and Isosorbide Dinitrate in Chronic Anal Fissure. *Malays J Med Sci*. 2015;22(5):42-49.
31. Nelson RL, Thomas K, Morgan J, Jones A. Non surgical therapy for anal fissure. *Cochrane Database Syst Rev*. 2012;2:CD003431. https://doi.org/10.1002/14651858
32. Wald A, Bharucha AE, Cosman BC, Whitehead WE. ACG clinical guideline: management of benign anorectal disorders. *Am Journal Gastroenterol*. 2014;109:1141-1157. https://doi.org/10.1038/ajg.2014.190
33. de Rosa M, Cestaro G, Vitiello C, Massa S, Gentile M. Conservative versus surgical treatment for chronic anal idiopathic fissure: a prospective randomized trial. *Upd Surg*. 2013;65(3):197-200. https://doi.org/10.1007/s13304-013-0217-0
34. Arroyo A, Pérez F, Serrano P, Candela F, Lacueva J, Calpena R. Surgical versus chemical (botulinum toxin) sphincterotomy for chronic anal fissure: long-term results of a prospective randomized clinical and manometric study. *Am J Surg*. 2005;189(4):429-434.
35. Barnes TG, Zafrani Z, Abdelrazeq AS. Fissurectomy Combined with High-Dose Botulinum Toxin Is a Safe and Effective Treatment for Chronic Anal Fissure and a Promising Alternative to Surgical Sphincterotomy. *Dis Colon Rectum*. 2015;58(10):967-973. https://doi.org/10.1097/DCR.0000000000000434
36. Jost WH, Schrank B. Repeat botulin toxin injections in anal fissure: in patients with relapse and after insufficient effect of first treatment. *Dig Dis Sci*. 1999;44(8):1588-1589.
37. Maria G, Cassetta E, Gui D, Brisinda G, Bentivoglio AR, Albanese A. A comparison of botulinum toxin and saline for the treatment of chronic anal fissure. *N Engl J Med*. 1998;338(4):217-220.
38. Menteş BB, Irkörücü O, Akin M, Leventoğlu S, Tatlicioğlu E. Comparison of botulinum toxin injection and lateral internal sphincterotomy for the treatment of chronic anal fissure. *Dis Colon Rectum*. 2003;46:232-237.
39. Mínguez M, Melo F, Espí A, et al. Therapeutic effects of different doses of botulinum toxin in chronic anal fissure. *Dis Colon Rectum*. 1999;42(8):1016-1021.
40. Samim M, Twigt B, Stoker L, Pronk A. Topical diltiazem cream versus botulinum toxin a for the treatment of chronic anal fissure: a double-blind randomized clinical trial. *An Surg*. 2012;255:18-22. https://doi.org/10.1097/SLA.0b013e318225178a
41. Abcarian H. Surgical correction of chronic anal fissure: results of lateral internal sphincterotomy vs. fissurectomy — midline sphincterotomy. *Dis Colon Rectum*. 1980;23(1):31-36.
42. Farouk R, Monson JR, Duthie GS. Technical failure of lateral sphincterotomy for the treatment of chronic anal fissure: a study using endoanal ultrasonography. *Br J Surg*. 1997;84(1):84-85.
43. Hsu TC, MacKeigan JM. Surgical treatment of chronic anal fissure. A retrospective study of 1753 cases. *Dis Colon Rectum*. 1984;27(7):475-478.
44. Beaty JS, Shashidharan M. Anal Fissure. *Clin Colon Rectal Surg*. 2016;29(1):30-37. https://doi.org/10.1055/s-0035-1570390
45. Lewis TH, Corman ML, Prager ED, Robertson WG. Long-term results of open and closed sphincterotomy for anal fissure. *Dis Colon Rectum*. 1988;31(5):368-371.
46. Parks A. Management of fissure in a *Hosp med*. 1967;1:737.
47. Usatoff V, Polglase AL. The longer term results of internal anal sphincterotomy for anal fissure. *Aust N Z J Surg*. 1995;65(8):576-578.
48. Evans J, Luck A, Hewett P. Glyceryl trinitrate vs. lateral sphincterotomy for chronic anal fissure: prospective, randomized trial. *Dis Colon Rectum*. 2001;44:93-97.
49. Ho KS, Ho YH. Randomized clinical trial comparing oral nifedipine with lateral anal sphincterotomy and tailored sphincterotomy in the treatment of chronic anal fissure. *Br J Surg*. 2005;92:403-408.
50. Nelson RL, Manuel D, Gumienny C, Spencer B, Patel K, Schmitt K, Castillo D, Bravo A, Yeboah-Sampong A. A systematic review and meta-analysis of the treatment of anal fissure. *Techniques in Coloproctology*. 2017;21(8):605-625.
51. Schornagel IL, Witvliet M, Engel A. Five-year results of fissurectomy for chronic anal fissure: low recurrence rate and minimal effect on continence. *Colorectal Dis*. 2012;14:997-1000. https://doi.org/10.1111/j.1463-1318.2011.02840.x
52. Watts JM, Bennett RC, Goligher JC. Stretching of anal sphincters in treatment of fissure-in-a *BMJ*. 1964;2(5405):342-343.
53. Sohn N, Eisenberg MM, Weinstein MA, Lugo RN, Ader J. Precise anorectal sphincter dilatation—its role in the therapy of anal fissures. *Dis Colon Rectum*. 1992;35(4):322-327.
54. Renzi A, Izzo D, Di Sarno G, et al. Clinical, manometric, and ultrasonographic results of pneumatic balloon dilatation vs. lateral internal sphincterotomy for chronic anal fissure: a prospective, randomized, controlled trial. *Dis Colon Rectum*. 2008;51(1):121-127.
55. Chambers W, Sajal R, Dixon A. V-Y advancement flap as first-line treatment for all chronic anal fissures. *Int J Colorectal Dis*. 2010;25(5):645-648. https://doi.org/10.1007/s00384-010-0881-1
56. Giordano P, Gravante G, Grondona P, Ruggiero B, Porrett T, Lunniss PJ. Simple cutaneous advancement flap anoplasty for resistant chronic anal fissure: a prospective study. *World J Surg*. 2009;33(5):1058-1063. https://doi.org/10.1007/s00268-009-9937-1
57. Восканян С.Э., Каркищенко В.Н., Колышев И.Ю., Шабалин М.В., Марисов Л.В. Лазерные технологии в медицине. *Спор-*

тивная медицина: наука и практика. 2014;3:62-71. [Voskanyan SE, Karkishchenko VN, Kolyshev IYu, Shabalin MV, Marisov LV. Laser technologies in medicine. *Sports medicine: science and practice*. 2014;3:62-71. (In Russ.)].

58. Бабаев ОГ, Скобелкин ОК, Ходжанепесов К. Лечение трещин заднего прохода методом лазерной фотокоагуляции. *Хирургия*. 1990;6:21-24. [Babaev OG, Skobelkin OK, Khodjanepesov K. Treatment of anal fissures by laser photocoagulation. *Surgery*. 1990;6:21-24. (In Russ.)].
59. Бабаев О.Г., Бабаев Х.Б. Применение CO_2-лазера при лечении проктологических заболеваний. *Хирургия*. 1983;3:16-17. [Babaev OG, Babaev KhB. The use of a CO_2 laser in the treatment of proctologic diseases. *Surgery*. 1983;3:16-17. (In Russ.)].
60. Воробьев В.В. *Хирургическое лечение хронических анальных трещин и эпителиальных копчиковых ходов CO_2-лазером в условиях поликлиники с дневным стационаром*: Дис. ... канд. мед. наук. М. 1991. [Vorob'ev VV. *Surgical treatment of chronic anal fissures and epithelial coccygeal passages with a CO_2 laser under conditions of a polyclinic with a day hospital*: Dis. ... kand. med. scien. M. 1991. (In Russ.)].
61. Титов Г.М. *Лечение послеоперационных ран в проктологии с использованием лазерного излучения*: Дис. ... канд. мед. наук. Рязань. 1997. [Titov GM. *Treatment of postoperative wounds in proctology using laser radiation*: Dis. ... kand. med. scien. Ryazan. 1997. (In Russ.)].
62. Fateh SH, Shafighi SD, Norouzi A, Kalantari M. Outcome of laser therapy in patients with anal fissure. *Ham Med J*. 2016;9(1). https://doi.org/10.7707/hmj.423
63. Esfahani MN, Madani G, Madhkhan S. A novel method of anal fissure laser surgery: a pilot study. *Lasers Med Sci*. 2015;30(6):1711-1717. https://doi.org/10.1007/s10103-015-1771-0
64. Walfisch S, Ohana N, Charuzi E. Nd:YAG laser for anorectal surgery: initial experience in Israel. *Harefuah*. 1994;2;126(1):1-4, 56.

КАК ЦИТИРОВАТЬ:

Ульянов А.А., Соломка А.Я., Ачкасов Е.Е., Антипова Е.В., Кузнецова Е.В. Хроническая анальная трещина: этиопатогенез, диагностика, лечение. *Хирургия. Журнал им. Н.И. Пирогова*. 2018;11:89-95. https://doi.org/10.17116/hirurgia201811189

TO CITE THIS ARTICLE:

Ulyanov AA, Solomka AYa, Achkasov EE, Antipova EV, Kuznetsova EV. Chronic anal fissure: etiopathogenesis, diagnosis, treatment. *Khirurgiya. Zhurnal im. N.I. Pirogova*. 2018;11:89-95. (In Russ.). https://doi.org/10.17116/hirurgia201811189