https://doi.org/10.17116/hirurgia2017754-58

Разрыв трахеи интубационной трубкой при эндоваскулярной имплантации аортального клапана

К.м.н. Д.В. БАЗАРОВ[1]*, член-корр. РАН А.А. ЕРЕМЕНКО[1], д.м.н. М.А. БАБАЕВ[1], к.м.н. Т.П. ЗЮЛЯЕВА[1], проф. М.А. ВЫЖИГИНА[1], А.А. КАВОЧКИН[1], Д.Г. КАБАКОВ[1], д.м.н., проф. М.А. ЧУНДОКОВА[2]

[1]ФГБНУ «Российский научный центр хирургии им. акад. Б.В. Петровского» (дир. — акад. РАН Ю.В. Белов), Москва, Россия; [2]Детская городская больница №13 им. Н.Ф. Филатова, Москва, Россия

Ключевые слова: разрыв трахеи, аортальный клапан, эндоваскулярная имплантация.

Post-intubation tracheal rupture during transcatheter aortic valve implantation

D.V. BAZAROV[1]*, A.A. EREMENKO[1], M.A. BABAEV[1], T.P. ZYULYAEVA[1], M.A. VYZHIGINA[1], A.A. KAVOCHKIN[1], D.G. KABAKOV[1], M.A. CHUNDOKOVA[2]

[1]Petrovsky Russian Research Center of Surgery (director — academician of RAS Yu.V. Belov), Moscow, Russia; [2]Children's City Hospital №13 of N.F.Filatov, Moscow, Russia

Keywords: tracheal rupture, transcatheter implantation, aortic valve.

Введение

Травму трахеальной стенки, связанную с интубацией, относят к казуистическим и жизнеугрожающим осложнениям. В то же время в публикациях отсутствуют четкие данные о частоте этого осложнения [1—3, 6, 8, 11, 17]. Большая часть статей представляет случаи из практики либо небольшие серии наблюдений, иллюстрирующие различные, по мнению авторов, механизмы появления постинтубационных дефектов трахеи; в этих публикациях также поразному трактуются показания к хирургическому и консервативному лечению этой группы тяжелобольных [2, 4, 7, 8, 11, 16, 17].

Частота разрыва трахеальной стенки во время интубации варьирует от 0,05—1% при плановых манипуляциях до 29% в случае экстренной интубации [3, 11, 15]. В то же время данные литературы свидетельствуют о том, что интубацию трахеи считают трудной только у 14,2% больных [1]. В 2006 г. В.Д. Паршин и соавт. опубликовали результаты лечения 33 пациентов с изолированными постинтубационными повреждениями трахеи, находившихся на лечении в различных стационарах Москвы и Московской области. На сегодняшний день это одно из самых больших в отечественной медицинской литературе наблюдений, посвященных разрыву трахеи. А.Н. Погодина и соавт. в 2008 г. описали 23 случая разрыва трахеи интубационной трубкой из 308 механических повреждений трахеи; все пациенты находились на лечении в НИИ СП им. Н.В. Склифосовского. Другие отечественные источники приводят данные о единичных клинических наблюдениях постинтубационных повреждений трахеи [1, 2, 4]. Англоязычная литература включает ряд публикаций о больших группах пациентов с постинтубационным разрывом трахеи [8, 9, 13, 17, 18], но в большинстве статей все же описаны единичные случаи из практики [11, 14, 15, 16].

Многие исследователи полагают, что постинтубационные разрывы трахеальной стенки обусловлены грубой интубацией, неоднократными попытками интубировать пациента, неадекватным выбором размера интубационной трубки, применением стилетов, не подходящих для конкретной клинической ситуации, избыточным раздуванием манжетки трубки. Факторами риска развития этого осложнения ряд авторов считают лучевую терапию и терапию стероидами в анамнезе, ожирение, трахеомаляцию, хроническую обструктивную болезнь легких (ХОБЛ), возраст старше 50 лет, женский пол [1, 2, 9, 13, 15, 16].

Мембранозная часть трахеи — самое слабое место этого органа, поэтому разрывы трахеи в большинстве наблюдений локализуются на задней стенке трахеи и главных бронхов. Нередко встречаются продольные разрывы длиной от 5 до 12 см. Клинически повреждение стенки трахеи проявляется кровотечением в дыхательные пути либо в средостение, пневмомедиастинумом, нарушением вентиляции и газообмена. Для опытного бронхолога выявление разрыва трахеи в течение первых часов после манифестации симптомов обычно не составляет труда. Рентгенография органов грудной клетки позволяет обнаружить лишь косвенные и неспецифические признаки повреждения дыхательных путей — расширение тени средостения, пневмомедиастинум, пневмогидроторакс. Таким образом, наибольшей достоверностью для верификации дефекта трахеи обладают эндоскопические данные, причем бронхоскопия сразу помогает выбрать лечебную тактику: либо проведение интубационной трубки ниже области разрыва и подготовка пациента к длительной интубации, либо интубация одного из главных бронхов и подготовка больного к реконструктивной операции на трахее.

На настоящий момент не существует единой концепции ведения этой категории пациентов.

© Коллектив авторов, 2017

e-mail: dbazarov@rambler.ru

Приводим клиническое наблюдение успешного мультидисциплинарного взаимодействия в лечении тяжелобольной с несколькими конкурирующими заболеваниями, у которой лечение критического стеноза аортального клапана сопровождалось постинтубационным разрывом трахеи.

Материал и методы

Больная *М.*, 69 лет, находилась на плановом лечении в РНЦХ им. акад. Б.В. Петровского с 29.11.16 по 11.01.17. Диагноз: комбинированный дегенеративный порок аортального клапана с преобладанием стеноза. Критический аортальный стеноз. Дилатация левых и правых камер сердца. Митральная регургитация II степени. Трикуспидальная регургитация II—III степени. Легочная гипертензия I степени. Мультифокальный атеросклероз аорты, коронарных, брахицефальных (стеноз ВСА слева 65%, ВСА справа 60%) и периферических артерий. Гипертоническая болезнь III стадии. Риск 4. НК I стадии, II ФК по NYHA. Хроническая обструктивная болезнь легких: хронический обструктивный бронхит курильщика. Варикозная болезнь вен нижних конечностей. Сахарный диабет 2-го типа в стадии компенсации углеводного обмена. Ожирение 2-й степени.

Поступила с жалобами на боль давящего характера за грудиной, одышку, возникающую при физической нагрузке (ходьба обычным темпом на расстояние до 300 м), купирующуюся самостоятельно в покое в течение 5 мин.

Анамнез. В течение последних 3—4 лет отметила появление одышки при бытовых физических нагрузках. Наблюдалась у кардиолога по месту жительства. В 2015 г. впервые при обследовании в ЦКБ был выявлен стеноз аортального клапана тяжелой степени. С осени 2016 г. на фоне проводимой терапии отметила ухудшение состояния, снижение толерантности к нагрузкам. Данные ЭхоКГ от апреля 2016 г.: площадь открытия аортального клапана 0,8 см^2, средний градиент давления 130/80 мм рт.ст., трансаортальный поток 5,7 м/с, дилатация левых и правых отделов сердца, признаки легочной гипертензии I степени. Митральная и трикуспидальная регургитация II степени. Была направлена на консультацию в РНЦХ для определения возможности имплантации аортального клапана эндоваскулярным способом (TAVI). В плане дообследования пациентке выполнено МСКТ аорты — атеросклероз аорты, значимых стенозов не выявлено. Данных о наличии аневризмы аорты или ее диссекции не получено, нисходящий отдел аорты расширен до 4,4 см. По данным МСКТ коронарных артерий, имеется диффузный коронарный атеросклероз (КИ 495), проксимальных значимых стенозов нет, вариант развития коронарных артерий. Больная подготовлена к выполнению транскатетерного протезирования аортального клапана (TAVI).

02.12.16 выполнено эндоваскулярное протезирование аортального клапана протезом Lotus Valve System размером 23 мм. При контрольной интраоперационной ЭхоКГ функция протеза аортального клапана в полном объеме, остаточный пиковый градиент на клапане 35 мм рт.ст., аортальная регургитация 0—I степени. Во время интубации возник протяженный дефект мембранозной части грудного и надбифуркационного отделов трахеи. При этом отмечено снижение показателей газообмена, нарастание гиперкапнии, появление крови в интубационной трубке, повышение давления в дыхательных путях. На основании данных фибротрахеоскопии не исключено соустье с пищеводом. Продолжена однолегочная интубация, интубационная трубка установлена ниже карины в правый бронх. Проведен экстренный консилиум, на котором принято решение об экстренной одномоментной операции — правосторонней торакотомии, ревизии трахеи и устранении дефекта дыхательных путей.

Анестезиологическое обеспечение операции. Считаем необходимым остановиться на описании анестезиологического обеспечения операции. Поскольку при бронхоскопии был выявлен разрыв грудного и надбифуркационного отделов трахеи длиной 5 см, раздельная интубация главных бронхов была невозможна. Единственным способом обеспечить адекватную вентиляцию, чтобы выполнить основные задачи процедуры — TAVI и поддержание эффективности газообмена, сочли интубацию левого главного бронха. Последняя одновременно обеспечивала комфортные условия для последующих хирургических манипуляций с целью ушивания дефекта из правосторонней торакотомии. Проблема заключалась в том, что из разрыва трахеи продолжалось кровотечение в дыхательные пути, существенно затруднявшее визуализацию левого главного бронха и его интубацию. Следует отметить, что пациентка в предоперационном периоде получала антикоагулянты, и это привело к существенным нарушениям свертываемости (АСТ 306). Лишь после проведения гемостатической терапии (транексам, дицинон) удалось купировать кровотечение в дыхательные пути, и только после этого бронхолог осуществил интубацию левого главного бронха, что позволило начать однолегочную вентиляцию.

В интраоперационном периоде при ушивании разрыва трахеи респираторную поддержку проводили в бичастотном режиме аппаратом Twin Stream («Carl Reiner», Австрия) через интубационную трубку, введенную в левый главный бронх. В период однолегочной вентиляции во время операции $pO_{2\ арт.}$ составляло от 91,8 до 221 мм рт.ст., $pCO_{2\ арт.}$ — от 79,6 до 58,2 мм рт.ст.

Аппарат Twin Stream представляет собой вентилятор для проведения струйной высокочастотной искусственной вентиляции легких (ИВЛ) с контролем давления в дыхательных путях, с нормочастотной, высокочастотной ИВЛ — до 1500 дыхательных движений и сочетанной ИВЛ (нормочастотная + высокочастотная). Газовоздушная смесь, подаваемая в легкие пациента, высокоэффективно увлажняется и подогревается с помощью специального увлажнителя, имеющегося в комплектации аппарата. Сочетанное применение обоих режимов позволяет контролировать не только оксигенацию, но и накопление и удаление углекислоты, особенно при длительной ИВЛ. Согласно данным литературы, бичастотная ИВЛ обеспечивает адекватную оксигенацию без повышения давления в дыхательных путях даже в самых тяжелых ситуациях при остром респираторном дистресс-синдроме, политравме или в случае однолегочной вентиляции. Важным преимуществом сочетанной ИВЛ является вибромассаж легких, который за счет пульсационных волн и эффекта Вентури обеспечивает улучшение отхождения мокроты и очищение трахеобронхиального дерева от различных секретов и экссудата, что выступает в качестве профилактической меры развития пневмонии и ведет к снижению количества плановых санационных бронхоскопий. Вибромассаж легких при струйном респираторном режиме одновременно способствует санации газообменной части микрососудистого русла легких, освобождая его от патологических сладжей и тромбов, тем самым значительно улучшая условия транскапиллярной диффузии газов.

Описание операции. Выполнена заднебоковая торакотомия по четвертому межреберью справа. В плевральной полости незначительное количество крови. В верхнем средостении выявлена имбибиция клетчатки кровью **(рис. 1 на цв. вклейке)**. Перевязана и пересечена непарная вена. Рассечена медиастинальная плевра кзади от верхней полой вены и кпереди от пищевода. Обнаружена гематома в пространстве между трахеей и пищеводом размером 5×2×3 см. После удаления гематомы обнаружен дефект мембранозной части трахеи протяженностью 5,5 см, начинающийся от верхнегрудного отдела трахеи и заканчивающийся над кариной **(см. рис. 1, б на цв. вклейке)**. Дефект ушит Z-образными викриловыми швами **(см. рис. 1, в на цв. вклейке)**. Интубационная трубка подтянута из просвета левого главного бронха в трахею и установлена выше уровня швов трахеи. Проверка герметизма шва трахеи под уровнем жидкости с давлением в контуре дыхательного аппарата 25 см вод.ст. Герметизм полный. Швы укрыты полоской материала Surgicell. Из клетчатки средостения выкроен лоскут на ножке, покрытый плеврой. Лоскутом укрыты швы на трахее **(см. рис. 1, г на цв. вклейке)**.

Плевральная полость промыта антисептиками. Легкое и трахея герметичны. Послеоперационная рана ушита послойно наглухо.

Сразу после завершения реконструктивного этапа операции показатели газообмена пришли в норму ($pO_{2\ арт.}$ 133 мм рт.ст. и $pCO_{2\ арт.}$ 40,6 мм рт.ст.). Учитывая наличие свежего шва на трахее, располагавшегося от уровня верхнегрудного отдела до карины, а также прогнозируя развитие в послеоперационном периоде ды-

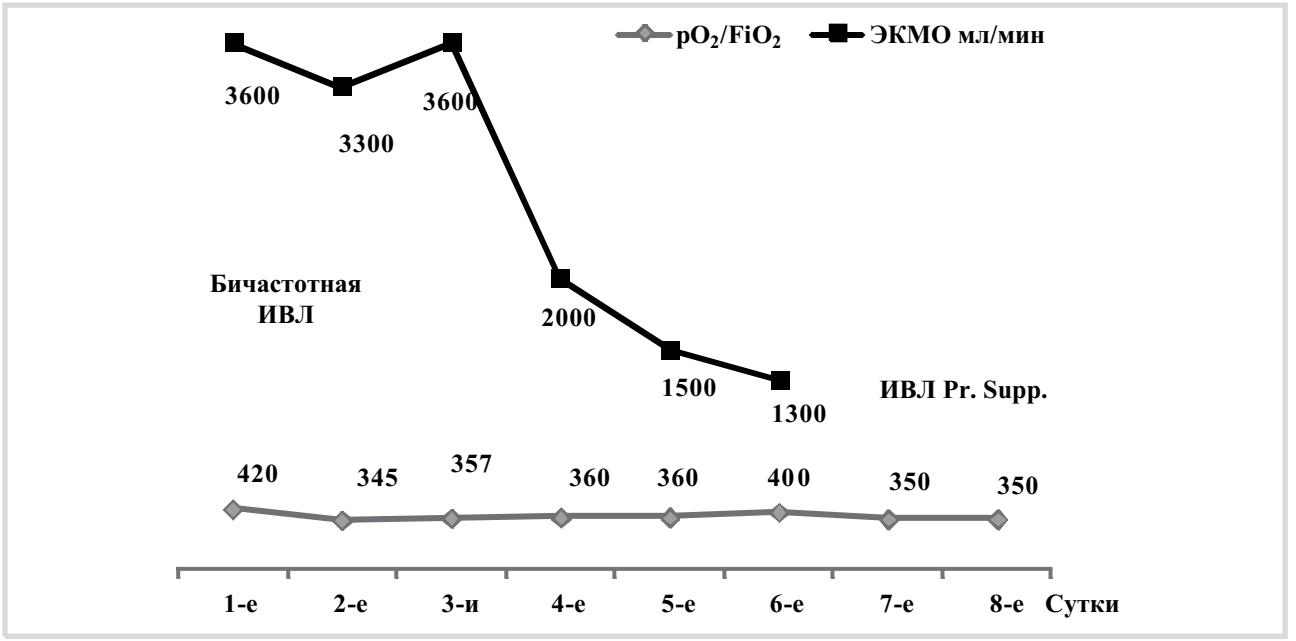

Рис. 2. **Динамика показателя pO_2/FiO_2 на фоне проводимой терапии.**

хательной недостаточности у больной с исходной ХОБЛ после двух травматичных хирургических вмешательств, и состоявшееся внутрилегочное кровотечение, приняли решение о подключении вено-венозной экстракорпоральной мембранной оксигенации (ЭКМО) по схеме левая бедренная вена — правая яремная вена с использованием аппарата CARDOHELP (MAQUET, Германия) в сочетании со специальным респираторным режимом — бичастотной вентиляцией легких.

Послеоперационный период. На **рис. 2** представлена динамика коэффициента оксигенации (pO_2/FiO_2) на фоне респираторной терапии с помощью бичастотной ИВЛ. Параметры высокочастотной ИВЛ: частота дыханий (F) 15 в минуту, частота осцилляций 800 Гц, среднее давление в дыхательных путях 7 см вод.ст., при проведении бичастотной ИВЛ данный режим накладывали на вентиляцию по давлению — PIP 16 см вод.ст., PEEP 4 см. вод. ст., FiO_2 от 25 до 40%, соотношение длительности вдоха и выдоха 1:2. Дополнительную оксигенацию осуществляли с помощью вено-венозной ЭКМО производительностью от 3600 до 2000 мл/мин. Описанную выше респираторную поддержку проводили в течение 5 сут послеоперационного периода, что позволило поддерживать соотношение pO_2/FiO_2 на уровне 420—350 мм рт.ст. Значения АСТ находились в пределах 160—180 с на фоне постоянной инфузии гепарина в дозе 10 ед/кг/ч.

С 5-х суток начато поэтапное снижение производительности ЭКМО до 1300 мл/мин, показатели оксигенции и газообмена сохранялись в пределах нормальных значений (pO_2/FiO_2 на уровне 350—300 мм рт.ст., $pCO_{2\,арт.}$ 35—45 мм рт.ст.).

На 6-е сутки экстракорпоральная поддержка была прекращена. При контрольной трахеобронхоскопии зафиксировано первичное заживление шва. Компьютерная томография головного мозга и легких, выполненная на 6-й послеоперационный день, показала наличие правосторонней нижнедолевой пневмонии и частичного ателектаза нижней доли левого легкого, а также ишемического очага в правой теменно-затылочной области, что при наличии энцефалопатии смешанного генеза и дыхательной недостаточности, интраоперационного внутрилегочного кровотечения явилось показанием к продленной ИВЛ и в последующем к выполнению пункционной трахеостомии с установкой нижнего конца трубки на 2 см выше зажившего трахеального дефекта. Больной ежедневно выполняли санационно-диагностические фибробронхоскопии с бактериологическим контролем, по результатам которых проводили антибактериальную терапию. До 10-х суток продолжали ИВЛ с последующим переходом на вспомогательные режимы и постепенной реабилитацией пациентки. На 15-е сутки была выполнена деканюляция трахеи.

Необходимо отметить, что с первых суток после операции отмечалось прогрессирующее снижение уровня тромбоцитов с 205 000 до 24 000 к 7-му послеоперационному дню. Это осложнение на фоне ЭКМО было связано с возникшим массивным носовым кровотечением, потребовавшим выполнения переднезадней тампонады, и развитием гепарининдуцированной тромбоцитопении (уровень антител к гепарин-тромбоцитарному фактору 4 составлял 1,67 Ед/мл при референсных значениях до 1,00 Ед/мл), в связи с чем введение гепарина было прекращено и пациентке назначен фондапаринукс.

При контрольной бронхоскопии на 27-е сутки в области мембранозной части грудного отдела трахеи наблюдался окрепший продольный рубец без сужения и деформации просвета дыхательных путей. На 41-е сутки пациентка на самостоятельном дыхании, с практически полным восстановлением двигательной и чувствительной функций в левых отделах верхней и нижней конечности переведена в реабилитационное отделение. Результат операции признан удовлетворительным.

Обсуждение

В приведенном клиническом примере у пациентки имелось несколько факторов риска повреждения трахеи. Предикторами осложнения могли быть следующие особенности больной: небольшой рост — 156 см, ожирение — масса тела 90 кг, возраст старше 50 лет (возраст пациентки 69 лет), длительный анамнез основного и сопутствующих заболеваний (хроническая ишемия на фоне аортального стеноза, сердечной недостаточности и ХОБЛ) [1, 3, 5, 7, 15—17]. Ситуация осложнялась наличием продолжающегося кровотечения на фоне медикаментозной гипокоагуляции (использование плавикса, аспирина в дозе 75 и 300 мг соответственно). В сложившейся ситуации было важно правильно спланировать лечение, совместив консервативную остановку кровотечения, плановую эндоваскулярную операцию на аортальном клапане и экстренную операцию на трахее. Таким образом, были поставлены показания к симультанной операции по жизненным показаниям, состоявшей из основного и дополнительного этапов — операции на аортальном клапане и экстренной операции на трахее соответственно.

В настоящий момент нет единого мнения относительно тактики ведения больных с постинтубационным повреждением трахеи.

Что касается консервативной тактики ведения подобных пациентов, то практически все авторы считают необходимой интубацию длительностью до 10 сут. Обычно этого периода достаточно для заживления даже протяженных разрывов трахеи. Обязательным является назначение 2—3-компонентной антибактериальной терапии, иммунокоррекции, мониторинг маркеров воспаления и состояния средостения и плевральных полостей [2, 6, 9].

Иная ситуация складывается в отношении хирургической тактики лечения разрывов трахеи. Большинство авторов предпочитают выполнять открытую операцию через боковую торакотомию, ушивать разрыв, обязательно укрепляя линию швов либо аутотканью, либо ксеноперикардом [5—8, 10, 14, 18]. В то же время в последние годы появляются работы, посвященные эндоскопическому лечению разрывов трахеи, при котором в проекцию дефекта трахеи устанавливают либо силиконовый, либо металлический сетчатый стент на срок от 3 до 6 нед [9, 11, 13, 15, 17, 18]. У каждого метода лечения имеются свои достоинства и недостатки. На наш взгляд, эндоскопическая методика, бесспорно, обладает максимальной безопасностью, идеальной переносимостью и может быть использована у любого пациента, находящегося в крайне тяжелом состоянии, но в случае локализации разрыва в надбифуркационном отделе установить стент без травмы карины невозможно. Второй негативный момент заключается в том, что стент, расположенный в проекции дефекта, может существенно ухудшать заживление трахеальной стенки и явиться причиной ряда осложнений, включая формирование стеноза трахеи, пролежня, трахеопищеводного или трахеоартериального свища и развитие сепсиса.

Многие отечественные авторы продолжают отдавать предпочтение хирургическому методу лечения. Однако в последние годы как в отечественной, так и в зарубежной литературе прослеживается тенденция к дифференцированному подходу в выборе лечебной тактики у больных с постинтубационным разрывом трахеи [2, 5—9, 11, 15, 17].

Проведенный анализ публикаций и опыт РНЦХ им. акад. Б.В. Петровского свидетельствуют, что показаниями к хирургическому лечению при разрыве трахеи могут являться: интраоперационное выявление разрыва трахеи, протяженный разрыв размером более 4—5 см и локализация дефекта трахеи, при которой нет возможности адекватно интубировать дыхательные пути и изолировать повреждение; кровотечение из места повреждения и газовый синдром. Воздержаться от хирургического лечения следует при небольшом размере дефекта трахеи (менее 2 см), отсутствии признаков медиастинита и пневмомедиастинума, при возможности установки интубационной трубки ниже разрыва с надежной изоляцией его от окружающих тканей, при высоких операционных рисках и запоздалой диагностике разрыва (более 48 ч), когда имеет место инфицирование средостения. По нашему мнению, открытая операция у пациента с разрывом трахеи при наличии всех показаний может являться безопасным, эффективным, надежным методом лечения.

Единственным фактором неудовлетворительного результата такой операции может являться необходимость проведения длительной ИВЛ у пациентов с крайне неудовлетворительными показателями газообмена и с исходно скомпрометированными легкими. В таких ситуациях можно прогнозировать раннюю несостоятельность трахеального шва, рецидив дефекта трахеи, медиастинит, прогрессирование инфекционных осложнений. Выходом в такой ситуации можно считать применение в раннем послеоперационном периоде, а в идеале с первых минут после ликвидации разрыва трахеи, комбинацию методов ЭКМО и ВЧИВЛ. Этот прием способен обеспечить наиболее благоприятные условия для заживления трахеальных швов. Кроме минимизации воздействия на оперированный участок трахеи, применение комбинированной терапии — замещение функции легких с помощью вено-венозного ЭКМО и щадящей бичастотной вентиляции — позволяет снизить давление в дыхательных путях, риски возникновения волюмо-, баротравмы, ателектазирования легкого и эффективно контролировать гиперкапнию и гипоксемию.

В отечественной литературе мы не нашли подобных описаний, хотя ЭКМО используется в России в детской торакальной хирургии во время реконструктивных операций на трахее. В зарубежной литературе встречаются публикации, посвященные применению ЭКМО при плановых трахеальных операциях, но все же этот метод не получил такого широкого распространения при экстренных вмешательствах на дыхательных путях [12].

Скоординированная работа мультидисциплинарного коллектива врачей позволила эффективно справиться с интраоперационным осложнением и выполнить плановую операцию. Использованная в лечении комбинированная респираторная терапия дала возможность минимизировать риски развития осложнений послеоперационного периода.

Таким образом, при протяженных (более 5 см) постинтубационных повреждениях трахеи с размозжением мембранозной части, а также в случае, когда невозможно выполнить адекватную интубацию дыхательных путей с надежной изоляцией дефекта трахеальной стенки, показана хирургическая тактика, включающая срочную открытую операцию из правой торакотомии, ревизию средостения, ушивание дефекта трахеи с укреплением линии швов местными тканями.

Очень важным прогностическим фактором является временной интервал для выполнения подобной операции. Если разрыв выявлен во время плановой операции, производимой по другим показаниям, то речь может идти об одномоментной или симультанной операции на трахее по жизненным показаниям. Если разрыв трахеи диагностирован через 48 ч и более после воздействия возможного провоцирующего фактора, то хирургическая тактика не оправдана, поскольку выполнение операции в эти сроки сопровождается высокими показателями осложнений и летальности.

Использование в послеоперационном периоде современных щадящих методик респираторной терапии позволяет существенно снизить риски несостоятельности трахеального шва и может способствовать удовлетворительному заживлению дефектов трахеи с минимальными угрозами инфицирования средостения.

Методом выбора респираторной терапии может являться использование комбинированной методики — вено-венозной экстракорпоральной мембранной оксигенации и высокочастотной искусственной вентиляции легких.

Авторы выражают свою благодарность сотрудникам ФГБУ ГНЦ ФМБЦ им. А.И. Бурназяна ФМБА России К.К. Губареву и А.И. Захлевному за техническое содействие.

Авторы заявляют об отсутствии конфликта интересов.

ЛИТЕРАТУРА/REFERENCES

1. Вартанова Н.А. Ятрогенные повреждения трахеи в практике анестезиолога. *Медицина неотложных состояний.* 2013;7:150-152. [Vartanova NA. Yatrogennye povrezhdeniya trakhei v praktike anesteziologa. *Meditsina neotlozhnykh sostoyanii.* 2013;7:150-152. (In Russ.)].
2. Голуб И.Е., Пинский С.Б., Нетесин Е.С. Постинтубационные повреждения трахеи. *Сибирский медицинский журнал.* 2009;4:124-128. [Golub IE, Pinskii SB, Netesin ES. Postintubatsionnye povrezhdeniya trakhei. *Sibirskii meditsinskii zhurnal.* 2009;4:124-128. (In Russ.)].
3. Зенгер В.Г. *Хирургия повреждений гортани и трахеи.* М.: Медкнига; 2007. [Zenger VG. *Khirurgiya povrezhdenii gortani i trakhei.* M.: Medkniga; 2007. (In Russ.)].
4. Лазарева С.М., Трунина Т.В. Успешное консервативное лечение повреждений трахеи во время ее интубации. *Вестник хирургии.* 2008;1:107-108. [Lazareva SM, Trunina TV. Uspeshnoe konservativnoe lechenie povrezhdenii trakhei vo vremya ee intubatsii. *Vestnik khirurgii.* 2008;1:107-108. (In Russ.)].

5. Погодина А.Н., Николаева Е.Б., Болдина Д.А. *Диагностика и лечение механических повреждений трахеи*. 2008;185-187. [Pogodina AN, Nikolaeva EB, Boldina DA. *Diagnostika i lechenie mekhanicheskikh povrezhdenii trakhei*. 2008;185-187. (In Russ.)].
6. Паршин В.Д. Погодина А.Н., Выжигина М.А., Русаков М.А. Ятрогенные постинтубационные разрывы трахеи. *Анестезиология и реаниматология*. 2006;2:9-13. [Parshin VD, Pogodina AN, Vyzhigina MA, Rusakov MA. Yatrogennye postintubatsionnye razryvy trakhei. *Anesteziologiya i reanimatologiya*. 2006;2:9-13. (In Russ.)].
7. Паршин В.Д., Выжигина М.А., Еременко А.А., Никода В.В., Русаков М.А., Вишневская Г.А., Паршин В.В. Ятрогенное повреждение трахеи и пищевода в реанимационной практике — взгляд хирурга. *Анестезиология и реаниматология*. 2013;2:50-54. [Parshin VD, Vyzhigina MA, Eremenko AA, Nikoda VV, Rusakov MA, Vishnevskaya GA, Parshin VV. Yatrogennoe povrezhdenie trakhei i pishchevoda v reanimatsionnoi praktike — vzglyad khirurga. *Anesteziologiya i reanimatologiya*. 2013;2:50-54. (In Russ.)].
8. Alassal MA, Ibrahim BM, Elsadeck N. Traumatic intrathoracic tracheobronchial injuries: a study of 78 cases. *Asian Cardiovasc Thorac Ann*. 2014;22(7):816-823. https://doi.org/10.1177/0218492313516777
9. Carretta A, Melloni G, Bandiera A, Negri G, Voci C, Zannini P. Conservative and surgical treatment of acute posttraumatic tracheobronchial injuries. *World J Surg*. 2011;35(11):2568-2574. https://doi.org/10.1007/s00268-011-1227-z
10. Carter JJ, Evans D, Shah P, Ura M. Iatrogenic tracheal rupture: bovine pericardial patch repair without flap reinforcement. *Interact Cardiovasc Thorac Surg*. 2012;14(4):502-503. https://doi.org/10.1093/icvts/ivr132
11. Conti M, Pougeoise M, Wurtz A, et al. Management of postintubation tracheobronchial ruptures. *Chest*. 2006;130(2):412-418. https://doi.org/10.1378/chest.130.2.412
12. Fan E, Gattinoni L, Combes A, Schmidt M, et al. Venovenous extracorporeal membrane oxygenation for acute respiratory failure. A clinical review from an international group of experts. *Intensive Care Med*. 2016;42(5):712-724. https://doi.org/10.1007/s00134-016-4314-7
13. Geltner C, Likar R, Hausegger K, Rauter M. Management of Postintubational Tracheal Injury by Endoscopic Stent Placement: Case Report and Review of the Literature. *Thorac Cardiovasc Surg Rep*. 2016;5(1):8-12. https://doi.org/10.1055/s-0035-1570376
14. Leinung S, Mobius C, Hofmann HS, et al. Iatrogenic tracheobronchial ruptures — treatment and outcomes. *Interact Cardivasc Thorac Surg*. 2006;5(3):303-306. https://doi.org/10.1510/icvts.2005.117242
15. Lee SK, Kim DH, Lee SK, Kim YD, Cho JS. Does Surgical Repair Still have a Role for Iatrogenic Tracheobronchial Rupture? Clinical Analysis of a Thoracic Surgeon's Opinion. *Ann Thorac Cardiovasc Surg*. 2016;22(6):348-353. https://doi.org/10.5761/atcs.oa.16-00189
16. Ovári A, Just T, Dommerich S, Hingst V, Böttcher A, Schuldt T, Guder E, Mencke T, Pau HW. Conservative management of post-intubation tracheal tears-report of three cases. *J Thorac Dis*. 2014;6(6):85-91. https://doi.org/10.3978/j.issn.2072-1439.2014.03.30
17. Prokakis C, Koletsis EN, Dedeilias P, Fligou F, Filos K, Dougenis D. Airway trauma: a review on epidemiology, mechanisms of injury, diagnosis and treatment. *J Cardiothorac Surg*. 2014;9:117. https://doi.org/10.1186/1749-8090-9-117
18. Tazi-Mezalek R, Musani AI, Laroumagne S, Astoul PJ, D'Journo XB, Thomas PA, Dutau H. Airway stenting in the management of iatrogenic tracheal injuries: 10-Year experience. *Respirology*. 2016;21(8):1452-1458. https://doi.org/10.1111/resp.12853

К статье *Д.В. Базарова и соавт.* «Разрыв трахеи интубационной трубкой при эндоваскулярной имплантации аортального клапана»

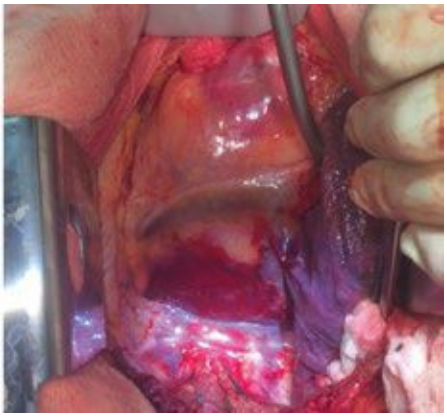

а



б

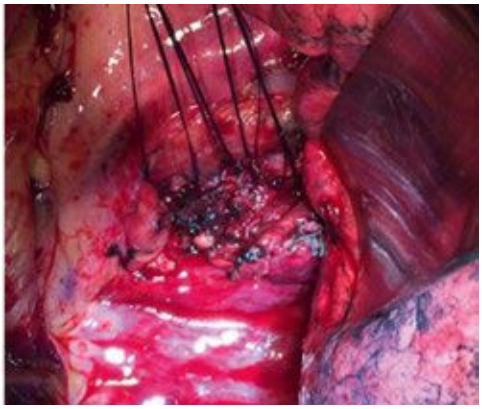

в



г

Этапы операции.
а — гематома средостения. Вся претрахеальная клетчатка имбибирована кровью; б — после удаления гематомы визуализирован дефект мембранозной части грудного и надбифуркационного отделов трахеи размером 5,5×1 см; в — дефект трахеи ушит; г — линия трахеальных швов укрыта лоскутом плевры.

К статье *М.Р. Иманалиева и соавт.* «Перфорация дивертикула тонкой кишки»



Рис. 1. **Интраоперационная фотография. Множественные дивертикулы тощей кишки.**

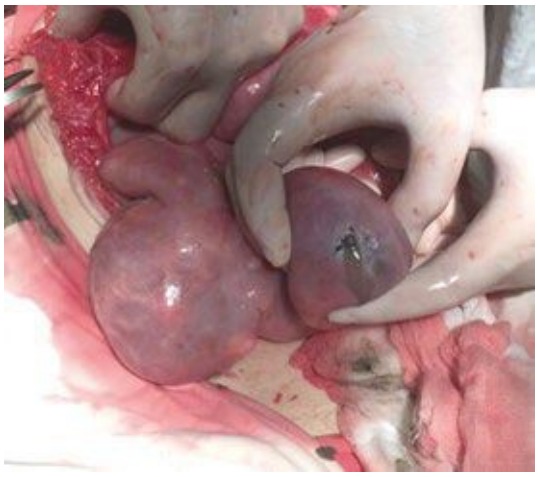

Рис. 2. **Интраоперационная фотография. Перфорационное отверстие на вершине дивертикула тощей кишки.**