doi: 10.17116/hirurgia2016434-39

Эндохирургическое лечение мальротации кишечника у новорожденных и младенцев

Ю.А. КОЗЛОВ[1, 3], В.А. НОВОЖИЛОВ[1, 2, 3], А.А. РАСПУТИН[1], Г.П. УС[1], Н.Н. КУЗНЕЦОВА[1], А. ПАКЕЛЬЧУК[2]

[1]Городская Ивано-Матренинская детская клиническая больница, Иркутск; [2]Иркутский государственный медицинский университет, Иркутск; [3]Иркутская государственная медицинская академия последипломного образования, Иркутск

Введение. Мы сообщаем результаты сравнения лечения мальротации кишечника у новорожденных и младенцев с использованием лапароскопии и лапаротомии. **Материал и методы.** В период между январем 2004 г. и декабрем 2013 г. было выполнено 34 операции Ледда. В исследовании сообщаются данные детей, которые подвергнуты лапароскопической (17 пациентов — 1-я группа) и стандартной (17 больных — 2-я группа) операции. **Результаты.** Группы имели одинаковые демографические и другие предоперационные параметры. Были обнаружены значимые различия в длительности операции между лапароскопическими и открытыми операциями (61 мин против 70 мин). Пациенты начинали раньше питание после миниинвазивного способа лечения (1,5 сут против 3 сут) и имели меньшее время перехода на полное энтеральное питание (4,2 сут против 6,9 сут). Продолжительность пребывания в стационаре была меньше в 1-й группе (7,7 сут против 10,2). Количество ранних послеоперационных осложнений не отличалось в группах. Число поздних осложнений было больше в группе лапаротомии, однако различия не были достоверны. **Заключение.** Исследование демонстрирует, что эндохирургическая коррекция врожденных аномалий вращения кишечника дает лучшие послеоперационные результаты, чем открытая хирургия, и может быть широко использована у маленьких детей.

Ключевые слова: мальротация, операция Ледда, лапароскопия.

Endoscopic treatment of intestinal malrotation in newborns and infants

YU.A. KOZLOV, V.A. NOVOZHILOV, A.A. RASPUTIN, G.P. US, N.N. KUZNETSOVA, A. PAKELCHUK

City Ivano-Matreninskaya Children's Clinical Hospital, Irkutsk; Irkutsk State Medical University, Irkutsk, Russia; Irkutsk State Medical Academy of Postgraduate Education, Irkutsk

Aim. To compare treatment of intestinal malrotation in newborns and infants using laparoscopy and laparotomy. **Material and methods.** For the period from January 2004 to December 2013 34 Ladd's procedures were performed. Children were divided into 2 groups by 17 patients: laparoscopic (group I) and open treatment (group II). **Results.** Both groups had similar demographic and other preoperative parameters. There were significant differences in duration of operation between both groups (61 vs. 70 minutes). Nutrition was initiated earlier after mini-invasive treatment (1.5 days vs. 3 days) and the time need for full enteral nutrition was also less (4.2 days vs. 6.9 days). Hospital-stay was shorter in group I (7.7 vs. 10.2 days). Number of early postoperative complications was similar in groups. Incidence of remote complications was higher in laparotomy group but the differences were not significant. **Conclusion.** Our results showed that endoscopic correction of congenital anomalies of intestinal rotation provides better postoperative results than open surgery and can be widely used in young children.

Keywords: malrotation, Ladd's procedure, laparoscopy.

Введение

Мальротация кишечника — врожденная аномалия развития, возникающая в результате нарушения вращения кишечной трубки в период эмбриональной жизни [2]. Это заболевание встречается чаще всего у новорожденных и детей первого года жизни, представляя собой широкий спектр отклонений, включающих отсутствие вращения (нонротация), незавершенную ротацию (мальротация) и обратное вращение. Обязательному хирургическому лечению подлежат пациенты с мальротацией, так как только у них кишечник имеет короткое основание брыжейки, что способствует завороту средней кишки, часто сопровождающемуся неблагоприятным исходом лечения. Безальтернативным методом лечения незавершенного вращения кишечника является процедура Ледда, предложенная американским хирургом William Ladd в 1936 г. [16]. На протяжении многих десятилетий эта операция выполнялась с использованием лапаротомии. Появление лапароскопии привело к существенным изменениям в технологии выполнения различных операций у детей и затрону-

**Ю.А. Козлов* — к.м.н., зав. Центром хирургии и реанимации новорожденных Иркутска; 664077 Иркутск, ул. Советская, д. 57; e-mail: yuriherz@hotmail.com

© Коллектив авторов, 2016

ло в том числе лечение мальротации. В 1995 г. D. Van der Zee и N. Bax [25] впервые сообщили о лапароскопической коррекции мальротации у новорожденного. Затем в течение 1996 г. E. Gross и соав. [11] и J. Waldhausen и R. Sawin [26], работая в разных медицинских центрах, опубликовали другие отчеты о применении лапароскопической хирургии для лечения незавершенного вращения кишечника у детей. С тех пор количество сообщений об успешном использовании лапароскопии постепенно увеличивается, однако описываемые серии по-прежнему насчитывают ограниченное число пациентов [4, 10, 17, 24]. Эти исследования способствовали более широкому распространению малоинвазивных методов лечения, и многие хирургические центры во всем мире теперь применяют минимально агрессивный подход для лечения мальротации кишечника. Вместе с тем до настоящего времени остается не совсем ясным, может ли эта технология использоваться повсеместно в детских госпиталях с оптимальными результатами.

Цель настоящего исследования — продемонстрировать возможность и преимущества лапароскопического лечения мальротации кишечника в группе больных, чей возраст не превышает 3 мес жизни.

Материал и методы

Мы выполнили ретроспективный анализ результатов всех операций Ледда, произведенных в Центре хирургии новорожденных Иркутской детской клинической больницы на протяжении 11 лет, с января 2004 г. по декабрь 2013 г. Исследование было одобрено этическим комитетом больницы. Лапароскопия была внедрена для лечения мальротации в 2004 г. и с тех пор стала постепенно превращаться в предпочтительный подход для коррекции этого состояния. За все время исследования процедура Ледда выполнена 34 детям: 17 — лапароскопические операции (1-я группа) и 17 — открытые хирургические вмешательства (2-я группа). Конверсия к лапаротомии стала необходимой у 2 больных 1-й группы и была обусловлена нарастанием гемодинамических расстройств на фоне заворота и ишемии кишечника. Из исследования были исключены также пациенты с врожденной диафрагмальной грыжей, гастрошизисом, омфалоцеле.

В обеих группах было по 11 мальчиков и 6 девочек. Средний возраст больных 1-й группы составил 13,1±9,6 сут (здесь и далее $M \pm SD$ означает среднее ± стандартное отклонение), 2-й — 12,9±9,6 сут. Средняя масса тела к моменту операции была равна 3326±426 г в 1-й и 3351±407 г во 2-й группе.

Наиболее распространенные клинические симптомы заболевания включали боль или беспокойство, являющееся аналогом болевых ощущений у маленьких детей (59%), эпизодическую рвоту (100%) и кровь в стуле (33%).

В нашем исследовании диагноз мальротация устанавливался на основании нескольких рентгенологических и визуальных до- и интраоперационных критериев: расположение дуоденоеюнального перехода справа от средней линии, размещение слепой кишки под печенью или в центральных отделах брюшной полости.

Современным методом диагностики мальротации, позволяющим определить не только морфологию кишечника, но и его функциональные расстройства, являлось ультразвуковое исследование брюшной полости. Мы придаем большое значение оценке двух ультразвуковых признаков — толщины корня брыжейки тонкой кишки и кровотока в верхней брыжеечной артерии. Определение заворота первоначально основывалось на измерении размера корня брыжейки, который в случае ротации «средней» кишки вокруг верхней брыжеечной артерии превышал 50% окружности брюшной полости. Ультразвуковые критерии синдрома Ледда, сопровождающегося заворотом кишечника, включали симптом «штопора» или «водоворота» — графическое выражение направления кровотока в верхней брыжеечной артерии.

Дооперационный диагноз, основанный на данных рентгенологического и ультразвукового исследований, был установлен у 79% пациентов. У остальных 21% больных мальротация выявлена во время эксплоративной операции на органах брюшной полости, произведенной в связи с подозрением на высокую кишечную непроходимость.

Техника операции Ледда. Пациента размещали на операционном столе в положении, обратном положению Тренделенбурга. Выполняли правосторонний поперечный разрез в правом подреберье или полукруглый разрез в околопупочной области. Принципиальной находкой, определяющей вид реконструкции, являлся заворот, сопровождающийся некрозом обширного сегмента тонкой кишки. В этом случае производили резекцию некротически измененного сегмента и соединение жизнеспособных кишечных сегментов с помощью анастомоза.

В стандартных ситуациях, не сопровождающихся некрозом кишечной трубки, применяли классическую операцию Ледда, которую начинали с устранения заворота вокруг корня брыжейки по часовой стрелке или против нее (в зависимости от направления торсии). Затем рассекали перидуоденальные спайки, деформирующие просвет двенадцатиперстной кишки. Дуоденолиз выполняли до тех пор, пока не достигали полного выпрямления двенадцатиперстной и начального отдела тощей кишки. Корень брыжейки обнажали так, чтобы визуально определялась пульсация верхней брыжеечной артерии. Толстую кишку перемещали в левую половину

брюшной полости. Размещенные слева слепую кишку и восходящий отдел ободочной кишки фиксировали к левой половине ободочной кишки. Производили аппендэктомию инвагинационным способом. После окончания основных этапов операции Ледда послойно ушивали разрез брюшной стенки.

Лапароскопический вариант операции Ледда осуществляли с использованием трехпортового доступа. Ребенка размещали на операционном столе в положении, обратном положению Тренделенбурга с поворотом операционного стола на 30° в левую сторону. Использовали карбоперитонеум с «мягкими» параметрами — поток 2 л/мин, давление 8 мм рт.ст. Выполняли лапароцентез и устанавливали 3 порта: первый — в левой подвздошной области (оптический), второй — в левом верхнем квадранте (инструментальный), третий — в правой подвздошной области (инструментальный). Расположение лапароскопа в нижнем отделе брюшной полости обеспечивает лучшую визуализацию порока развития кишечника у новорожденных. При таком размещении портов создается рабочее пространство, достаточное для выполнения операции Ледда. Однако у пациентов, чей возраст превышал 3 мес жизни, размер брюшной полости позволяет размещать оптический троакар в области пупка.

Выполняли ревизию брюшной полости, чтобы подтвердить диагноз. Для этого с помощью атравматических зажимов приподнимали слепую и поперечную ободочную кишку с целью идентификации связки Трейтца. Если эта связка отсутствовала, то диагноз мальротации не вызывал сомнения и служил показанием к выполнению операции Ледда. Дальнейшие действия хирурга зависели от того, сопровождался ли синдром Ледда заворотом и некрозом «средней» кишки. При идентификации необратимых нарушений кровообращения в ротированной кишке выполняли конверсию к открытой операции, которая заключалась в резекции пораженного сегмента кишки с наложением анастомоза.

Если заворот «средней» кишки не сопровождался некрозом, то последующие этапы хирургического вмешательства повторяли шаги, которые используются при открытом варианте этой процедуры. Устраняли заворот, разделяли перидуоденальные спайки, перемещали слепую кишку в левую половину брюшной полости и фиксировали ее к сигмовидной кишке **(см. рисунок)**. Использовали технику no touch (от англ. — без соприкосновения), т.е. без захвата стенки кишки, который может привести к ее травме. Конверсию к лапаротомии выполнили в 2 (12%) наблюдениях из-за недостаточной визуализации ключевых структур брыжейки на фоне заворота и нарушений мезентериального кровотока.

Энтеральное кормление больных после операции начинали с того момента, когда объем потерь по желудочному зонду снижался до 10 мл/кг/сут. После нормализации нутритивного статуса пациентов переводили в хирургическое отделение для послеоперационного лечения. Пациентов выписывали на основании внутрибольничного протокола, предусматривающего их полную адаптацию к вскармливанию и положительный баланс весоростовых показателей на фоне стабильного гомеостаза. Контрольные осмотры проводили через 1, 3, 6 и 12 мес после выписки.

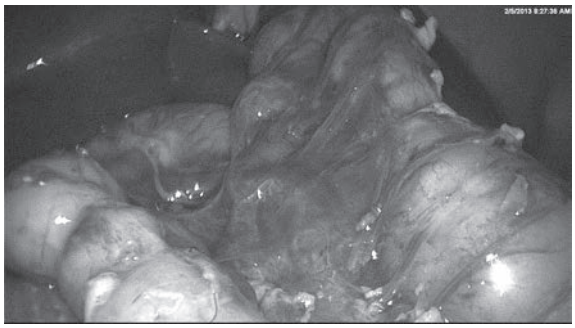

Интраоперационная фотография. Вид органов брюшной полости после выполнения операции Ледда.

Слева находится выпрямленная двенадцатиперстная кишка, справа — толстая кишка, перемещенная в левую половину брюшной полости.

По окончании наблюдения за детьми проведено сравнение демографических данных, интраоперационных параметров, ближайших и отдаленных результатов операции. Выполнено статистическое сравнение групп пациентов. Проанализированы дооперационные показатели (пол, возраст и масса тела ко дню операции). Проведено сравнение интра- и послеоперационных параметров — длительности операции, наличия заворота, времени начала энтерального питания и времени перехода на полное энтеральное питание, продолжительности нахождения в стационаре, частоты послеоперационных осложнений — ранних (раневая инфекция) и поздних (повторный заворот, спаечная кишечная непроходимость), а также летальности. Для оценки средних значений в группах использовали U-тест Манна—Уитни, для оценки категориальных переменных — χ^2-тест с поправкой Йетса или точный критерий Фишера. Уровнем доверительной значимости принимали $p<0,05$.

Результаты и обсуждение

Пациенты в обеих группах не имели значимых различий по полу ($p=1,0$), возрасту ($p=0,946$) и массе тела ($p=0,892$).

Во время операции заворот «средней» кишки обнаружен у 13 (76,5%) детей 1-й группы и у 14

(82,4%) детей 2-й группы, различия недостоверны (p=1,0). Резекция кишки потребовалась в 2 (11,8%) наблюдениях в каждой группе. Средняя продолжительность операции была меньше у пациентов эндохирургической группы (61 мин против 70 мин; p=0,0005).

Послеоперационные данные показали несколько существенных различий между двумя группами. Среднее количество дней, отражающих начало и достижение полного энтерального питания, было достоверно меньше в 1-й группе по сравнению со 2-й: 1,5 сут против 3 сут (p=0,001) и 4,2 сут против 6,9 сут (p=0,001) соответственно. Раневая инфекция регистрировалась значительно чаще во 2-й группе (11,8% против 0), однако различия не были достоверны (p=0,484).

Продолжительность послеоперационного пребывания в больнице также была значительно больше в группе открытой операции (7,7 сут против 10 сут; p=0,001).

Хирургические операции не сопровождались летальным исходом в раннем послеоперационном периоде. Летальные исходы имели место только в отдаленном периоде наблюдений в группе открытого лечения (11,8% против 0; p=0,484) и были связаны в основном с необратимым повреждением печени на фоне длительного парентерального питания и полиорганными расстройствами вследствие синдрома «короткой кишки».

Последующее наблюдение было доступно у 15 пациентов 1-й группы и у 10 пациентов 2-й группы на протяжении от 6 мес до 10 лет после операции. Ни у одного из этих детей в отдаленном периоде не возник повторный заворот кишечника. У 3 больных после открытой операции развилась спаечная кишечная непроходимость через 6—12 мес после операции Ледда, однако это различие не было статистически значимо (17,6% против 0; p=0,227).

Врожденные нарушения ротации в 75% наблюдений проявляются в течение 1 мес и в 90% — в течение 1 года жизни [14, 16, 23]. Популяционная частота аномалий вращения достоверно не известна. Эмбриональный механизм возникновения этого заболевания изучен и заключается в следующем [6]. Примитивный кишечный тракт начинает формироваться приблизительно к 4-й неделе беременности. В 10 нед беременности «средняя» кишка подвергается вращению против часовой стрелки на 270° вокруг оси верхней брыжеечной артерии. К 12-й неделе внутриутробного развития «средняя» кишка становится фиксированной к задней стенке брюшной полости с помощью брюшинных сращений, обеспечивающих ее стабилизацию на протяжении от связки Трейтца до слепой кишки. Изменения в этой последовательности вращения и фиксации «средней» кишки приводят к мальротации и аномалиям брыжейки, предрасполагающим к завороту. Непроходимость кишечника может развиться как вследствие заворота и некроза всей «средней» кишки, так и в результате наружного сдавления двенадцатиперстной кишки.

Быстрая постановка точного диагноза нарушения вращения кишечника и своевременное хирургическое лечение крайне важны для предотвращения катастрофических последствий. С этой целью используют ультразвуковое исследование [19] и ирригографию [16]. Не менее важные симптомы могут быть отмечены при проведении контрастной гастродуоденографии. Следует учитывать вероятность получения ложноположительных и ложноотрицательных результатов [5], которые могут привести к напрасной операции или упущенной возможности предотвращения заворота. Другая проблема связана с выявлением бессимптомных форм заболевания, случайно обнаруженных при рентгенологических исследованиях или в ходе операций, выполняющихся по поводу других заболеваний [23]. Риск заворота у этих пациентов не может быть точно предсказан.

В настоящее время операция Ледда остается краеугольным камнем хирургического лечения мальротации. Эта операция заключается в деротации заворота, рассечении эмбриональных перидуоденальных спаек, перемещении кишечника в состояние нонротации с фиксацией купола слепой кишки и в аппендэктомии. Традиционная открытая операция Ледда имеет значительные ограничения и препятствия, включающие послеоперационную боль, видимый рубец брюшной стенки и риск спаечной кишечной непроходимости. На смену открытым операциям для лечения аномалий вращения кишечника пришли минимально инвазивные процедуры. После первого сообщения в 1995 г. D. Van der Zee и K. Bax [25] о лапароскопической процедуре Ледда количество публикаций об ее успешном использовании для коррекции врожденной мальротации у детей неуклонно увеличивается [3, 4, 11, 13, 14, 17, 18, 21, 22, 26], но только несколько исследовательских серий, включающих 7—12 пациентов каждая, продемонстрировали безопасность и эффективность лапароскопии для лечения аномалий вращения кишечника у младенцев [1, 9, 13, 15, 25]. Возможно, поэтому лапароскопия не является распространенной операцией для коррекции мальротации в младшей возрастной группе. Однако этот метод лечения обладает преимуществом — он обеспечивает прямую и улучшенную благодаря экранному увеличению визуализацию позиции кишечника и самой брыжейки, что дает возможность минимально инвазивным способом установить диагноз и провести окончательное лечение мальротации [4, 18, 22].

Критериями благоприятного восстановления больных после лапароскопии являются раннее возобновление функции пищеварения и сокращение длительности пребывания младенца в больнице.

Среднее время, необходимое для перехода на полное энтеральное питание больных после эндохирургической коррекции мальротации, по данным некоторых авторов, составляет 1—4 дня [3, 4, 18]. Сообщается также, что средняя продолжительность нахождения пациентов в больнице составляет 5—7 дней [3, 4, 7, 22]. Имеются данные о том, что пациентам после лапароскопии требуется меньшее количество анальгетиков, чем пациентам после открытых операций [3, 4, 7].

Другое потенциальное преимущество лапароскопической операции Ледда заключается в снижении частоты формирования перитонеальных адгезий. Показатель спаечной кишечной непроходимости после открытой операции Ледда составляет от 2 до 15% [4, 8, 27]. Некоторые хирурги полагают, что абдоминальные спайки важны для фиксации тонкой кишки в состоянии нонротации, что предотвращает заворот в будущем [13, 14], но это мнение не нашло всеобщей поддержки.

Несмотря на рост популярности лапароскопии при аномалии вращения кишечника у детей, остается практически нерешенным вопрос определения показаний к лапароскопическим операциям у младенцев с состоявшимся заворотом. В литературе существует только несколько сообщений об успешной лапароскопической процедуре Ледда у пациентов с заворотом «средней» кишки. C. Palanivelu и соавт. [20] сообщили о 7 детях в возрасте 7—12 лет с заворотом «средней» кишки, которым выполнена лапароскопия. Авторы пришли к заключению, что лапароскопическая процедура Ледда является эффективной и безопасной у детей с мальротацией, осложненной заворотом кишечника. B. Adikibi и соавт. [1] наблюдали 2 новорожденных с нарушением вращения кишечника и заворотом «средней» кишки, которым успешно выполнена лапароскопия, и пришли к заключению, что минимально инвазивная операция выполнима при завороте и нарушении мезентериального кровообращения. Тем не менее другие хирурги предостерегают от использования лапароскопии у детей с признаками абдоминальной катастрофы и острым животом [13, 14]. Основываясь на ретроспективном анализе результатов лечения 13 новорожденных с мальротацией и заворотом, N. Kalfa и соавт. [15] предположили, что лапароскопия может быть выполнена только у тщательно отобранных пациентов, которые гемодинамически стабильны и не имеют признаков перфорации или ишемии на дооперационном этапе. В нашем исследовании для хирургического лечения мальротации, осложненной заворотом «средней» кишки, чаще использовалась лапаротомия. Это объясняется тем, что критическое состояние ребенка требует от хирурга как можно более быстрых и решительных действий. Кроме того, на наш взгляд, карбоперитонеум может способствовать прогрессированию нарушений органного (мезентериального) кровотока. Мы согласны с большинством авторов в том, что пациенты должны быть тщательно отобраны для лапароскопической операции. Такая селекция должна основываться на определении низкого риска ишемии кишечника, стабильности гемодинамики и отсутствии перфораций [4, 15].

Одними из частых послеоперационных осложнений у новорожденных с аномалией вращения кишечника, показатель которой может достигать 18%, являются бактериемия и сепсис [13]. У новорожденных без подозреваемого заворота отмечаются более низкие послеоперационные показатели инфекционных осложнений [1, 9, 15]. Частота рецидивов заворота после открытой операции Ледда составляет 0,6% [12]. В немногочисленных сообщениях, касающихся возникновения заворота в отдаленном периоде после лапароскопической операции, приводятся сведения о 0—6% рецидивов заболевания, возможно, из-за трудностей лапароскопической диссекции перидуоденальных спаек и освобождения корня брыжейки тонкой кишки [4, 10, 24]. Данные литературы демонстрируют большой разброс показателей летальности после операции Ледда — от 0 до 24% [10, 13, 24]. С учетом смертельных случаев, вызванных только заворотом и некрозом кишечника, летальность в нашей исследовательской серии составила 6% (2 наблюдения из 34). Оба летальных исхода отмечены в группе открытой операции.

Итак, лапароскопия как менее агрессивная хирургическая техника предполагает альтернативный подход, заключающийся в минимально травматичном доступе и раннем восстановлении пациентов после операции. В нашей больнице эндохирургия используется на протяжении 11 лет и стала предпочтительным методом для коррекции мальротации. В настоящей работе мы изложили свой взгляд на место минимально инвазивной хирургии в лечении аномалий вращения кишечника и провели сравнение результатов открытых и эндоскопических операций, выполненных 34 пациентам. Данные, представленные в исследовании, подтверждают и закрепляют результаты нескольких других, меньших по количеству пациентов серий исследований, посвященных лечению мальротации. Сокращение длительности операции, раннее послеоперационное восстановление пациентов стали самыми значимыми факторами, которые способствовали уменьшению продолжительности пребывания пациентов в госпитале. Кроме того, нами было установлено, что лапароскопия сопровождается снижением показателей осложнений и летальности.

Таким образом, в ходе сравнительного исследования результатов открытой и лапароскопической операции Ледда было установлено, что лапароскопия является выполнимой, безопасной и эффектив-

ной технологией лечения детей с мальротацией. Мы полагаем, что минимально инвазивная хирургия предоставляет превосходную альтернативу открытой хирургии у новорожденных и младенцев без подозрения на заворот. Кроме того, учитывая наш опыт использования лапароскопического подхода в лечении мальротации, сопровождающейся заворотом и нарушением мезентериального кровообращения, мы полагаем, что срочная лапаротомия в этой группе является методом выбора, позволяющим выполнить самый быстрый доступ к кишечнику и минимизировать риск развития его некроза.

ЛИТЕРАТУРА

1. Adikibi BT, Strachan CL, MacKinlay GA. Neonatal laparoscopic Ladd's procedure can safely be performed even if the bowel shows signs of ischemia. *J Laparoendosc Adv Surg Tech A.* 2009;19(suppl 1):167-170.
2. Akin JT. The small intestines. Eds. Gray SW, Skandalakis JE. In: *Embryology for Surgeons.* Philadelphia: WB Saunders; 1972;129-141.
3. Bass KD, Rothenberg SS, Chang JHT. Laparoscopic Ladd's procedure in infants with malrotation. *J Pediatr Surg.* 1998;33:279-281.
4. Chen LE, Minkes RK, Langer JC. Laparoscopic versus open surgery for malrotation without volvulus. *Pediatri Endosurg Innov Tech.* 2003;7:433-438.
5. Dilley A, Pereira J, Shi E et al. The radiologist says malrotation: does the surgeon operate? *Pediatr Surg Int.* 2000;16:45-49.
6. Dott N. Anomalies of intestinal rotation: their embryology and surgical aspects with reports of five cases. *Br J Surg.* 1923;251-286.
7. Draus JM, Foley DS, Bond SJ. Laparoscopic Ladd's procedure: A minimally invasive approach to malrotation without midgut volvulus. *Am Surg.* 2007;73;693-696.
8. Ford EG, Senac MO, Srikanth MS et al. Malrotation of the intestine in children. *Ann Surg.* 1992;215:172-178.
9. Frantzides CT, Cziperle DJ, Soergel K et al. Laparoscopic Ladd procedure and cecopexy in the treatment of malrotation beyond the neonatal period. *Surg Laparosc Endosc.* 1996;6:73-75.
10. Fraser JD, Aguayo P, Sharp SW et al. The role of laparoscopy in the management of malrotation. *J Surg Res.* 2009;156:80-82.
11. Gross E, Chen MK, Lobe TE. Laparoscopic evaluation and treatment of intestinal malrotation in infants. *Surg Endosc.* 1996;10:936-937.
12. Gross RE. Malrotation of the intestine and colon. Ed. Gross RE. In: *The Surgery of Infancy and Childhood.* Philadelphia: WB Saunders; 1953;192-203.
13. Hsiao M, Langer J. Surgery for suspected rotation abnormality: selection of open vs laparoscopic surgery using a rational approach. *J Ped Surg.* 2012;47:904-910.
14. Hsiao M, Langer J. Value of laparoscopy in children with a suspected rotation abnormality on imaging. *J Ped Surg.* 2011;46:1347-1352.
15. Kalfa N, Zamfir C, Lopez M et al. Conditions required for laparoscopic repair of subacute volvulus of the midgut in neonates with intestinal malrotation: 5 cases. *Surg Endosc.* 2004;18:1815-1817.
16. Ladd WE, Gross RE. Intestinal obstruction resulting from malrotation of the intestines and colon. Eds. Ladd WE, Gross RE. In: *Abdominal Surgery of Infancy and Childhood.* Philadelphia: WB Saunders; 1941;53-70.
17. Lessin M, Luks F. Laparoscopic appendectomy and duodenocolonic dissociation (LADD) procedure for malrotation. *Pediatr Surg Int.* 1998;13:184-185.
18. Mazziotti MV, Strasberg SM, Langer JC. Intestinal rotation abnormalities without volvulus: The role of laparoscopy. *J Am Coll Surg.* 1997;1855;172-176.
19. Orzech N, Navarro O, Langer J. Is ultrasonography a good screening test for intestinal malrotation? *J Pediatr Surg.* 2006;41:1005-1009.
20. Palanivelu C, Rangarajan M, Shetty AR et al. Intestinal malrotation with midgut volvulus presenting as acute abdomen in children: value of diagnostic and therapeutic laparoscopy. *J Laparoendosc Adv Surg Tech A.* 2007;17:490-492.
21. Prasil P, Flageole H, Shaw KS et al. Should malrotation in children be treated differently according to age? *J Pediatr Surg.* 2000;35:756-758.
22. Sadiq T, Phillips JD. Laparoscopic Ladd procedure for correction of pediatric malrotation: initial experience. *Pediatri Endosurg Innov Tech.* 2003;7:427-431. http://online.liebertpub.com/doi/abs/10.1089/109264103322614303
23. Spigland N, Donaldson M, Yazbek S. Malrotation presenting beyond the neonatal period. *J Pediatr Surg.* 1990;25:1139-1142.
24. Stanfill AB, Pearl RH, Kalvakuri K et al. Laparoscopic Ladd's procedure: treatment of choice for midgut malrotation in infants and children. *J Laparoendosc Adv Surg Tech A.* 2010;20:369-372.
25. Van der Zee DC, Bax NM. Laparoscopic repair of acute volvulus in a neonate with malrotation. *Surg Endosc.* 1995;9:1123-1124.
26. Waldhausen JH, Sawin RS. Laparoscopic Ladd's procedure and assessment of malrotation. *J Laparoendosc Surg.* 1996;6(suppl):103-105.
27. Wilkins BM, Spitz L. Incidence of postoperative adhesion obstruction following neonatal laparotomy. *Br J Surg.* 1986;73:762-764.