doi: 10.17116/hirurgia2016426-33

Остеосинтез ребер у пострадавших с изолированной и сочетанной травмой груди

К.м.н. А.С. БЕНЯН[1, 2], д.м.н., проф. Е.А. КОРЫМАСОВ[1, 2], д.м.н. С.Ю. ПУШКИН[1, 2]

[1]Самарский государственный медицинский университет МЗ РФ, Самара; [2]Самарская областная клиническая больница им. В.Д. Середавина, Самара

Введение. Оперативные методы фиксации переломов ребер с применением специальных реберных пластин получают все большее распространение. **Цель исследования** — оценить эффективность остеосинтеза ребер у пострадавших с изолированной травмой груди и с доминирующей травмой груди при сочетанной травме. **Материал и методы.** Представлен опыт хирургического лечения пострадавших с переломами ребер при изолированной (30) и сочетанной (29) травме груди. В основу хирургической тактики было положено проведение остеосинтеза ребер. **Результаты.** Проведен анализ непосредственных результатов оперативного лечения. У большинства пациентов отмечен прирост показателей газового состава крови, оксигенации в послеоперационном периоде. В группе изолированной травмы груди число дней на ИВЛ составило 1,3±1,1, осложнения — у 3,3% пациентов, летальность — 0%. В группе сочетанных повреждений число дней на ИВЛ было 4,6±3,05, осложнения — у 13,8% пациентов, летальность — 13,8%. **Заключение.** Примененный метод остеосинтеза ребер у пострадавших с изолированной и сочетанной травмой груди продемонстрировал высокую эффективность.

Ключевые слова: изолированная и сочетанная травма груди, переломы ребер, остеосинтез, результаты.

Ribs osteosynthesis in patients with isolated and combined chest trauma

A.S. BENYAN, E.A. KORYMASOV, S.YU. PUSHKIN

Samara State Medical University, Ministry of Health of the Russian Federation, Samara; V.D.Seredavin Samara Regional Clinical Hospital, Samara

Introduction. Rapid methods of costal fractures fixation using special costal plates are becoming more common. **Aim.** To evaluate the efficacy of ribs osteosynthesis in patients with isolated and combined chest trauma. **Material and methods.** It is presented an experience of surgical treatment of patients with costal fractures in case of isolated (30) and combined (29) chest injury. System for ribs osteosynthesis was used predominantly in surgical tactics. **Results.** Immediate surgical results were analyzed. Most patients had increase of blood gas parameters, oxygenation in the postoperative period. In case of isolated chest injury mean duration of mechanical ventilation was 1.3±1.1, incidence of complications — 3.3%, mortality rate — 0%. In group of combined injuries those indexes were 4.6±3.05, 13.8% and 13.8% respectively. **Conclusion.** The method of ribs osteosynthesis in patients with isolated and combined chest trauma showed high efficiency.

Keywords: isolated and combined chest trauma, ribs osteosynthesis, results.

Введение

Восстановление целости костного каркаса грудной клетки традиционно является одной из главных составляющих доктрины оказания помощи пострадавшим с тяжелой травмой груди [1, 2, 5, 9]. В среде специалистов — хирургов, занимающихся этой проблемой, все большее распространение получают оперативные методы фиксации переломов, из которых наиболее анатомически и физиологически обоснованными считаются различные методы остеосинтеза ребер с применением специальных реберных пластин [3, 7, 15].

В работе Z. Ahmed и Z. Mohyuddin [6] продемонстрировано преимущество оперативной фиксации переломов ребер по сравнению с внутренней пневматической стабилизацией по длительности искусственной вентиляции легких — ИВЛ (3,9 дня против 15 дней), частоте выполнения трахеостомии (11% против 37%), частоте внутригрудной инфекции (15% против 50%), частоте септицемии (4% против 24%), летальности (8% против 29%).

**А.С. Бенян* — ассистент кафедры хирургии ИПО ГБОУ ВПО «Самарский государственный медицинский университет Минздрава», заведующий отделением торакальной хирургии ГБУЗ «Самарская областная клиническая больница им. В.Д. Середавина», к.м.н.; 443066 Самара, ул. Советской Армии, д. 101. кв. 80; e-mail: armenbenyan@yandex.ru

© Коллектив авторов, 2016

Таблица 1. **Характеристика переломов ребер**

	Изолированная травма (n=30)	Сочетанная травма (n=29)
Число переломов		
4—8	18 (60%)	13 (44,8%)
9—12	9 (30%)	11 (37,9%)
13—16	2 (6,7%)	4 (13,8%)
17—20	1 (3,3%)	1 (3,5%)
Локализация переломов	Изолированная травма (n=30)	Сочетанная травма (n=29)
справа	18 (60%)	5 (17,2%)
слева	7 (23,3%)	8 (27,6%)
двусторонняя	5 (16,7%)	16 (55,2%)

Таблица 2. **Характеристика осложнений переломов**

Вид осложненного перелома ребер	Изолированная травма (n=30)	Сочетанная травма (n=29)
«Реберный клапан»	14 (46,7%)	10 (34,5%)
Деформация грудной клетки	3 (10%)	4 (13,8%)
Выраженное смещение отломков	1 (3,3%)	2 (6,9%)
Ложный сустав	1 (3,3%)	—
Всего	19 (63,3%)	16 (55,2%)

В исследовании H. Tanaka и соавт. [21] приводятся данные о том, что к полноценной жизнедеятельности вернулись 11 из 18 пациентов после оперативной стабилизации переломов и только 1 из 19 пострадавших, находившихся в условиях внутренней пневматической стабилизации.

Отдаленные результаты также свидетельствуют в пользу оперативного лечения: функциональная жизненная емкость легких составила 75,0±5,4% против 66,5±6,5% в случае консервативного лечения [11].

Во всех этих исследованиях преимущественно проводилось сравнение методов консервативного и оперативного лечения без анализа зависимости результатов от наличия сочетанных повреждений. Мы обнаружили только одну работу А.А. Пронских и соавт. [4], посвященную оценке оперативного восстановления каркасности грудной клетки у пациентов с тяжелой закрытой травмой груди при политравме. В нее включены 25 оперированных пациентов и 25 пациентов, которым проводилась внутренняя пневматическая стабилизация. Авторами продемонстрировано преимущество хирургического подхода по ряду показателей: длительности искусственной вентиляции легких — 5,2±1,48 и 12,4±1,5 дня, длительности лечения в отделении реанимации — 11,3±2,3 и 14,3±1,6 дня, частоте легочных осложнений — 44 и 84%, летальности — 12 и 20% соответственно.

При этом остается много вопросов, касающихся показаний, противопоказаний и сроков выполнения вмешательства [4, 8, 18].

Цель исследования — оценить эффективность остеосинтеза ребер у пострадавших с изолированной травмой груди и с доминирующей травмой груди при сочетанной травме.

Материал и методы

В отделении торакальной хирургии Самарской областной клинической больницы за период с 2011 по 2014 г. накоплен опыт лечения 59 пострадавших с изолированными и множественными осложненными переломами ребер, которым было проведено оперативное лечение с применением остеосинтеза ребер.

Среди пациентов было 44 мужчины и 15 женщин. Возраст пациентов варьировал от 17 до 76 лет (средний возраст составил 48,1 года). Вследствие дорожно-транспортных происшествий повреждения ребер получили 50 пациентов, из-за падения с высоты — 6, из-за противоправных действий третьих лиц — 3 пациента.

Изолированная травма грудной клетки была у 30 пациентов, сочетанная травма с доминирующей травмой груди — у 29 пациентов. Характеристика переломов ребер представлена в **табл. 1**.

Статистически значимых различий между группами в зависимости от количества переломов ребер не обнаружено (χ^2=1,66, υ=3; p>0,5). Двусторонние повреждения ребер чаще были у пациентов с сочетанной травмой (χ^2=13,16, υ=2; p<0,005).

Тяжесть состояния пациентов обусловливалась несколькими факторами: а) особенностями повреждения ребер (реберный клапан, выраженное смещение отломков, деформация грудной клетки и т.д.), характер которых во многом определяет последующую хирургическую тактику **(табл. 2)**; б) наличием и степенью повреждения внутриплевральных органов; в) сочетанной травмой **(табл. 3)**.

Симптом парадоксального дыхания зарегистрирован у 24 (40,7%) пациентов: у 14 (46,7%) — с изо-

Таблица 3. **Характеристика внутриплевральных и сочетанных повреждений**

Вид повреждения	Изолированная травма (n=30)	Сочетанная травма (n=29)	Критерий Пирсона и достоверность различий
Гемоторакс	26	27	χ^2=0,669, p>0,05
Пневмоторакс	27	25	χ^2=0,203, p>0,05
Ушиб легкого	15	23	χ^2=5,526, p<0,05
Пневмомедиастинум	8	6	χ^2=0,291, p>0,05
Перелом грудины	3	2	χ^2=0,183, p>0,05
Разрыв легкого	2	3	χ^2=0,257, p>0,05
Разрыв диафрагмы	—	5	χ^2=5,651, p<0,05
Респираторный дистресс-синдром взрослых	2	11	χ^2=8,390, p<0,01
Ушиб сердца	1	2	χ^2=0,388, p>0,05
Черепно-мозговая травма	—	12	χ^2=15,583, p<0,01
Переломы костей скелета	—	17	χ^2=24,704, p<0,01
Интраабдоминальные повреждения	—	9	χ^2=10,986, p<0,01

лированной травмой, у 10 (34,5%) — с сочетанной травмой.

Нами отмечено статистически значимое преобладание ушиба легкого, разрыва диафрагмы, респираторного дистресс-синдрома у пациентов с сочетанной травмой. По другим видам повреждений статистически значимых различий не выявлено.

Оценку тяжести травмы проводили по шкале ISS (Injury Severity Score). Среднее значение ISS составило 12,9±4,7 балла при изолированной травме груди и 30,0±7,3 балла при множественных повреждениях (t=1,97; p>0,05).

Мультиспиральную компьютерную томографию грудной клетки выполняли во всех наблюдениях **(рис. 1)**. Классические методы диагностики, такие как рентгенография и ультразвуковое исследование, использовали в большей степени для оценки динамики течения послеоперационного периода и контроля эффективности применяемых лечебных методик. С целью объективизации изменения респираторных и гемодинамических показателей определяли газовый состав крови, выполняли эхокардиографию с расчетом давления в легочной артерии, а также измерение насыщения крови кислородом.

В представленном клиническом материале мы проанализировали следующие наиболее дискуссионные вопросы: каковы показания и противопоказания к остеосинтезу; в какие сроки лучше выполнять операцию; все ли ребра следует стабилизировать при множественных переломах; какую технику остеосинтеза следует предпочесть.

Показания и противопоказания к остеосинтезу. В большинстве наблюдений основным показанием к операции была необходимость фиксации травмированных ребер ввиду множественности их переломов или наличия связанных с ними повреждений. Важным фактором, оказывающим влияние на принятие решения о фиксации переломов, было наличие внутриплевральных повреждений, обусловленных в том числе и повреждающим действием отломков ребер не только в момент получения травмы, но и при последующих дыхательных движениях. Также учитывали степень и клиническую значимость деформаций грудной клетки.

Нами было выделено 5 показаний к проведению остеосинтеза у наблюдавшихся пациентов **(табл. 4)**. Они согласуются с приводимыми в литературе данными [14, 16, 17, 19].

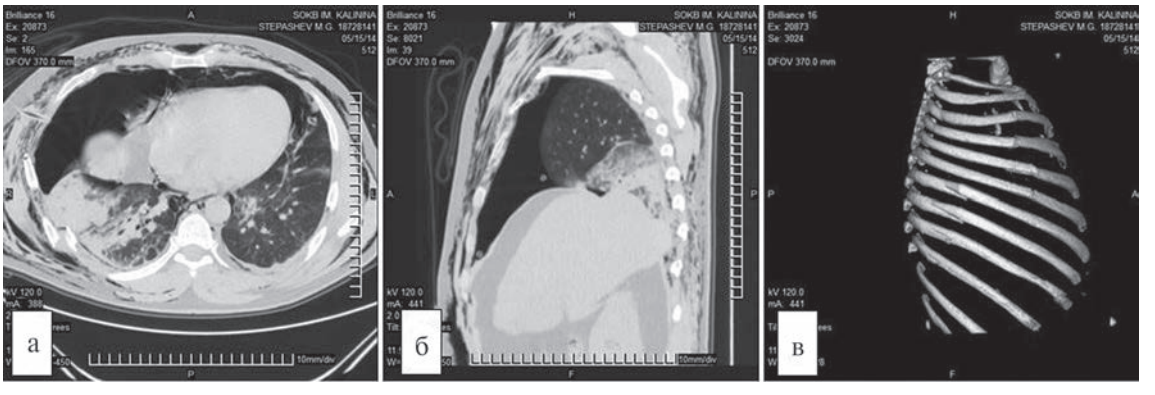

Рис. 1. **Компьютерная томограмма органов грудной клетки пострадавшего с множественными переломами ребер.**
а — аксиальный срез; б — сагиттальный срез; в — 3D-реконструкция.

Таблица 4. **Показания к остеосинтезу ребер**

Показания к операции	Изолированная травма (n=30)	Сочетанная травма (n=29)
Множественные переломы	9 (7*)	7 (5)
«Реберный клапан»	14 (10)	10 (8)
Клинически значимая деформация грудной клетки с болевым синдромом	7	7 (5)
Ушиб легких		4
Необходимость выполнения торакотомии в связи с внутригрудными повреждениями диафрагмы и легкого		1 (1)

Примечание. * — в скобках приведено число пациентов, уже находившихся на ИВЛ к моменту выполнения остеосинтеза.

Решение о применении оперативной фиксации мы принимали при наличии переломов не менее 4 ребер с одной стороны (9 пациентов) или переломов 8 ребер и более с двух сторон (7 пациентов). Количество синтезированных ребер при этом было в пределах от 2 до 6. Проводили остеосинтез наиболее поврежденного ребра с расхождением отломков. При множественных переломах подряд расположенных ребер осуществляли фиксацию каждого второго ребра.

Наличие флотирующего реберного клапана как наиболее тяжелой формы перелома послужило основанием для остеосинтеза ребер у 24 пациентов: у 14 пациентов был боковой «реберный клапан», у 7 — переднебоковой «реберный клапан», у 3 — задний «реберный клапан» VIII—X ребер.

У 14 пациентов показанием к проведению остеосинтеза ребер послужила посттравматическая деформация гемиторакса, клинически проявляющаяся дыхательной недостаточностью, ограничением двигательной активности с выраженным болевым синдромом, выраженной тканевой эмфиземой или гематомой мягких тканей. В эту же группу вошли 3 пациента, у которых произошло значительное смещение отломков ребер с повреждением паренхимы легких.

Весьма веским, с нашей точки зрения, показанием к проведению остеосинтеза ребер является наличие ушиба легкого в проекции переломов ребер, поскольку последующие дыхательные движения будут приводить к персистирующей травматизации легкого и препятствовать разрешению явлений контузии.

В одном наблюдении оперативная фиксация переломов ребер выполнена в качестве завершающего этапа после торакотомии, предпринятой для устранения внутригрудных повреждений диафрагмы и легкого.

Следует обратить внимание на то, что у 17 (56,6%) из 30 пациентов с изолированной травмой и у 19 (65,5%) из 29 пациентов с сочетанной травмой имелись острая дыхательная недостаточность и к моменту выполнения остеосинтеза они уже находились на ИВЛ.

Задумываясь об остеосинтезе ребер, необходимо учитывать еще два фактора — противопоказания и нецелесообразность.

Однозначным противопоказанием к остеосинтезу ребер как при изолированной, так и при сочетанной травме следует считать шок и нестабильную гемодинамику любого происхождения (до выхода больных из этого состояния).

Стабилизация ребер нецелесообразна при заднем флотирующем переломе ребер, если прогнозируется длительный постельный режим, в том числе и в условиях ИВЛ. Да и сам хирургический доступ будет затруднен, если линия перелома оказывается прикрытой лопаткой. Правильно подобранный режим ИВЛ будет в достаточной степени выполнять роль внутренней пневматической стабилизации. Однако тот же самый задний флотирующий перелом при изолированной травме груди потребует оперативной коррекции в связи с мобильностью пациента и опасностью повреждения легкого подвижными фрагментами ребер.

В целом мы придерживались следующего принципа: если у пострадавшего с сочетанной травмой тяжесть повреждения других областей позволяла выполнить операцию и противопоказаний не было, то мы выполняли остеосинтез.

Оптимальные сроки выполнения операции. Выбор срока выполнения операции трактуется настолько свободно, что в имеющихся публикациях можно найти рекомендации стабилизировать переломы и в первые 1—2 дня [15, 20, 22], и в первые 3—7 дней [7, 9, 21], и даже через 12 сут [12].

Большинство наблюдавшихся нами пациентов оперированы в сроки от 6 до 72 ч после получения травмы. При изолированной травме груди предоперационное время составило 27,4±5,6 ч, что зависело в основном от необходимости дообследования, стабилизации состояния и подготовки системы остеосинтеза. При сочетанных повреждениях длительность дооперационного периода составила 58,8±12,4 ч. Это связано со многими причинами: осуществлением транспортировки в специализированное отделение, необходимостью стабилизации гемодинамических показателей пациента,

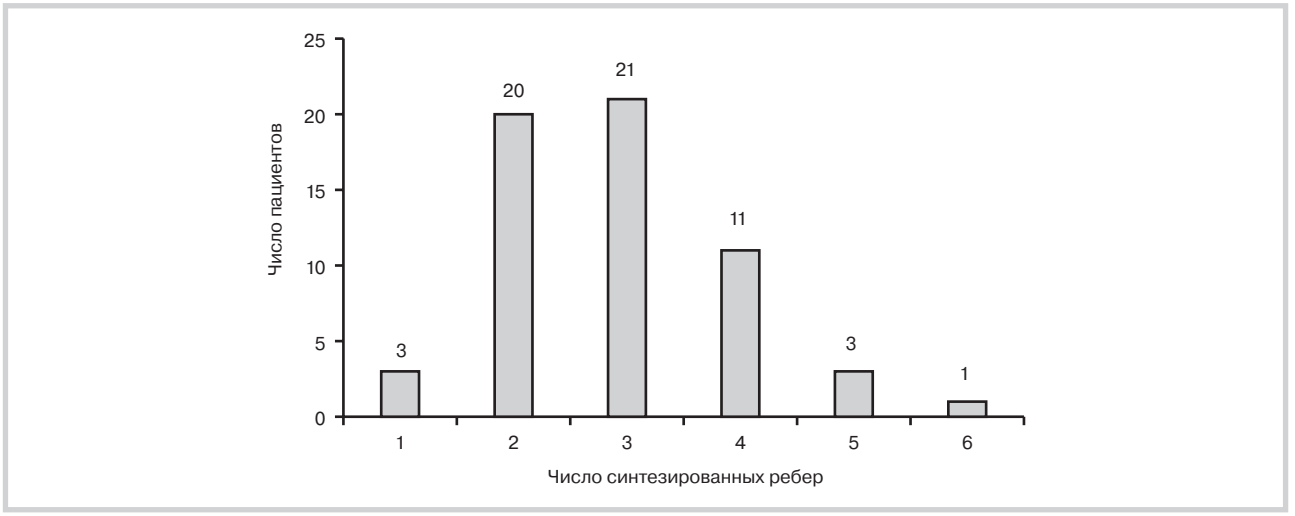

Рис. 2. **Распределение пациентов в зависимости от числа синтезированных ребер.**

оценкой тяжести травмы и ее осложнений в динамике и прогнозированием ожидаемой пользы, выполнением неотложных операций на других органах и системах и устранением иных угрожающих жизни состояний, подготовкой системы остеосинтеза ребер.

Все ли ребра следует стабилизировать при множественных переломах? Желание синтезировать все переломы логично с точки зрения медицинского перфекционизма и, наверное, не может осуждаться [10], однако здравый смысл заставляет задумываться о финансовой стороне вопроса и о хирургической целесообразности. Последняя связана с определенной травматичностью этого вмешательства — длинными разрезами, обширным отслоением кожно-жирового лоскута с риском последующих раневых, инфекционных осложнений. Во многих исследованиях это послужило основанием для более сдержанного подхода. Так, R. Nirula и соавт. [16] предлагают фиксировать наиболее смещенные ребра или те, которые являются причиной интенсивного болевого синдрома. По мнению P. Lafferty и соавт. [13], необязательно фиксировать все ребра, достаточно достичь стабильности и восстановления контура грудной клетки.

У 48 пациентов нами выполнены остеосинтез ребер с одной стороны, у 11 — двусторонний остеосинтез. Число синтезированных ребер при этом было в пределах 1—6 **(рис. 2)**.

При стабилизации флотирующих переломов стремились покрыть все линии переломов с иммобилизацией самой створки, хотя в ряде наблюдений достаточно было проведения фиксации одной линии перелома, таким образом трансформируя сложный двойной перелом в простой одинарный. Это касалось тех клинических наблюдений, в которых вторая линия переломов находилась позади лопатки или по паравертебральной линии. Среднее время, затрачиваемое на остеосинтез одного ребра, составляло 5—7 мин.

Техника оперативного вмешательства — остеосинтеза ребер. При фиксации переломов ребер использовали систему Matrix Rib. Основной способ фиксации переломов ребер осуществляли с помощью набора инструментов, накостных и интрамедуллярных титановых пластин и блокирующих винтов, дающих возможность провести остеосинтез с III по IX ребро. При этом каждому ребру соответствует определенная нумерованная пластина с необходимой предизогнутостью.

При передних и переднебоковых переломах универсальными с точки зрения оперативной техники являются накостные пластины. При переломах задних отрезков ребер, в частности IV—VII ребер, располагающихся за лопаткой, оптимально использование внутрикостных пластин, позволяющих проводить фиксацию на определенном заданном расстоянии от линии перелома **(рис. 3)**. Накостные пластины применены у 55 пациентов, внутрикостный остеосинтез — у 4 пациентов.

В 53 наблюдениях одномоментно с остеосинтезом ребер выполнены операции по устранению внутригрудных повреждений и восстановлению других костей грудной клетки (грудина, ключица). В 22 наблюдениях предприняты операции на других органах и системах до или после остеосинтеза ребер.

Для обработки результатов клинических исследований применяли параметрические методы статистики: *t*-критерий Стьюдента и критерий χ^2 Пирсона. С помощью параметрических методов были обработаны данные, подчиняющиеся закону нормального распределения Гаусса. При оценке показателей рассеивания значений случайной величины относительно его математического ожидания проводили расчет стандартного отклонения.



Рис. 3. **Интраоперационная фотография. Остеосинтез ребер с использованием накостных и внутрикостных пластин.**

Результаты и обсуждение

Купирование дыхательной недостаточности, подтвержденное данными газового состава крови, является критерием эффективности остеосинтеза ребер **(табл. 5)**. Кроме того, учитывали такие клинические признаки, как отсутствие парадоксального дыхания, прекращение просачивания воздуха по дренажам, восстановленная проходимость дыхательных путей разного калибра.

Полученные данные свидетельствуют о статистически значимой положительной динамике у пострадавших обеих групп.

Клиническая оценка эффективности хирургического лечения пострадавших с переломами ребер включала изучение летальности, частоты осложнений, количества дней ИВЛ и дней, проведенных пациентами в отделении реанимации и интенсивной терапии **(табл. 6)**.

В зависимости от возможностей восстановления спонтанного дыхания применяли различные способы ИВЛ: от принудительной протективной вентиляции в режиме CMV (continuous mandatory ventilation) с ПДКВ 8—10 см вод.ст. до различных вариантов вспомогательной вентиляции. Необходимость в трахеостомии возникла у 5 (8,5%) пациентов с политравмой в связи с длительными сроками ИВЛ из-за наличия сочетанных повреждений и ушиба легкого. Так, у 38 пострадавших с ушибом легких ИВЛ проводилась в среднем на 2,2 сут больше, чем у пациентов без ушиба.

Выздоровление наступило у всех пациентов с изолированной травмой груди и у 25 (86,2%) пациентов с сочетанными повреждениями. К моменту выписки пациентам проводили контрольное рентгенологическое обследование **(рис. 4)**. Осложнения отмечены у 5 (8,5%) пациентов: септицемия и пневмония — у 1, послеоперационный плеврит и эмпиема — у 2, перелом пластины — у 1, нагноение послеоперационной раны — у 1. Повторные оперативные вмешательства в ранние сроки проведены у 3 пациентов с сочетанными повреждениями по поводу гнойно-септических осложнений. Причиной летальных исходов были тяжелые повреждения других органов (тяжелая черепно-мозговая травма (2 наблюдения), травма органов живота (1) и двусторонняя пневмония с эмпиемой плевры (1).



Рис. 4. **Рентгенограмма органов грудной клетки после остеосинтеза ребер.**

Таблица 5. **Газовый состав крови до и после остеосинтеза ребер**

Показатель	Изолированная травма (n=17)		Критерий Стьюдента и достоверность различий	Сочетанная травма (n=21)		Критерий Стьюдента и достоверность различий
	до операции	после операции		до операции	после операции	
$_{P}O_2$, мм рт.ст.	58,3±8,4	98,8±12,1	t=2,75, p<0,05	56,1±9,0	90,3±6,8	t=3,03, p<0,05
$_{P}CO_2$, мм рт.ст.	35,2±5,9	31,7±6,2	t=0,41, p>0,05	38,7±4,3	34,7±2,8	t=0,78, p>0,05
Сатурация крови O_2, %	86,2±2,4	97±1,8	t=3,60, p<0,05	79,8±3,5	93±4,6	t=2,28, p<0,05

Таблица 6. **Результаты хирургического лечения пациентов**

Показатель	Изолированная травма (n=30)	Сочетанная травма (n=29)	Критерий Стьюдента (t) и Пирсона (χ^2) и достоверность различий
Число дней на ИВЛ	1,3±1,1	4,6±3,05	t=1,02, p>0,05
Число дней в ОРИТ	1,7±1,3	6,6±2,8	t=1,59, p>0,05
Осложнения	1 (3,3%)	4 (13,8%)	χ^2=2,080, p>0,05
Повторные операции	—	3 (10,3%)	χ^2=3,270, p>0,05
Летальность	—	4 (13,8%)	χ^2=4,439, p<0,05

Анализ результатов лечения подтвердил то, что остеосинтез ребер не может быть одинаково эффективен у больных с изолированной травмой груди и с сочетанной травмой груди, если использовать стандартные критерии окончательной оценки лечения пострадавшего. Так, число дней ИВЛ пострадавшего, число дней пребывания в отделении реанимации и интенсивной терапии, частота осложнений были больше при сочетанной травме, чем при изолированной; повторные операции и летальные исходы регистрировались только при политравме. Это связано с тем, что вклад в конечный результат вносили именно сочетанные повреждения головного мозга, опорно-двигательного аппарата.

Отсутствие статистически значимых различий между данными категориями пострадавших по отмеченным показателям свидетельствует о том, что остеосинтез ребер, как минимум, не ухудшает результаты лечения пациентов с политравмой, если применяется обоснованно, а политравма в свою очередь далеко не всегда лимитирует выполнение остеосинтеза ребер. При отсутствии противопоказаний остеосинтез является хорошим фактором снижения риска внутригрудных повреждений и летальности.

Таким образом, остеосинтез ребер у пострадавших с множественными и флотирующими переломами ребер является современным перспективным методом в комплексе мер специализированной торакальной хирургической помощи при травме груди.

Полученные у больных с изолированной травмой груди после этой операции вполне удовлетворительные показатели функции внешнего дыхания и отсутствие летальных исходов позволяют рекомендовать остеосинтез в качестве оптимального способа лечения множественных и флотирующих переломов ребер. Требуется дальнейшее накопление коллективного опыта для вынесения окончательного заключения о целесообразности применения остеосинтеза ребер при политравме в различных клинических ситуациях.

ЛИТЕРАТУРА

1. Жестков К.Г., Барский Б.В., Воскресенский О.В. Торакоскопическая фиксация костных отломков при флотирующих переломах ребер. *Эндоскопическая хирургия*. 2006;4:59-64.
2. Колкин Я.Г., Першин Е.С., Вегнер Д.В. Панельная фиксация фрагментов грудиноребернного каркаса при тяжелой закрытой травме груди. *Хирургия Украины*. 2009;3:62-65.
3. Мазурин В.С., Кузьмичев В.А., Прищепо М.И., Харькин А.А. *Остеосинтез ребер при множественных переломах.* Материалы XI съезда хирургов Российской Федерации. Волгоград. 2011; 612.
4. Пронских А.А., Шаталин А.В., Агаларян А.Х. Раннее оперативное восстановление каркасности грудной клетки у пациентов с политравмой. *Политравма*. 2015;1:48-54.
5. Шапот Ю.Б., Бесаев Г.М., Кашанский Ю.Б., Зайцев Е.Н. Техника остеосинтеза при переломах ребер, грудины и ключицы. *Вестник хирургии им. И.И. Грекова*. 1985;11:83-86.
6. Ahmed Z, Mohyuddin Z. Management of flail chest injury: internal fixation versus endotracheal intubation and ventilation. *J Thorac Cardiovasc Surg.* 1995;110:1676-1680.
7. Althausen PL, Shannon S, Watts C, Thomas K, Bain MA, Coll D, O`Mara TJ, Bray TJ. Early surgical stabilization of flail chest with locked plate fixation. *J Orthop Trauma*. 2011;25(11):641-647.
8. Battle CE, Hutchings H, Evans PA. Risk factors that predict mortality in patients with blunt chest wall trauma: a systematic review and meta-analysis. *Injury.* 2012;43(1):8-17.
9. Bhatnagar A, Mayberry J, Nirula R. Rib fracture fixation for flail chest: what is the benefit? *J Am Coll Surg.* 2012;215(2):201-205.
10. Bottlang M, Long WB, Phelan D, Fielder D, Madey SM. Surgical stabilization of flail chest injuries with MatrixRIB implants: a prospective observational study. *Injury.* 2013;44(2):232-238.
11. Granetzny A, El-Aal MA, Emam E, Shalaby A, Boseila A. Surgical versus conservative treatment of flail chest. Evaluation of the pulmonary status. *Interact CardioVasc Thorac Surg.* 2005;4:583-587.
12. Khandelwal G, Mathur RK, Shukla S, Maheshwari A. A prospective single center study to assess the impact of surgical stabilization in patients with rib fracture. *Int J Surg.* 2011;9(6):478-481.
13. Lafferty PM, Anavian J, Will RE, Cole PA. Operative treatment of chest wall injuries: indications, technique, and outcomes. *J Bone Joint Surg Am.* 2011;93(1):97-110.
14. Landercasper J, Cogbill TH, Lindesmith LA. Long-term disability after flail chest injury. *J Trauma.* 1984;24:410-414.
15. Marasco SF, Davies AR, Cooper J, Varma D, Bennett V, Nevill R, Lee G, Bailey M, Fitzgerald M. Prospective randomised controlled trial of operative rib fixation in traumatic flail chest. *J Am Coll Surg.* 2013;216(5):924-932.
16. Nirula R, Diaz JJ, Trunkey DD, Mayberry JC. Rib fracture repair: indications, technical issues, and future directions. *World J Surg.* 2009;33(1):14-22.
17. Reber P, Ris HB, Stark IB, Nachbur B. Osteosynthesis of the injured chest wall. *Scand J Thorac Cardiovasc Surg.* 1993;27:137-142.
18. Said SM, Goussous N, Zielinski MD, Schiller HJ, Kim BD. Surgical stabilization of flail chest: the impact on postoperative pulmonary function. *European Journal of Trauma and Emergency Surgery.* 2014;40(4):501-505.

19. Slobogean GP, MacPherson CA, Sun T, Pelletier ME, Hameed SM. Surgical fixation vs nonoperative management of flail chest: a meta-analysis. *J Am Coll Surg*. 2013;216(2):302-311.

20. Solberg BD, Moon CN, Nissim AA, Wilson MT, Margulies DR. Treatment of chest wall implosion injuries without thoracotomy: technique and clinical outcomes. *J Trauma*. 2009;67(1):8-13.

21. Tanaka H, Yukioka T, Yamaguti Y, Shimizu S, Goto H, Matsuda H, Shimazaki S. Surgical stabilization of internal pneumatic stabilization? A prospective randomized study of management of severe flail chest patients. *J Trauma*. 2002;52:727-732.

22. Voggenreiter G, Neudeck F, Aufmkolk M, Obertacke U, Schmit-Neuerburg KP. Operative chest wall stabilization in flail chest — outcomes of patients with or without pulmonary contusion. *J Am Coll Surg*. 1998;187(2):130-138.

Комментарий

Статья посвящена крайне актуальной теме — лечению больных с тяжелой травмой грудной клетки. На протяжении всей истории торакальной хирургии, травматологии и реаниматологии менялись патогенетические взгляды на лечение данных пострадавших. Неоднократно пересматривали лечебную тактику, переходя от крайне хирургической агрессивной, сопровождающейся высокой летальностью, до полного отказа от операции, считая данную ситуацию реанимационной проблемой. С появлением новых материалов, технических возможностей стабилизации реберного каркаса грудной клетки сделало возможным вновь вернуться к возрастающей роли хирургии.

В статье отражен опыт применения только одной системы стабилизации ребер. Проведен сравнительный анализ результатов лечения пациентов с изолированными множественными переломами и больных с аналогичной травмой в рамках сочетанного повреждения. Авторы изначально отказались от анализа пациентов с повреждением центральной нервной системы, что бывает очень часто при травме груди. Это позволяет оценить эффективность хирургической стабилизации каркаса грудной клетки при дыхательных расстройствах, исключая центральный генез данных нарушений.

Полученный опыт позволяет рекомендовать активную хирургическую тактику у пострадавших с множественными переломами ребер, в том числе находящихся на проблемной ИВЛ. Хотелось бы получить сравнительные результаты применения и других стабилизирующий конструкций. Однако это тяжело сделать в рамках одного медицинского учреждения, даже довольно крупного. Целесообразно проведение уникального многоцентрового исследования с привлечением крупных медицинских учреждений Москвы и Санкт-Петербурга, оказывающих экстренную помощь населению. Это позволит решить и другую сложную экономическую проблему, поскольку данные импортные стабилизирующие конструкции достаточно дорогие. Кроме этого, подобное исследование позволит определить наиболее оптимальную из них и рекомендовать отечественной медицинской промышленности создание их аналогов.

Проф. ***В.Д. Паршин***