doi: 10.17116/hirurgia2016345-50

Проктэктомия при низком раке прямой кишки с восстановлением сфинктера, леватора и резервуара в промежностном отделе низведенной кишки

Д.м.н. С.Р. БАШИРОВ, проф. В.И. ТИХОНОВ, М.Н. ТРИФОНОВ

Кафедра общей хирургии ГБОУ ВПО «Сибирский государственный медицинский университет» (ректор — акад. РАН В.В. Новицкий) Минздрава России, Томск

Proctectomy for low rectal cancer with restoration of sphincter, levator and reservoir in perineal part of intestine

S.R. BASHIROV, V.I. TIKHONOV, M.N. TRIFONOV

Chair of General Surgery of Siberian State Medical University (rector — academician of RAS, professor V.V. Novitsky), Russian Ministry of Health, Tomsk

Цель — разработать операцию в объеме проктэктомии с тотальной мезоректумэктомией, резекцией внутреннего сфинктера и глубоких порций наружного сфинктера с низведением и формированием гладкомышечной манжеты, а также леватора из серозно-мышечного лоскута и резервуара в промежностном отделе низведенной кишки. **Материал и методы.** Девяти больным в возрасте от 38 до 74 лет с аденокарциномой нижнеампулярного отдела прямой кишки [T2N0M0 (*n*=4), T2N1M0 (*n*=1), T3N0M1 (*n*=3), T4N2M1 (*n*=1)], расположенной в 8—25 мм от анального отверстия, выполнена проктэктомия с тотальной мезоректумэктомией, резекцией внутреннего сфинктера, глубоких порций наружного сфинктера и низведением. Симультанно 2 пациентам произведена атипичная резекция печени. В промежностном отделе низведенной кишки сформированы сфинктер из гладкомышечной манжеты, леватор из несвободного серозно-мышечного лоскута, фиксированный к передней стенке малого таза, и резервуар из поперечно ушитой подслизистой площадки, образованной после формирования леватора. Морфологические изменения сфинктера, леватора и резервуара изучены в эксперименте на собаках методом гистостереометрии. **Результаты.** У 5 пациентов (T2N0-1M0) отмечен безрецидивный период от 3 до 9 лет. Они удерживают твердый кал, хуже удерживают жидкий кал, иногда не удерживают кишечный газ, дифференцируют кал и газ, способны игнорировать позыв и задерживать дефекацию (уровень калового держания по шкале Wexner score 11±1 балл).

Ключевые слова: низкий рак прямой кишки, проктэктомия, формирование сфинктера, леватора, резервуара.

Aim. To develop surgery of proctectomy with total mesorectectomy, internal and deep external sphincter resection with bringing down of intestine and formation of sphincter, levator and reservoir in its perineal part. **Material and methods.** Nine patients aged 38—74 years with low-ampullar rectal adenocarcinoma placed in 8—25 mm from anus underwent proctectomy with total mesorectectomy, internal and deep external sphincter resection and bringing down. There were 4, 1, 3 and 1 patients with T2N0M0, T2N1M0, T3N0M1 and T4N2M1 stages respectively. Simultaneous atypical liver resection was performed in 2 cases. In perineal part of intestine sphincter, levator and reservoir were created using smooth muscle cuff, fixed sero-muscular flap and transversely sutured submucosa respectively. Morphological features of sphincter, levator and reservoir were experimentally studied using histostereometry in dogs. **Results.** Recurrence-free follow-up from 3 to 9 years was observed in 5 patients (T2N0—1M0). Faecal continence according to Wexner score scale was 11±1.

Keywords: low rectal cancer, proctectomy, formation of sphincter, levator and reservoir.

Введение

Стратегией лечения низкого рака прямой кишки на современном этапе остается выздоровление больных с восстановлением функции естественной и управляемой дефекации. Если выздоровление больных осуществимо только при наличии определенных условий, таких как стадия заболевания, степень инвазии, дифференцировка опухоли, то восстановление управляемой дефекации напрямую зависит от мастерства хирурга. Современные исследования особенностей роста злокачественных новообразований прямой кишки показали, что даже при наданальной локализации опухоли у определенной группы больных возможно сохранить элементы сфинктера и произвести низведение [3—5]. Вместе с тем надо признать, что выполнение только низведения ободочной кишки в промежность, лишенную

© Коллектив авторов, 2016

С.Р. Баширов — д-р мед. наук, проф. кафедры общей хирургии СГМУ. 634050 Томск, Московский тракт, 2; *e-mail: barstom@rambler.ru

ампулы и полноценного сфинктерного аппарата, дискредитирует достоинства органосохраняющего подхода. В таком случае соустье низведенной кишки с промежностью превращается в банальную колостому со свойственным ей непроизвольным выделением кала и газа.

На сегодняшний день наименее качественные функциональные результаты отмечены в группе больных после сверхнизкой резекции с низведением. По некоторым данным, эти результаты практически сопоставимы с качеством жизни больных с колостомой [1], причем известные методы формирования толстокишечного резервуара и сфинктера не гарантируют должного качества жизни вследствие развития анальной инконтиненции, многомоментного, длительного и неполного опорожнения, императивных позывов и пр. [1, 4]. В числе неудовлетворительных результатов формирования резервуара у $^1/_4$ больных отмечен стойкий запор, требующий применения слабительных препаратов, очистительных клизм и даже катетеризации для его опорожнения. Степень неполного опорожнения резервуара прямо пропорциональна его величине. Эвакуаторную функцию ухудшали расширение и опущение резервуара с уменьшением угла между его осью и тазовым дном [7, 8]. В связи с этим расходятся мнения в отношении как формы резервуара, так и техники его создания и топографии. Что касается профилактики инконтиненции после сверхнизкой резекции, то исследования последних лет показали, что использование поперечнополосатых мышц для создания искусственного сфинктера уступает в эффективности неосфинктеру из собственной мышечной оболочки кишки [3, 4, 6].

С целью восстановления естественной и управляемой дефекации после радикальных вмешательств по поводу рака нижнеампулярного отдела прямой кишки с переходом на анальный канал нами разработана операция в объеме проктэктомии с тотальной мезоректумэктомией, резекцией внутреннего сфинктера и глубоких порций наружного сфинктера с низведением и формированием гладкомышечной манжеты, а также леватора из серозно-мышечного лоскута и резервуара в промежностном отделе низведенной кишки [2].

Материал и методы

Техника операции **(рис. 1 на цв. вклейке)**. Тотальную мезоректумэктомию до уровня леваторов с лимфаденэктомией выполняли абдоминальным доступом. Со стороны промежности на уровне анокутанной линии накладывали нити-держалки. Сразу за ними просвет анального канала герметизировали кисетным швом. Между держалками и кисетным швом анальный канал пересекали и проникали в межсфинктерное пространство, через которое выполняли мобилизацию внутреннего сфинктера и глубокой порции наружного сфинктера в одном фасциально-футлярном блоке с опухолью и прямой кишкой. На конце низводимой кишки формировали гладкомышечный сфинктер путем циркулярного отсепаровывания серозно-мышечной оболочки высотой 12—15 мм от подслизистой основы и фиксации ее в форме манжеты. На 12—20 мм проксимальнее гладкомышечного сфинктера рассекали серозно-мышечную оболочку в поперечном направлении на ширину противобрыжеечного участка кишки (15—18 мм). От линии поперечного разреза по краям крепления брыжейки и подвесков выполняли два параллельных рассечения серозно-мышечной оболочки длиной 65—70 мм. Намеченный таким образом прямоугольник из серозно-мышечного слоя отсепаровывали от подслизистой оболочки, сохраняя его связь со стенкой кишки на проксимальном конце. Подслизистую площадку растягивали с помощью нитей-держалок в поперечном направлении и ушивали узловыми швами до сопоставления с серозно-мышечным слоем. После санации и дренирования малого таза производили низведение кишки в промежность и фиксировали ее узловыми швами за гладкомышечную манжету к кольцу подкожной порции наружного сфинктера. Избыток подслизистой оболочки на конце низведенной кишки использовали для создания анального валика, сшивая ее с перианальной кожей. В завершении абдоминального доступа для вертикальной фиксации промежностного отдела низведенной кишки накладывали 2—4 узловых шва между краем лоскута и передней полуокружностью тазовой брюшины.

Экспериментальные исследования с соблюдением правил проведения работ с животными выполнены на 10 собаках для гистологической оценки морфогенеза сфинктера, леватора и резервуара. Гистологические срезы окрашивали гематоксилином и эозином, а также пикрофуксином по Ван-Гизону. Световую микроскопию проводили на микроскопе CARL ZEISS JENA с мультивидеокамерой DIGITAL MICRO и программой оцифровки AverMEDIA EZCapture. Морфометрические исследования оцифрованных гистологических препаратов выполняли в редакторе Adobe Photoshop CS с использованием окулярной морфометрической сетки Салтыкова с 60 тестовыми точками нулевой толщины.

По поводу умеренно или высокодифференцированной аденокарциномы нижнеампулярного отдела прямой кишки, расположенной в пределах 8—25 мм от анального отверстия, оперированы по разработанной методике 9 больных в возрасте от 38 до 74 лет. В 4 наблюдениях опухоль занимала не более $^1/_3$—$^1/_2$ окружности кишки и прорастала мышечный слой кишки (T2N0M0). У одного пациента с аналогичной опухолью обнаружен лимфогенный метастаз (T2N1M0). У 4 больных диагностирована IV стадия

заболевания — T3N0M1 (n=3), T4N2M1 (n=1), 2 из них симультанно выполнена атипичная резекция печени по поводу одиночного метастаза. Изучение функции сфинктера проводили на аппарате POLIGRAF ID с использованием баллонного водноперфузионного 8-канального катетера 9012P2311 Y1731 для аноректальной манометрии и водноперфузионного 8-канального катетера 9012P2391 Y1631 для профилометрии. Полученные данные обрабатывали с помощью программы POLIGRAM NET. Уровень калового держания определяли по шкале Wexner score.

Результаты исследования

Морфологические изменения гладкомышечного сфинктера, леватора и резервуара после проктэктомии сравнивали с параметрами аналогичных анатомических образований у здоровых собак, использованных в качестве контроля **(табл. 1)**. К 10-м суткам эксперимента отмечено превышение удельного объема фракции эпителиальной пластинки в среднем на 64%, к 30-м суткам — на 66% и к 6-му месяцу — на 72% по отношению к контролю. На 10-е сутки фракция гладкой мускулатуры искусственного сфинктера, образованная из дубликатуры мышечной оболочки, в 2 раза превосходила аналогичный объем внутреннего сфинктера в контрольной серии **(рис. 2 на цв. вклейке)**. В процессе наблюдения отмечено уменьшение объема гладкой мускулатуры в искусственном сфинктере в среднем на 19% к 30-м суткам и на 47% к 180-м суткам эксперимента. К 6-му месяцу эксперимента было зарегистрировано снижение на 20% фракции функционирующих кровеносных сосудов с просветом по сравнению с этим показателем к 10-м суткам. Это послужило причиной обнаруженных нами атрофических изменений мышечной пластинки из-за недостаточного кровоснабжения промежностного отдела низведенной кишки. Одновременно происходил неоангиогенез, что подтверждалось увеличением фракции сосудов с просветом к 6-му месяцу по сравнению с показателем к 30-м суткам на 55%. Иными словами, к 30-м суткам в мышечной манжете развивается ишемическая атрофия гладкой мускулатуры, которая на фоне неоангиогенеза постепенно стихает. К концу эксперимента остается половина объемной массы гладкой мускулатуры (25,38±0,28%), аналогичной ее количеству во внутреннем сфинктере (22,73±0,41%) у животных контрольной серии. Параллельно ишемической атрофии мышечной ткани отмечено прогрессирующее увеличение коллагеновой фракции — с 35,83±0,46 до 54,29±0,32%. В искусственном сфинктере к 30-м суткам эксперимента наблюдается интерстициальный отек, который постепенно исчезает к 6-му месяцу наблюдений. На это указывает увеличение фракции свободного интерстициального пространства на 55% и уменьшение ее на 32% к 6-му месяцу по сравнению с показателями к 30-м суткам эксперимента **(см. табл. 1)**. Аналогичные по сути процессы морфогенеза были зафиксированы в основании и средней трети гладкомышечного лоскута-леватора. На фоне стихания послеоперационного отека, облитерации половины сосудов и увеличения коллагеновых волокон отмечено уменьшение объема гладкой мускулатуры на 28% к концу эксперимента **(табл. 2)**. При этом зона фиксации лоскута-леватора к тазовой брюшине трансформируется в соединительную ткань.

Таблица 1. **Динамика процентного отношения клеточных структур в области гладкомышечной манжеты (при окраске гематоксилином и эозином)**

Параметр	Контроль	Низведение		
		10-е сутки	30-е сутки	6-й месяц
Эпителиальная пластинка	2,07±0,14	5,87±0,23	6,20±0,23	7,51±0,17
Коллагеновые волокна	67,30±0,46 70,57±0,58*	35,83±0,46 26,40±0,56*	37,55±0,47 50,95±0,64*	54,29±0,32 47,85±0,64
Гладкая мускулатура	22,73±0,41	48,66±0,48	38,98±0,48	25,38±0,28
Свободный интерстиций	5,41±0,22	7,28±0,25	16,32±0,36	11,02±0,20
Сосуды с просветом	2,11±0,14	1,00±0,097	0,34±0,057	0,76±0,056
Сосуды облитерированные	0,34±0,05	0,13±0,035	0,09±0,029	0,55±0,069
Лимфатический фолликул	0,04±0,019	1,33±0,11	0,53±0,071	0,46±0,044

Примечание. * — значения, полученные с препаратов, окрашенных пикрофуксином по Ван-Гизону.

Таблица 2. **Динамика процентного отношения клеточных структур лоскута-леватора (при окраске пикрофуксином по Ван-Гизону)**

Параметр	Контроль	Лоскут-леватор		
		10-е сутки	30-е сутки	6-й месяц
Коллагеновые волокна	4,21±0,3	16,93±0,4	22,51±0,6	30,25±0,7
Гладкая мускулатура	93,67±0,4	79,42±0,5	63,32±0,8	66,95±0,7
Сосуды с просветом	1,09±0,17	0,62±0,1	0,45±0,1	0,34±0,09
Свободный интерстиций	1,01±0,16	3,03±0,2	13,72±0,2	2,47±0,2

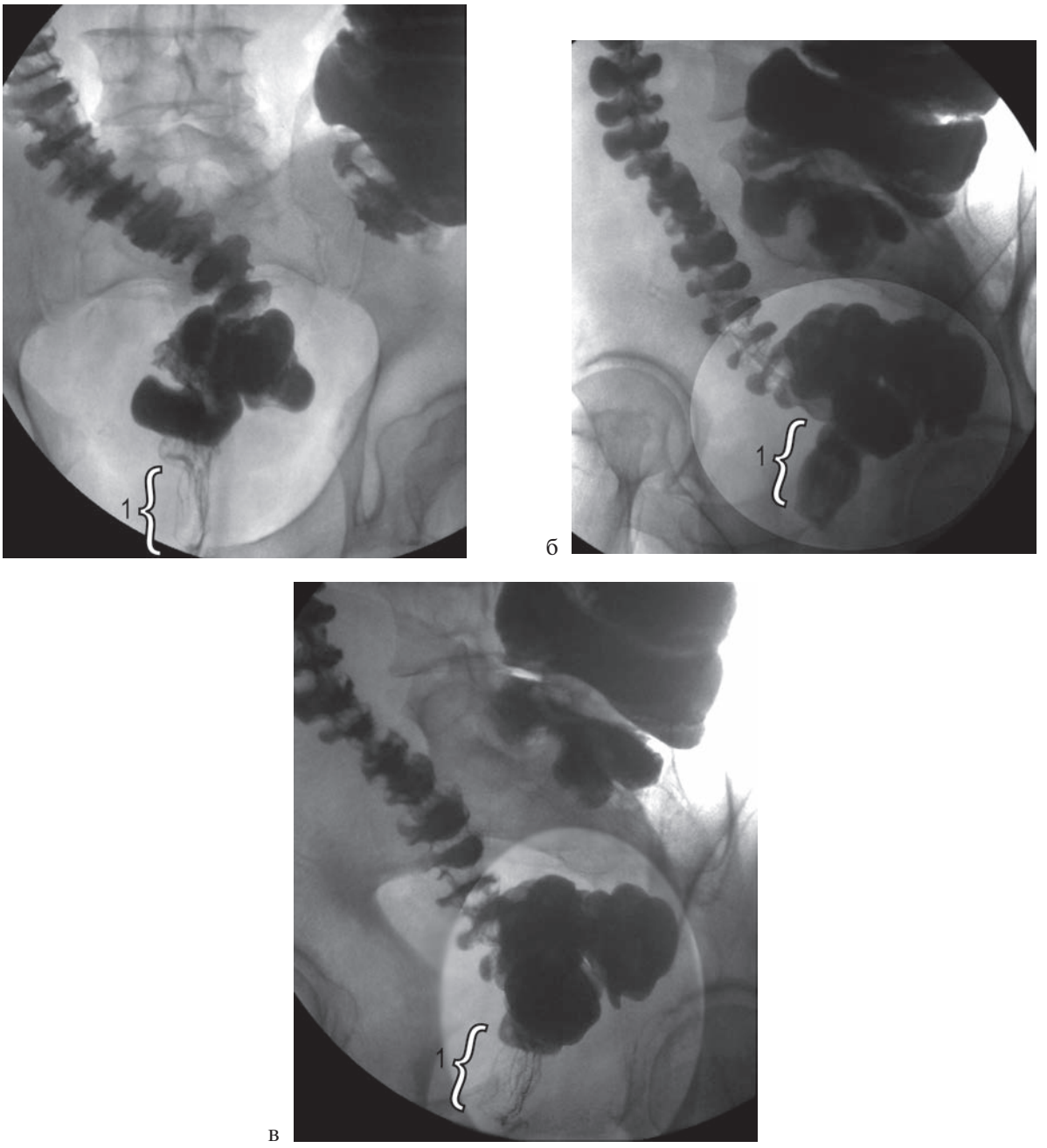

Рис. 3. **Резервуарограммы (7 лет после операции).**

а — резервуар в прямой проекции с зоной высокого давления, образованной тонусом сфинктерного аппарата (1); б, в — резервуар в боковой проекции; область сфинктера (1) в момент его расслабления (б) и сокращения (в).

В группе оперированных больных с наданальной локализацией рака прямой кишки летальных исходов в послеоперационном периоде не было. Всем пациентам после операции проводили адъювантную химиотерапию. У 5 пациентов (T2N0M0 у 4 и T2N1M0 у 1) прослежен безрецидивный период от 3 до 9 лет. В группе больных с одиночными и множественными метастазами печени (T3N0M1 у 3 и T4N2M1 у 1), в том числе после симультанной резекции печени, продолжительность жизни составила от 9 мес до 2,5 года.

Наиболее сложными для пациентов в плане адаптации были первые 1,5—2 мес после операции, когда консистенция кала чаще была жидкой или кашицеобразной. В этот период пациенты сталкивались с эпизодами непроизвольной, многомоментной и длительной дефекации, недержанием, императивными позывами и невозможностью отсрочить

акт опорожнения. Уровень калового держания в ближайшие сроки после проктэктомии по шкале Wexner score составил 16±1 балл, поэтому пациенты чаще находились дома, носили памперсы, подбирали диету, пытаясь отрегулировать стул. К 3-му месяцу у большинства больных консистенция испражнений становилась оформленной. С этого времени пациенты посещали общественные места, некоторые вернулись к трудовой деятельности. Через 6—8 мес отмечено восстановление должной массы тела, осознанной произвольной дефекации с предшествующим позывом, возможности удержания твердого кала. По истечении первого года и в дальнейшем периоде наблюдений функциональные результаты операции были практически одинаковыми вплоть до максимально оцененного нами срока 9 лет. В целом их можно было охарактеризовать как удовлетворительные. Многие пациенты вернулись к прежнему образу жизни: посещают общественные места, театры, вернулись к профессиональной деятельности, в том числе некоторые занимаются физическим трудом и спортом, поддерживают себя в хорошей физической форме. Один пациент уже через 3 мес после проктэктомии начал ходить в общественную баню и продолжает посещать ее регулярно на протяжении 7 лет (не используя защитных прокладок). Как отмечают большинство больных, они удерживают твердый кал, хуже удерживают жидкий кал, иногда не удерживают кишечный газ, процесс дефекации для них является осознанным актом. Пациенты дифференцируют кал и газ, способны игнорировать позыв и задерживать дефекацию. Стул у большинства ежедневный, преимущественно в утренние часы, чаще многомоментный, от 2—3 до 4—5 раз с периодичностью 30—40 мин. Как правило, пациенты использовали гигиенические прокладки, которые чаще всего оставались чистыми, хотя и были случаи подтекания при изменении консистенции испражнений. Уровень калового держания в отдаленные сроки после проктэктомии по шкале Wexner score составил 11±1 балл.

При аноректальной манометрии через 1,5—2 мес после проктэктомии среднее давление покоя в зоне мышечной манжеты и наружного сфинктера было существенно снижено (12,7—14,8 мм рт.ст.), как среднее давление сжатия (22,6±7,8 мм рт.ст.) и его максимальное значение (57,5±8,7 мм рт.ст.). К 6-му месяцу на фоне объективной положительной динамики восстановления функции сфинктера было отмечено двукратное увеличение этих показателей, хотя среднее давление покоя оставалось ниже нормы (28,8±4,2 мм рт.ст.), равно как и среднее давление сжатия (48,6±12 мм рт.ст.) и его максимальное значение (121,5±17 мм рт.ст.). Через 3—5 лет после операции давление покоя в зоне анастомоза находилось в пределах нормы — 51,3 мм рт.ст., при попытке удержать позыв отмечался адекватный прирост давления сжатия (до 120,5 мм рт.ст.). При этом чувствительность слизистой оболочки резервуара и болевой порог были повышены. Как правило, первые ощущения у больных возникали на введение 20 мл воздуха, постоянные ощущения — на введение 50 мл воздуха, максимально переносимый объем превышал 210 мл, ректоанальный ингибиторный рефлекс чаще был отрицательным. Длину зоны высокого давления в промежностном отделе низведенной кишки определяли с помощью метода протягивания водноперфузионного 8-канального катетера для профилометрии. Она отличалась более высокими значениями средних и максимальных показателей давления покоя и сжатия. Через 1 год, как и через 3—5 лет после проктэктомии, длина зоны высокого давления в покое находилась в пределах 1,6—2,2 см, увеличиваясь до 3,2—3,5 см при попытке удержания.

С помощью резервуарографии отмечена положительная роль лоскута-леватора в удержании резервуара в вертикальном положении, при этом отсутствовала возможность сближения оси резервуара с плоскостью тазового дна и поддерживалось нормальное значение аноректального угла. Указанные факты, а также отсутствие расширения резервуара в отдаленном периоде, способствовали профилактике его неполного опорожнения и сохранению нормальной эвакуаторной функции промежностного отдела низведенной кишки.

В ходе дефекографии было установлено, что в состоянии покоя контрастное вещество располагалось над уровнем заднего прохода за счет непроизвольного сокращения искусственного сфинктера и тонуса лонно-прямокишечной мышцы, образующей аноректальный угол 112±17°. Формирование позыва на дефекацию происходило при тугом наполнении резервуара и короткого участка кишки над сфинктером, образующих воронкообразную тень. В сагиттальной проекции при натуживании анальный канал открывался, исчезал рельеф лонно-прямокишечной мышцы и увеличивался аноректальный угол на 22±3,7°. По мере опущения тазового дна отмечались смещение воронкообразной тени к наружному анальному отверстию и дефекация контрастной массой. При этом изгнание контрастного вещества из искусственной ампулы происходило преимущественно за счет насосной функции леваторов и в меньшей степени за счет сокращений резервуара. Одновременно с актом опорожнения нижняя треть резервуара и его отводящая петля снова заполнялись барием. После каждого акта опорожнения процесс шел в обратном порядке: анальный канал смыкался, тазовое дно возвращалось на прежний уровень, аноректальный угол — к исходной величине **(рис. 3)**.

Таким образом, в отдаленном периоде после проктэктомии с восстановлением сфинктера, леватора и резервуара больные способны удерживать

твердый кал, но хуже удерживают жидкий кал, иногда не удерживают газ, могут дифференцировать кал и газ, а также игнорировать позыв и задерживать дефекацию (уровень калового держания по шкале Wexner score 11±1 балл).

Искусственный сфинктер при неизбежных процессах атрофии гладкой мускулатуры из-за натяжения, дефицита кровообращения и деформирующего фиброза в полости таза позволяет сохранить половину объема гладкой мускулатуры, аналогичного тазовому в естественном внутреннем сфинктере, и обеспечить восстановление элементов непроизвольного держания.

Гладкомышечный лоскут-леватор обеспечивает фиксацию резервуара в вертикальном положении для поддержания нормальной величины аноректального угла, угла между осью резервуара и тазовым дном, профилактику неполного опорожнения и сохранение нормальной эвакуаторной функции низведенной кишки.

ЛИТЕРАТУРА

1. Андреев А.В. *Сравнительная оценка качества жизни пациентов, перенесших колостомирующие и сфинктерсохраняющие операции на прямой кишке:* Дис. ... канд. мед. наук. Новосибирск. 2010.
2. Баширов С.Р., Баширов Р.С., Трифонов М.Н. и др. Патент на изобретение №2383306, МПК A61B17/00. Способ формирования леватора на низведенной кишке при резекции прямой кишки с удалением различных порций наружного сфинктера. №2009113075; заявл. 07.04.2009; опубл. 10.03.2010; Бюл №7.
3. Воробьев Г.И., Шелыгин Ю.А., Пикунов Д.Ю. и др. Отдаленные функциональные результаты проктэктомии с сохранением элементов наружного сфинктера. *Хирургия.* 2009;10:4-9.
4. Жерлов Г.К., Баширов С.Р. *Резервуарные и сфинктеромоделирующие технологии в хирургии рака прямой кишки.* Новосибирск: Наука РАН; 2008;184.
5. Пророков В.В., Власов О.А. Стратегия лечения колоректального рака. *Хирургия.* 2013;6:92-95.
6. Царьков П.В. и др. Способ формирования гладкомышечного неосфинктера после резекции или удаления замыкательного аппарата прямой кишки. *Онкохирургия.* 2008;1:30.
7. Hida J, Yasutomi M, Maruyama T et al. Enlargement of colonic pouch after proctectomy and coloanal anastomosis: potential cause for evacuation difficulty. *Diseases of the Colon & Rectum.* 1999;42:1181-1188.
8. Hida J, Yasutomi M, Maruyama T et al. Horizontal inclination of the longitudinal axis of the colonic J-pouch: defining causes of evacuation difficulty. *Diseases of the Colon & Rectum.* 1999;42:1560-1568.