doi: 10.17116/hirurgia2016318-25

Методы внутреннего дренирования псевдокист поджелудочной железы

Ю.Г. СТАРКОВ, Е.Н. СОЛОДИНИНА, Р.Д. ЗАМОЛОДЧИКОВ*

ФГБУ «Институт хирургии им. А.В. Вишневского» (дир. — акад. РАН, проф. В.А. Кубышкин) Минздрава РФ, Москва

Methods of internal drainage of pancreatic pseudocysts

YU.G. STARKOV, E.N. SOLODININA, R.D. ZAMOLODCHIKOV

A.V. Vishnevsky Institute of Surgery (director — academician of RAS, prof. V.A. Kubyshkin), Ministry of Health of the Russian Federation, Moscow

Введение. Внутреннее дренирование псевдокист поджелудочной железы под контролем эндосонографии, согласно результатам недавних исследований, характеризуется высоким уровнем технического, клинического успеха и низким уровнем осложнений. Различия в оснащенности медицинских центров, предпочтениях специалистов и концепции внутреннего дренирования обусловливают существование значительного числа модификаций метода. В настоящей статье приводятся наш собственный опыт внутреннего дренирования и краткая характеристика основных вариантов методики, осуществляемых специалистами разных стран. **Материал и методы.** Внутреннее дренирование псевдокист поджелудочной железы выполнено 25 пациентам. Манипуляцию проводили под контролем эндосонографии. Установку пластиковых стентов выполняли в один этап без смены инструментов. Установку металлических стентов выполняли со сменой инструментов в ходе манипуляции. **Результаты.** Манипуляция была технически успешной у 24 пациентов, у 1 пациентки в ходе цистотомии возникло кровотечение, вследствие чего манипуляция была прекращена и произведено открытое оперативное вмешательство. 11 пациентам при дренировании установлены пластиковые стенты, 12 — металлические стенты. В одном наблюдении по причине наличия двух псевдокист установлено 2 стента обоих типов. Клинический успех достигнут у 91% пациентов. **Выводы.** Существующие варианты метода в целом позволяют решить задачи обеспечения доступа, формирования соустья и выбора типа стента. Тем не менее каждая модификация направлена на решение отдельной задачи, а универсальная методика не принята. Для определения оптимальной методики внутреннего дренирования необходимы дальнейшие крупные сравнительные исследования.

Ключевые слова: поджелудочная железа, псевдокисты, внутреннее дренирование

Aim. To present own experience of internal drainage and characteristics of its different variants which are applied in various countries. **Material and methods.** Endosonography-assisted internal drainage of pancreatic pseudocysts was performed in 25 patients. Plastic stents were implanted in one stage without change of instruments while metal stents — with change of instruments during manipulation. **Results.** Intervention was successful in 24 patients. In 1 case bleeding developed during cystostomy that required open surgery. Plastic and metal stents were used in 11 and 12 patients respectively. 1 patient had two pancreatic pseudocysts. Therefore 2 stents of both types were used in this case. Clinical success was achieved in 91% of cases. **Conclusion.** Different variants of method resolve problem of surgical approach, stomy and choice of stent. However every technique is targeted to resolve separate problem while single method is not accepted. Further large comparative studies are necessary to define optimal technique of internal drainage.

Keywords: pancreatic, pseudocysts, internal drainage.

Введение

В настоящее время внутреннее дренирование рассматривается в качестве метода выбора, направленного на устранение псевдокист поджелудочной железы в рамках комплексного лечения больных хроническим панкреатитом [14, 24]. Дренирование показано в случае появления симптомов, вызванных псевдокистой. К ним относят болевой синдром, нарушение эвакуации из желудка или двенадцатиперстной кишки, механическую желтуху, нагноение псевдокисты. Увеличение размера псевдокисты также является показанием к дренированию [6, 13, 36]. При условии связи ее полости с панкреатическим протоком и диаметре псевдокисты менее 6 см рекомендуется первым этапом выполнять транспапиллярное дренирование главного панкреатического протока. В остальных случаях, а также при без-

© Коллектив авторов, 2016

Р.Д. Замолодчиков — аспирант хирургического эндоскопического отделения Института хирургии им. А.В. Вишневского 117997 Москва, Б. Серпуховская, 27; *e-mail: rzamolod@yandex.ru

успешности транспапиллярного дренирования показано трансмуральное дренирование кисты [32]. В последние годы манипуляцию выполняют под контролем эндосонографии. Этот способ визуализации позволяет выбрать оптимальную зону для пункции и формирования соустья независимо от того, деформирует или не деформирует псевдокиста стенку пищеварительного тракта. Кроме того, эндосонография позволяет определить взаиморасположение псевдокисты и близлежащих структур, визуализировать кровеносные сосуды в области пункции, что уменьшает риск перфорации или кровотечения [4—6, 10]. По результатам недавних крупных исследований, внутреннее дренирование под контролем эндосонографии характеризуется высоким уровнем технического и клинического успеха, низкой частотой осложнений и рецидивов [2, 17, 19, 25, 33]. В то же время методика сопряжена с решением таких задач, как обеспечение доступа, позиционирование аппарата и инструментов, выбор оптимального способа формирования соустья и типа устанавливаемых стентов. Различия в оснащенности медицинских центров, предпочтениях специалистов и концепции внутреннего дренирования обусловливают существование значительного количества модификаций метода. Каждая такая модификация направлена на преодоление конкретных проблем методики и, как правило, сопряжена с внедрением дополнительных этапов и инструментов. В настоящей статье приводятся наш собственный опыт внутреннего дренирования и краткая характеристика основных вариантов методики, осуществляемых специалистами разных стран в настоящее время.

Материал и методы

Несмотря на существующие различия в методиках, суть внутреннего дренирования сводится к следующему: обеспечение инструментального доступа, создание соустья с полостью псевдокисты, расширение размера соустья с помощью электрокоагуляции или дилататоров, установка стента, который удерживает просвет соустья и обеспечивает эвакуацию содержимого. После уменьшения размера или полного исчезновения кисты, подтвержденного данными лучевых методов диагностики, стент подлежит удалению.

В Институте хирургии им. А.В. Вишневского дренирование пластиковыми стентами выполняют с помощью набора «Игла Джованнини». Он состоит из 0,035-дюймового проводника с функциями электроножа, дилатационного катетера (5,5 Fr) и пластикового стента (8,5 или 10 Fr), смонтированного вместе с толкателем на дилатационном катетере по типу телескопических трубок. Все вмешательство проводят в один этап без смены инструментов. Вначале внедряют струну-проводник через стенку в полость псевдокисты, сочетая механическое проведение с электрокоагуляцией **(рис. 1, а)**. Конструкция набора предполагает дальнейшее извлечение внутренней жесткой части, в результате чего оставшаяся внешняя часть выступает в качестве дилатационного катетера и проводника для установки стента **(см. рис. 1, б)**. Однако мы оставляем проводник инструмента, так как он обеспечивает жесткое позиционирование системы при низведении стента **(см. рис. 1, в)**. Набор позволяет установить только один пластиковый стент. Длина устанавливаемых стентов составляет 30—40 мм, диаметр — 8,5—10 Fr. Мы используем наборы с встроенными прямыми пластиковыми стентами типа Amsterdam **(см. рис. 1, г)**, однако существуют наборы и со стентами типа double pig-tail.

Установку металлических стентов выполняют со сменой инструментов по ходу манипуляции. Для формирования соустья мы используем электрокоагуляционный цистотом диаметром 10 Fr со встроенным игольчатым ножом и кольцом. По этой методике начальное соустье формируют игольчатым ножом **(рис. 2, а)**, затем с помощью электрокоагуляционного кольца цистотома соустье расширяют **(см. рис. 2, б)**. Далее центральную часть цистотома извлекают, оставшуюся внешнюю оболочку используют как катетер, по которому после забора содержимого псевдокисты в ее просвет заводят проволочный проводник. Для дренировании мы используем билиарные металлические покрытые самораскрывающиеся стенты с воронокообразными торцевыми расширениями **(см. рис. 2, в, г)**. Длина стентов составляет 40—50 мм, диаметр — 8—10 мм. Мы не выполняем баллонную дилатацию соустья, так как, по нашему мнению, это повышает риск последующей миграции стента. Эта методика позволяет сформировать достаточно широкое соустье, обеспечивающее адекватный отток содержимого псевдокисты, поэтому дренированию металлическими стентами подлежат в том числе крупные кисты с неоднородным содержимым. При необходимости мы дополняем вмешательство наружным дренированием с помощью назокистозной трубки, проведенной через просвет металлического стента.

Результаты

В период с 2011 по 2014 г. внутреннее дренирование выполнено 25 пациентам. Всем пациентам дренирование проводили под контролем эндосонографии. Манипуляция была технически успешной у 24 пациентов, у 1 пациентки в ходе цистотомии возникло кровотечение, вследствие чего манипуляция была прекращена и выполнено открытое оперативное вмешательство. 11 пациентам при дренировании установлены пластиковые стенты, 12 пациентам — металлические стенты. В одном наблюдении

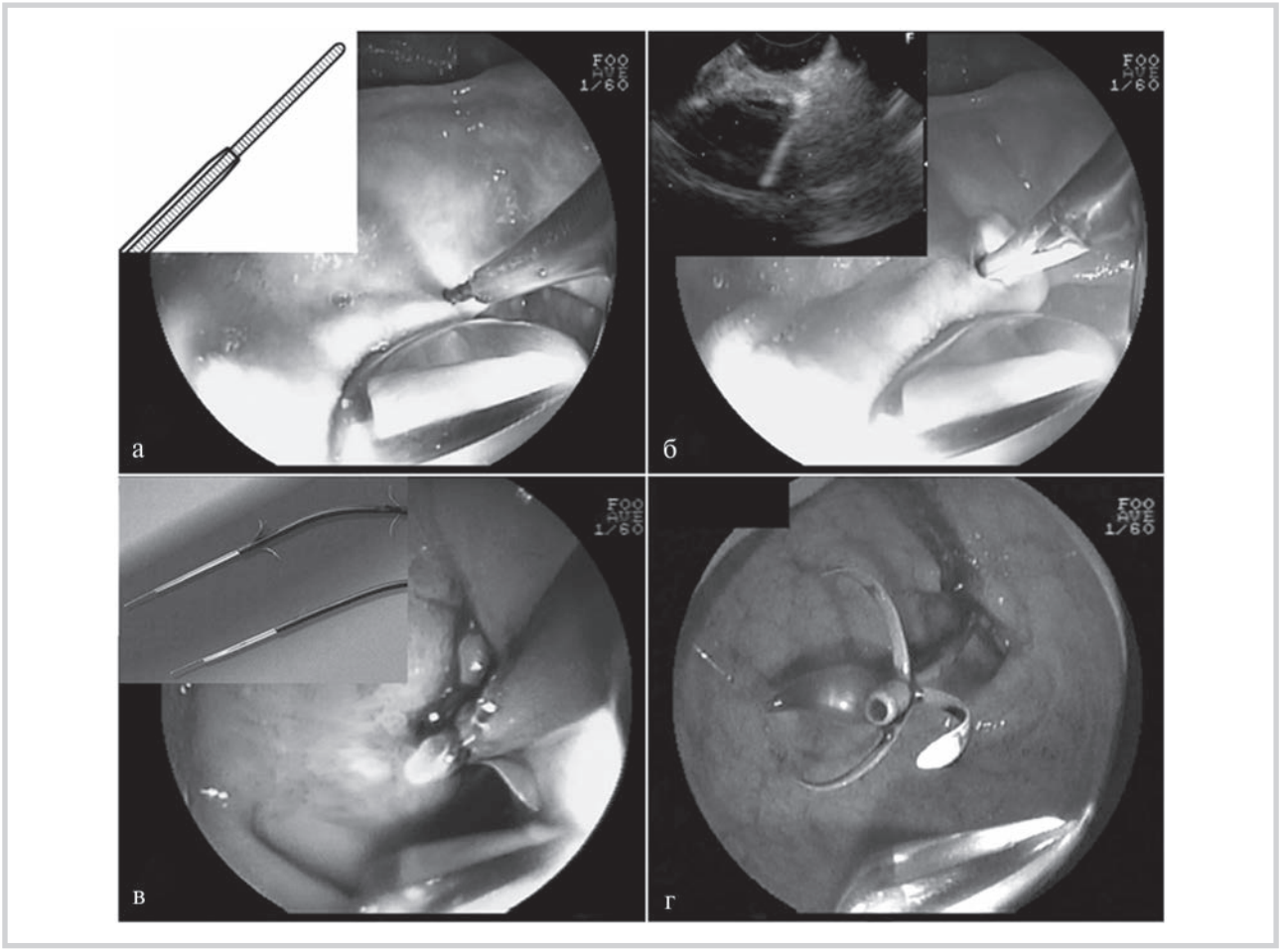

Рис. 1. **Этапы установки пластикового стента.**

по причине наличия двух псевдокист установлено два стента обоих типов. Клинический успех, определенный как полное исчезновение псевдокисты, достигнут у 91% пациентов. Эндоскопическое удаление стентов производили не ранее чем через 2 мес от момента дренирования. К этому сроку в ряде наблюдений сближение стенок кисты при уменьшении ее размера способствовало самостоятельной миграции стента.

Обсуждение

Стандартная методика установки пластиковых стентов

При стандартной методике, как правило, используют эхоэндоскоп, диаметр рабочего канала которого составляет 3,7 мм. Такой диаметр канала позволяет свободно проводить необходимые для выполнения манипуляции инструменты. Аппарат проводят в желудок или двенадцатиперстную кишку в зависимости от локализации псевдокисты в поджелудочной железе. Под эндосонографическим контролем иглой калибром 19 G (Gauge) пунктируют стенку псевдокисты, обеспечивая тем самым доступ в полость жидкостного скопления. Далее стилет извлекают и через оставшуюся внешнюю оболочку забирают жидкость для цитологического, биохимического и бактериологического исследований. Под одновременным эндосонографическим и рентгенологическим контролем в полость псевдокисты заводят 0,035-дюймовый проволочный проводник до образования в полости петли проводника. Затем иглу извлекают, оставляя проводник. Дальнейшие этапы операции выполняют по установленному проводнику. Сформированное соустье расширяют до необходимого диаметра с помощью баллонного дилататора или бужирующего катетера, применяемых для расширения желчных протоков. После расширения посредством доставочного устройства в полость псевдокисты устанавливают пластиковый стент типа double pig-tail. В случае необходимости установки двух и более стентов в полость кисты заводят дополнительные проволочные проводники [2]. Впервые методика дренирования псевдокист поджелудочной железы под эндосонографическим контролем описана P. Vilmann и соавт. [34] и M. Giovannini и соавт. [11].

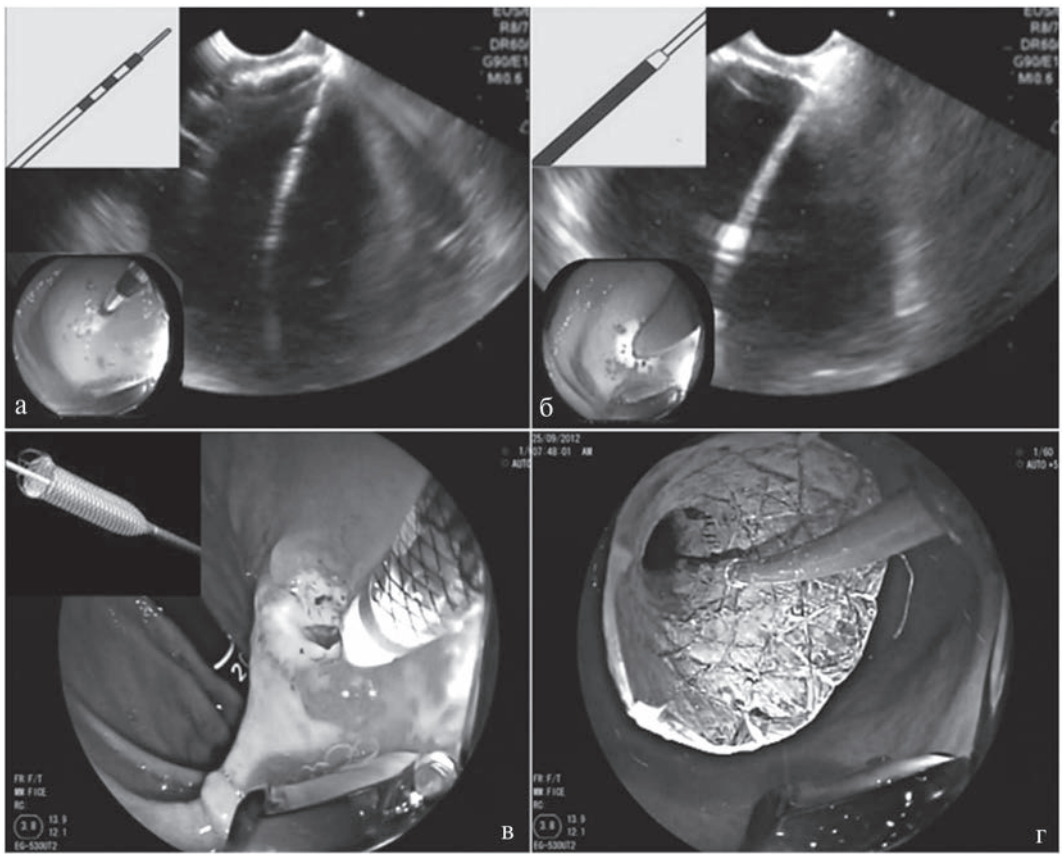

Рис. 2. **Этапы установки металлического стента.**

Модификации стандартной методики

Существуют модификации описанной выше методики. Различия обусловлены доступностью или недоступностью инструментария, предпочтениям специалистов. Модификации, как правило, касаются непосредственно формирования и расширения соустья между просветом желудка или двенадцатиперстной кишки и полостью псевдокисты. Так, например, описано предварительное расширение соустья перед баллонной дилатацией с помощью канюляционного РХПГ-катетера диаметром 4,5 Fr (French) [33]. В другом варианте предварительное расширение производится с помощью электрокоагуляционного игольчатого ножа диаметром 5—7 Fr [25]. G. Sisman и соавт. [31] после пункции и установки проволочного проводника с целью расширения соустья используют электрокоагуляционный цистотом диаметром 10 Fr и в дальнейшем не проводят баллонную дилатацию. Наконец, A. Seicean и соавт. [29], не выполняя пункции, непосредственно формируют соустье с помощью цистотома также без последующей баллонной дилатации. Вариации, кроме того, касаются одновременной установки нескольких проволочных проводников. С этой целью используют катетеры с широким просветом, например дилатационный катетер Soehendra диаметром 10 Fr [3], цистотом диаметром 10 Fr [1] или многопросветные катетеры, например трехпросветный ЭРХПГ-катетер типа Haber Ramp диаметром 8 Fr [8].

Установка пластикового стента с назокистозным дренажем

Из-за относительно малого диаметра пластиковые стенты довольно часто обтурируются неоднородным содержимым псевдокисты, поэтому многие авторы в дополнение к пластиковым стентам устанавливают назокистозный дренаж. T. Itoi и соавт. [16] описывают одномоментную установку пластикового стента с назокистозной дренажной трубкой типа pig-tail в сформированное соустье между желудком (двенадцатиперстной кишкой) и полостью кисты. Авторы начинают с пункции игольчатым ножом. После извлечения центральной части через внешнюю оболочку в полость кисты заводят проволочный проводник. Далее по проводнику низводят двухпросветный катетер или дилататор Soehendra диаметром 10 Fr. Затем через дополнительный просвет в первом случае или через основной просвет во

втором случае в полость кисты заводят второй проволочный проводник. По одному из проводников устанавливают пластиковый стент, по другому — назокистозный катетер. Таким образом, оба дренажа устанавливают через единое сформированное соустье, диаметр которого при необходимости можно увеличить с помощью баллонного дилататора. Эта методика впервые была предложена S. Seewald и соавт. в 2006 г. [28]. По мнению авторов, преимуществом назокистозного дренирования является возможность промывания через назокистозный катетер полости псевдокисты в случае ее инфицирования, при котором в ее полости скапливается вязкое гнойное содержимое или формируется детрит. В этом случае промывание предотвращает обтурацию стента, снижая тем самым риск обострения инфекционного процесса. Кроме того, назокистозный катетер позволяет при необходимости проводить повторные рентгеноскопическое и цитологическое исследования содержимого псевдокисты.

Методики установки металлических стентов

Общим недостатком пластиковых стентов является относительно малый диаметр их просвета [12, 30]. Причиной этого является тот факт, что изначально пластиковые стенты разрабатывались для внутрипросветного дренирования желчных протоков или протоков поджелудочной железы. Использование относительно широких пластиковых стентов диметром 10 Fr зачастую затруднительно вследствие несоответствия 3,7 мм диаметру рабочего канала терапевтического эндоскопа. В итоге для адекватной эвакуации содержимого псевдокисты устанавливают несколько пластиковых стентов, что требует или формирования дополнительного соустья, или установки дополнительных проволочных проводников. Манипуляция в результате становится сложнее технически и более длительной [24]. В отличие от пластиковых стентов покрытые самораскрывающиеся металлические стенты обладают довольно большим диаметром, благодаря чему для адекватного дренирования достаточно установки одного стента. По этой же причине металлические стенты по сравнению с пластиковыми теоретически обеспечивают более быструю эвакуацию содержимого псевдокисты и меньше подвержены окклюзии, что снижает риск поздних осложнений и повторных дренирующих вмешательств [9, 15, 35]. Этапы установки металлического стента по стандартной методике соответствуют таковым в случае установки пластикового стента. Вначале выполняют пункцию иглой калибром 19 G, затем по проволочному проводнику расширяют соустье и с помощью доставочного устройства устанавливают покрытый металлический стент с воронкообразными торцевыми расширениями [9]. Недостатком покрытых металлических стентов является повышенный риск миграции, обусловленный их покрытием и конфигурацией, изначально разработанной для дренирования желчных протоков. Существует модификация, позволяющая отчасти решить эту проблему. D. Penn и соавт. [24] описывают метод, суть которого заключается в дополнительной установке пластикового стента типа double pig-tail в просвет металлического стента по одному проволочному проводнику. Благодаря тому что дистальный завернутый конец пластикового стента выстоит в просвет псевдокисты, а проксимальный — в просвет желудочно-кишечного тракта, металлический стент фиксируется пластиковым и меньше подвержен миграции. Тем не менее в этом исследовании у 3 из 20 пациентов все же отмечалась миграция металлического стента, хотя пластиковый стент оставался в соустье.

Альтернативным решением проблемы миграции покрытых стентов является применение стентов специальной конфигурации типа dog-bone. T. Itoi и соавт. [15] первыми опубликовали результаты дренирования псевдокист с помощью таких стентов. Торцевые части этого стента образуют анкерные расширения, диаметр которых двукратно превышает диаметр средней части. В результате при раскрытии стента стенка псевдокисты и стенка полого органа сближаются анкерными расширениями, приходя в плотное соприкосновение, и стент фиксируется в соустье. В этом исследовании только у 1 из 20 пациентов отмечена самопроизвольная преждевременная миграция стента.

Дренирование без смены инструментов

Как правило, внутреннее дренирование псевдокист поджелудочной железы проводят инструментами, изначально предназначенными для других манипуляций. В большинстве случаев это инструменты для эндоскопических вмешательств на желчных протоках. Дренирование при этом характеризуется технической сложностью, необходимостью частой смены инструментов, что значительно увеличивает продолжительность манипуляции. Кроме того, это обстоятельство приводит к чрезвычайному разнообразию методик, что делает невозможным стандартизацию и создает ограничения для сравнительных научных исследований.

Подобные недостатки преодолеваются путем разработки специализированных комплексных систем, дающих возможность проведения манипуляции от начала до конца без смены инструмента. Так, для установки пластиковых стентов M. Giovannini и соавт. [11] разработали и впервые применили набор «Игла Джованнини». В публикациях, оценивающих эту методику, отмечаются высокий уровень технического успеха, простота выполнения и малая продолжительность манипуляции [18, 20]. В то же время относительно малый диаметр пластиковых стентов и, следовательно, их склонность к обтурации ограни-

чивают применение такой системы. Показанием к использованию набора является неосложненная киста с однородным содержимым. По нашему мнению, преимущества «Иглы Джованнини» в большей степени проявляются при дренировании некрупных кист головки поджелудочной железы. Применяемый в этом случае доступ из просвета двенадцатиперстной кишки характеризуется малым пространством для маневра аппарата и инструментов. Как показывает опыт, смена инструментов в таких условиях сопряжена с техническими трудностями, при этом установка металлического стента из такого доступа связана с высоким риском его дислокации.

K. Binmoeller и соавт. [7] опубликовали результаты пилотного исследования, оценивающего результаты дренирования пластиковыми стентами с использованием комплексной системы NAVIX. Эта система включает эндоскопический нитиноловый троакар с выбрасывающимся лезвием, обеспечивающий формирование пункционного отверстия диаметром 3,5 мм, якорный баллон, удерживающий систему при получении доступа в полость кисты, дилатационный баллон, способный расширить формируемое соустье до 10 мм и два порта для установки проволочных проводников. После формирования соустья систему извлекают, оставляя в соустье два проволочных проводника. Впервые подобное устройство описано S. Seewald и соавт. [28]. Оно состоит из электрокоагуляционной иглы калибром 22 G, расположенной во внутреннем катетере диаметром 5 Fr, который в свою очередь помещен во внешний катетер диаметром 8,5 Fr. После обеспечения доступа в полость кисты иглу и внутренний катетер извлекают, оставляя в сформированном соустье внешний катетер, через который заводят два проволочных проводника. D. Reddy и соавт. [26] описывают конструкцию, в которую входят игольчатый нож и баллонный дилататор, что позволяет последовательно без смены инструментов выполнять пункцию и расширение соустья. Следует заметить, что система NAVIX не является инструментом, позволяющим выполнить дренирование в один этап. Она предназначена для обеспечения доступа и установки двух проводников. Следующим этапом идет установка стентов. Так, в исследовании K. Binmoeller и соавт. [7] выполняется установка двух пластиковых стентов double pig-tail, F. Weilert и соавт. [35] описывают установку металлического стента с воронкообразными торцевыми расширениями, а в исследовании J. Gornals и соавт. [12] после обеспечения доступа системой NAVIX проводится установка металлического стента типа dog-bone.

В настоящее время комплексной системой для установки металлических стентов без смены инструментов можно считать набор Hot AXIOS. Он включает катетер с электрокоагуляционным наконечником и смонтированную на катетере доставочную систему со стентом типа dog bone. Этот инструмент разработан недавно, и пока среди публикаций не встречаются серии наблюдений, оценивающие методику. A. Sanchez-Yague [27] описал одного пациента после успешного использования такой системы. В отношении дренирования металлическими стентами мы исходим из того, что выполнение вмешательства с помощью комплексной системы, например такой как NAVIX или Hot AXIOS, более удобно, чем дренирование в несколько этапов со сменой инструментов, однако доступность подобных систем в медицинских учреждениях значительно ограничена. В то же время при осуществлении доступа из просвета желудка, как правило, оперативное пространство не ограничивает маневр аппарата и инструментов, поэтому существенных препятствий для применения стандартной методики нет.

Значение эндосонографии и рентгеноскопии

Внутреннее дренирование, как правило, выполняют под контролем одновременно эндосонографии и рентгеноскопии. Обоснованность эндосонографического контроля доказана рядом исследований [22, 23]. Этот метод визуализации позволяет определить взаиморасположение псевдокисты и близлежащих структур, оценить характер и расположение кровеносных сосудов по ходу трассы дренирования, что снижает риск перфорации и кровотечения [5, 10]. Согласно рекомендациям Европейского общества гастроинтестинальной эндоскопии (ESGE) от 2012 г., внутреннее дренирование псевдокист поджелудочной железы должно выполняться под контролем эндосонографии (степень рекомендации А). В то же время существует методика, подразумевающая установку стента без непосредственного эндосонографического контроля. B. Mangiavillano и соавт. [21] предлагают двухэтапное дренирование, на первом этапе которого диагностический эхоэндоскоп используется для разметки точки будущей пункции, а в дальнейшем манипуляция выполняется только с помощью дуоденоскопа.

Рентгеноскопия в свою очередь дает преимущество при позиционировании инструментов, обеспечивая оптимальный доступ в полость псевдокисты. Между тем не все специалисты используют этот вид визуализации. Причинами являются как личные предпочтения, так и отсутствие технического оснащения. С целью выяснения возможных технических неудач в случае проведения внутреннего дренирования без использования рентгеноскопии A. Seicean и соавт. [29] оценивают результаты внутреннего дренирования, проводившегося только под контролем эндосонографии. Авторы отмечают трудности в позиционировании дистального конца эндоскопа, проблемы с визуализацией цистотома при формировании соустья в случае значительной толщины

стенки псевдокисты, отсутствие контроля над выходом инструментов из рабочего канала эндоскопа. По данным этой публикации, технические трудности в большей степени относятся к дренированию кист диаметром менее 6 см. В этом случае цистотом обычно смещается вдоль стенки, что в условиях отсутствия рентгеноскопической визуализиации затрудняет формирование соустья. Все же, по мнению авторов, технический успех скорее зависит от выбора инструментов, а не наличия или отсутствия рентгеноскопического контроля.

Заключение

Внутреннее дренирование является эффективной, динамически развивающейся методикой. Компании-производители предлагают к использованию различные варианты инструментов, пластиковых и металлических стентов, что обусловливает существенное разнообразие модификаций. Существующие видоизменения метода в целом позволяют решить задачи обеспечения доступа, формирования соустья и выбора типа стента. Вместе с тем каждая версия направлена на решение отдельной задачи, а универсальная методика по-прежнему не принята. В настоящее время авторы исследований накапливают данные относительно преимущества той или иной разновидности. Мы надеемся, что результаты дальнейших крупных сравнительных исследований позволят очертить характеристики оптимальной методики внутреннего дренирования псевдокисты поджелудочной железы.

ЛИТЕРАТУРА

1. Ahlawat SK, Charabaty-Pishvaian A, Jackson PG, Haddad NG. Single-step EUS-guided pancreatic pseudocyst drainage using a large channel linear array echoendoscope and cystotome: results in 11 patients. *JOP.* 2006;7:6:616-624.
2. Ahn JY, Seo DW, Eum J, Song TJ, Moon SH, Park do H, Lee SS, Lee SK, Kim MH. Single-Step EUS-Guided Transmural Drainage of Pancreatic Pseudocysts: Analysis of Technical Feasibility, Efficacy, and Safety. *Gut Liver.* 2010;4:4:524-529.
3. Ang TL, Teo EK, Fock KM. EUS-guided drainage of infected pancreatic pseudocyst: use of a 10F Soehendra dilator to facilitate a double-wire technique for initial transgastric access (with videos). *Gastrointest Endosc.* 2008;68:1:192-194.
4. Antillon MR, Shah RJ, Stiegmann G, Chen YK. Single-step EUS-guided transmural drainage of simple and complicated pancreatic pseudocysts. *Gastrointest Endosc.* 2006;63:6:797-803.
5. Baron TH. Drainage of pancreatic fluid collections: is EUS really necessary? *Gastrointest Endosc.* 2007;66:6:1123-1125.
6. Baron TH, Harewood GC, Morgan DE, Yates MR. Outcome differences after endoscopic drainage of pancreatic necrosis, acute pancreatic pseudocysts, and chronic pancreatic pseudocysts. *Gastrointest Endosc.* 2002;56:1:7-17.
7. Binmoeller KF, Weilert F, Shah JN, Bhat YM, Kane S. Endosonography-guided transmural drainage of pancreatic pseudocysts using an exchange-free access device: initial clinical experience. *Surg Endosc.* 2013;27:5:1835-1839.
8. Evans JA, Conway JD, Mishra G. A novel method for performing multiple wire insertions during endoscopic cyst gastrostomy. *Gastrointest Endosc.* 2010;71:3:612-614.
9. Fabbri C, Luigiano C, Cennamo V, Polifemo AM, Barresi L, Jovine E, Traina M, D'Imperio N, Tarantino I. Endoscopic ultrasound-guided transmural drainage of infected pancreatic fluid collections with placement of covered self-expanding metal stents: a case series. *Endoscopy.* 2012;44:4:429-433.
10. Giovannini M. What is the best endoscopic treatment for pancreatic pseudocysts? *Gastrointest Endosc.* 2007;65:4:620-623.
11. Giovannini M, Bernardini D, Seitz JF. Cystogastrotomy entirely performed under endosonography guidance for pancreatic pseudocyst: results in six patients. *Gastrointest Endosc.* 1998;48:2:200-203.
12. Gornals JB, De la Serna-Higuera C, Sanchez-Yague A, Loras C, Sanchez-Cantos AM, Perez-Miranda M. Endosonography-guided drainage of pancreatic fluid collections with a novel lumen-apposing stent. *Surg Endosc.* 2013;27:4:1428-1434.
13. Gouyon B, Levy P, Ruszniewski P, Zins M, Hammel P, Vilgrain V, Sauvanet A, Belghiti J, Bernades P. Predictive factors in the outcome of pseudocysts complicating alcoholic chronic pancreatitis. *Gut.* 1997;41:6:821-825.
14. Habashi S, Draganov PV. Pancreatic pseudocyst. *World J Gastroenterol.* 2009;7:15:1:38-47.
15. Itoi T, Binmoeller KF, Shah J, Sofuni A, Itokawa F, Kurihara T, Tsuchiya T, Ishii K, Tsuji S, Ikeuchi N, Moriyasu F. Clinical evaluation of a novel lumen-apposing metal stent for endosonography-guided pancreatic pseudocyst and gallbladder drainage (with videos). *Gastrointest Endosc.* 2012;75:4:870-876.
16. Itoi T, Itokawa F, Tsuchiya T, Kawai T, Moriyasu F. EUS-guided pancreatic pseudocyst drainage: simultaneous placement of stents and nasocystic catheter using double-guidewire technique. *Dig Endosc.* 2009;219(suppl 1):53-56.
17. Kato S, Katanuma A, Maguchi H, Takahashi K, Osanai M, Yane K, Kim T, Kaneko M, Takaki R, Matsumoto K, Matsumori T, Gon K, Tomonari A. Efficacy, Safety, and Long-Term Follow-Up Results of EUS-Guided Transmural Drainage for Pancreatic Pseudocyst. *Diagn Ther Endosc.* 2013;924291.
18. Kruger M, Schneider AS, Manns MP, Meier PN. Endoscopic management of pancreatic pseudocysts or abscesses after an EUS-guided 1-step procedure for initial access. *Gastrointest Endosc.* 2006;63:3:409-416.
19. Kunzli HT, Timmer R, Schwartz MP, Witteman BJ, Weusten BL, van Oijen MG, Siersema PD, Vleggaar FP. Endoscopic ultrasonography-guided drainage is an effective and relatively safe treatment for peripancreatic fluid collections in a cohort of 108 symptomatic patients. *Eur J Gastroenterol Hepatol.* 2013;25:8:958-963.
20. Lopes CV, Pesenti C, Bories E, Caillol F, Giovannini M. Endoscopic-ultrasound-guided endoscopic transmural drainage of pancreatic pseudocysts and abscesses. *Scand J Gastroenterol.* 2007;42:4:524-529.
21. Mangiavillano B, Arcidiacono PG, Masci E, Mariani A, Petrone MC, Carrara S, Testoni S, Testoni PA. Single-step versus two-step endo-ultrasonography-guided drainage of pancreatic pseudocyst. *J Dig Dis.* 2012;13:1:47-53.
22. Panamonta N, Ngamruengphong S, Kijsirichareanchai K, Nugent K, Rakvit A. Endoscopic ultrasound-guided versus conventional transmural techniques have comparable treatment outcomes in draining pancreatic pseudocysts. *Eur J Gastroenterol Hepatol.* 2012;24:12:1355-1362.
23. Park DH, Lee SS, Moon SH, Choi SY, Jung SW, Seo DW, Lee SK, Kim MH. Endoscopic ultrasound-guided versus conventional transmural drainage for pancreatic pseudocysts: a prospective randomized trial. *Endoscopy.* 2009;41:10:842-848.

24. Penn DE, Draganov PV, Wagh MS, Forsmark CE, Gupte AR, Chauhan SS. Prospective evaluation of the use of fully covered self-expanding metal stents for EUS-guided transmural drainage of pancreatic pseudocysts. *Gastrointest Endosc.* 2012;76:3:679-684.

25. Puri R, Mishra SR, Thandassery RB, Sud R, Eloubeidi MA. Outcome and complications of endoscopic ultrasound guided pancreatic pseudocyst drainage using combined endoprosthesis and naso-cystic drain. *J Gastroenterol Hepatol.* 2012;27:4:722-727.

26. Reddy DN, Gupta R, Lakhtakia S, Jalal PK, Rao GV. Use of a novel transluminal balloon accessotome in transmural drainage of pancreatic pseudocyst (with video). *Gastrointest Endosc.* 2008;68:2:362-365.

27. Sanchez-Yague A. Pancreatic Necrosectomy Through a Novel Double-flange Lumen-apposing Covered Metal Stent. *Video Journal and Encyclopedia of GI Endoscopy.* 2014.

28. Seewald S, Thonke F, Ang TL, Omar S, Seitz U, Groth S, Zhong Y, Yekebas E, Izbicki J, Soehendra N. One-step, simultaneous double-wire technique facilitates pancreatic pseudocyst and abscess drainage (with videos). *Gastrointest Endosc.* 2006;64:5:805-808.

29. Seicean A, Stan-Iuga R, Badea R, Tantau M, Mocan T, Seicean R, Iancu C, Pascu O. The safety of endoscopic ultrasonography-guided drainage of pancreatic fluid collections without fluoroscopic control: a single tertiary center experience. *J Gastrointestin Liver Dis.* 2011;20:1:39-45.

30. Siddiqui AA, Dewitt JM, Strongin A, Singh H, Jordan S, Loren DE, Kowalski T, Eloubeidi MA. Outcomes of EUS-guided drainage of debris-containing pancreatic pseudocysts by using combined endoprosthesis and a nasocystic drain. *Gastrointest Endosc.* 2013;78:4:589-595.

31. Sisman G, Hatemi I, Erzin Y, Coskun M, Tuncer M, Senturk H. Endosonography-assisted transmural endoscopic drainage of pancreatic pseudocysts: a single center experience. *Turk J Gastroenterol.* 2012;23:6:741-746.

32. Varadarajulu S. Bang JY, Phadnis MA, Christein JD, Wilcox CM. Endoscopic transmural drainage of peripancreatic fluid collections: outcomes and predictors of treatment success in 211 consecutive patients. *J Gastrointest Surg.* 2011;15:11:2080-2088.

33. Varadarajulu S, Christein JD, Wilcox CM. Frequency of complications during EUS-guided drainage of pancreatic fluid collections in 148 consecutive patients. *J Gastroenterol Hepatol.* 2011;26:10:1504-1508.

34. Vilmann P, Hancke S, Pless T, Schell-Hincke JD, Henriksen FW. One-step endosonography-guided drainage of a pancreatic pseudocyst: a new technique of stent delivery through the echo endoscope. *Endoscopy.* 1998;30:8:730-733.

35. Weilert F, Binmoeller KF, Shah JN, Bhat YM, Kane S. Endoscopic ultrasound-guided drainage of pancreatic fluid collections with indeterminate adherence using temporary covered metal stents. *Endoscopy.* 2012;44:8:780-783.

36. Yeo CJ, Bastidas JA, Lynch-Nyhan A, Fishman EK, Zinner MJ, Cameron JL. The natural history of pancreatic pseudocysts documented by computed tomography. *Surg Gynecol Obstet.* 1990;170:5:411-417.