doi: 10.17116/hirurgia201639-17

Результаты модифицированной операции Appleby

В.И. ЕГОРОВ[1], Р.В. ПЕТРОВ[1], Н.С. СТАРОСТИНА[2], Ю.А. ЖУРИНА[1], М.В. ГРИГОРЬЕВСКИЙ[3]

[1]ГБУЗ «Городская клиническая больница №5» Департамента здравоохранения Москвы; [2]Московский клинический научный центр, Москва; [3]ГБОУ ВПО «Московский государственный медико-стоматологический университет им. А.И. Евдокимова» Минздрава РФ, Москва

Results of the modified Appleby procedure. Our own experience and literature review

V.I. EGOROV, R.V. PETROV, N.S. STAROSTINA, YU.A. ZHURINA, M.V. GRIGORIEVSKY

City Clinical Hospital №5, Moscow Department of Health; Moscow Clinical Research Center, Moscow; A.I. Evdokimov Moscow State University of Medicine and Dentistry, Ministry of Health of the Russian Federation, Moscow

Цель работы — оценка безопасности и эффективности модифицированной операции Appleby — дистальной резекции поджелудочной железы с иссечением чревного ствола (DP-CAR) при злокачественной опухоли поджелудочной железы. **Материал и методы.** Ретроспективно изучено 17 историй болезни пациентов, которым была выполнена DP-CAR (15 по поводу рака поджелудочной железы), а также проведен анализ 27 публикаций, содержащих сообщения о более чем двух случаях DP-CAR. **Результаты.** 14 (82%) больным выполнена резекция R0 и 3 (18%) — резекция R1. Послеоперационные осложнения развились у 11 (65%) пациентов, 9 из них были успешно излечены. Во всех наблюдениях достигнуто обезболивание после операции. Не отмечено ишемических осложнений. Все пациенты, кроме одного, получили химиотерапию. 2 (11%) пациента из 17 умерли в ближайшем послеоперационном периоде, причинами смерти послужили расслоение аорты на 10-е сутки и грибковый сепсис на 44-е сутки после операции. Медиана выживаемости составила 20 мес. В обзор литературы было включено 27 работ, описывающих 311 операций, сопровождавшихся в 43% наблюдений осложнениями и в 4% наблюдений 90-суточной послеоперационной летальностью. Медиана выживаемости колебалась от 9,3 до 26 мес. **Выводы.** DP-CAR является онкологически обоснованной, эффективной и безопасной операцией для тщательно отобранных групп больных с местно-распространенным раком поджелудочной железы.

Ключевые слова: дистальная резекция поджелудочной железы, резекция чревного ствола, операция Appleby, рак тела поджелудочной железы.

Aim. To evaluate safety and efficacy of distal pancreatectomy with en bloc celiac artery resection (DP-CAR) for pancreatic malignancy. **Material and methods.** Medical reports of 17 patients who underwent DP-CAR procedure (15 of them with pancreatic malignancy) were retrospectively analyzed. Also we studied 27 publications describing more than 2 cases of DP-CAR. **Results.** R0- and R1-resection was performed in 14 (82%) and 3 (18%) patients respectively. Postoperative complications ware observed in 11 (65%) cases. Nine of them were successfully treated. Full pain control was achieved in all patients. There were no any ischemic complications. 16 patients received chemotherapy. 2 (11%) patients died in early postoperative period due to aortic dissection in 10 days and fungal sepsis in 44 days after surgery. Median survival was 20 months. Literature review included 27 articles describing 311 operations. Herewith postoperative complications developed in 43% of cases and 90-day postoperative mortality was 4%. Median survival ranged from 9.3 to 26 months. **Conclusion.** DP-CAR is effective and safe procedure in certain patients with locally advanced pancreatic cancer.

Keywords: distal pancreatectomy, pancreatic body cancer, Appleby procedure, celiac artery resection.

Введение

Хирургическое удаление некоторых местно-распространенных опухолей брюшной полости и забрюшинного пространства нередко представляет единственный шанс радикального лечения больных. Радикальное хирургическое лечение при протоковой аденокарциноме поджелудочной железы (ПЖ) имеет первостепенную важность для пациентов, которым удается выполнить резекцию ПЖ в объеме R0, что значительно улучшает прогноз [17, 45]. Независимо от стадии протоковая аденокарцинома ПЖ остается самым летальным раком с 5-летней выживаемостью больных около 5% [19]. Тем не менее развитие хирургии, анестезиологии и реаниматологии делает возможной и резонной мультиорганную резекцию при этом заболевании, в том числе при вовлечении магистральных сосудов [39].

© Коллектив авторов, 2016

В.И. Егоров — д-р мед. наук, ГБУЗ Городская клиническая больница №5 ДЗ Москвы, заместитель главного врача по онкологии; e-mail: egorov12333@gmail.com

Обзор результатов ДРПЖ РЧС по поводу местно-распространенного рака тела ПЖ

Автор	Год	Страна	Всего больных	Число больных с осложнениями	Число умерших больных	Выживаемость, мес
T. Mayumi и соавт. [27]	1997	Япония	6	2 (33)	0	9,5
M. Konishi и соавт. [24]	2000	Япония	4	1 (25)	0	12
S. Miyakawa и соавт. [33]	2002	Япония	8	3 (37,5)	0	9,5
A. Sasson и соавт. [43]	2002	США	4	—	0	17,5
K. Yamaguchi и соавт. [60]	2003	Япония	3	1 (33)	0	9,5
S. Gagandeep и соавт. [15]	2006	США	3	1 (33)	0	14
K. Shimada и соавт. [46]	2006	Япония	12	—	0	17
S. Hishinuma и соавт. [18]	2007	Япония	7	2 (28,5)	0	19
Ю.И. Патютко и соавт. [1]	2009	Россия	5	—	0	—
C. Sperti и соавт. [50]	2010	Италия	5	4 (80)	0	10
T. Denecke и соавт. [7]	2011	Германия	6	3 (50)	0	12,7
Y. Takahashi и соавт. [52]	2011	Япония	16	9 (56)	1 (6)	9,7
I. Takasaka и соавт. [53]	2012	Япония	15	—	0	—
T. Tsuchikawa и соавт. [54, 56]	2015	Япония	50	20 (40)	2 (4)	24
J. Baumgartner и соавт. [5]	2012	США	11	5 (45)	2 (18)	26
Y. Yamamoto и соавт. [61]	2012	Япония	13	12 (92)	0	20,8
W. Jing и соавт. [20]	2013	Китай	24	13 (54)	0	9.3
K.Okada и соавт. [38]	2014	Япония	23	7 (43,5)	3 (13)	25
Y. Zhou и соавт. [63]	2014	Китай	12	9 (75)	0	10
K. Christians и соавт. [6]	2014	США	3	2 (66)	0	—
X. Wang и соавт. [57, 58]	2010	Китай	15	6 (40)	1 (7)	14
R. Amano и соавт. [3]	2015	Япония	4	3 (75)	0	—
A. Mittal и соавт. [34]	2015	Австралия	7	2 (29)	0	—
Y. Yashima и соавт. [62]	2015	Япония	7	2 (29)	0	—
T. Yamagami и соавт. [59]	2015	Япония	6	—	0	—
J. del Castillo и соавт. [8]	2015	Испания	3	1 (33)	0	—
Наши данные	2015	Россия	17	10 (65)	2 (12)	20
Итого	2015		311	123 (43)	11 (4)	

Примечание. — нет данных. В скобках — показатели в процентах.

Знание артериальной анатомии и возможностей коллатерального кровообращения [4, 28, 29] и предоперационное использование точных методов определения артериальной архитектуры [11] в определенных ситуациях позволяет хирургу избегать при этих операциях ненужной сосудистой реконструкции, чреватой аррозионным кровотечением, сопровождающимся высокой летальностью. Одно из таких вмешательств — дистальная резекция ПЖ с резекцией чревного ствола (ДРПЖ РЧС, DP-CAR) — все шире применяется при погранично-резектабельном раке тела-хвоста ПЖ, в основном при ее протоковой аденокарциноме. Сегодня эта операция остается редкой в связи с тем, что при раке желудка резекция чревного ствола не привела к улучшению выживаемости, а опухоли тела ПЖ, вовлекающие на момент диагностики чревный ствол, чаще всего уже дают отдаленные метастазы [27].

Цель этого ретроспективного исследования — оценка онкологической обоснованности, безопасности и эффективности ДРПЖ РЧС, а также оценка риска ишемических осложнений при этой операции.

Материал и методы

Изучены все работы на русском и английском языках в базе данных PubMed о ДРПЖ РЧС, начиная с первого сообщения о применении этого вмешательства в 1976 г. до июня 2015 г. **(см. таблицу)**. В качестве поисковых слов использованы «дистальная резекция поджелудочной железы с резекцией чревного ствола», «резекция чревного ствола», «операция Appleby», «Appleby procedure», «celiac artery resection». Включены только данные работ, содержащие не менее трех наблюдений модифицированной операции Appleby, которые не сопровождались артериальной реконструкцией. При увеличении когорты пациентов в продолжающейся серии наблюдений учитывали последние данные.

В период с 2009 г. по июнь 2015 г. по поводу злокачественных новообразований ПЖ — протоковой аденокарциномы (155, или 61%), внутрипротоковой папиллярно-муцинозной карциномы IPMN (58, или 23%), нейроэндокринного рака, внутрипротоковой тубулопапиллярной карциномы, муцинозной и серозной цистаденокарцином и метастазов рака

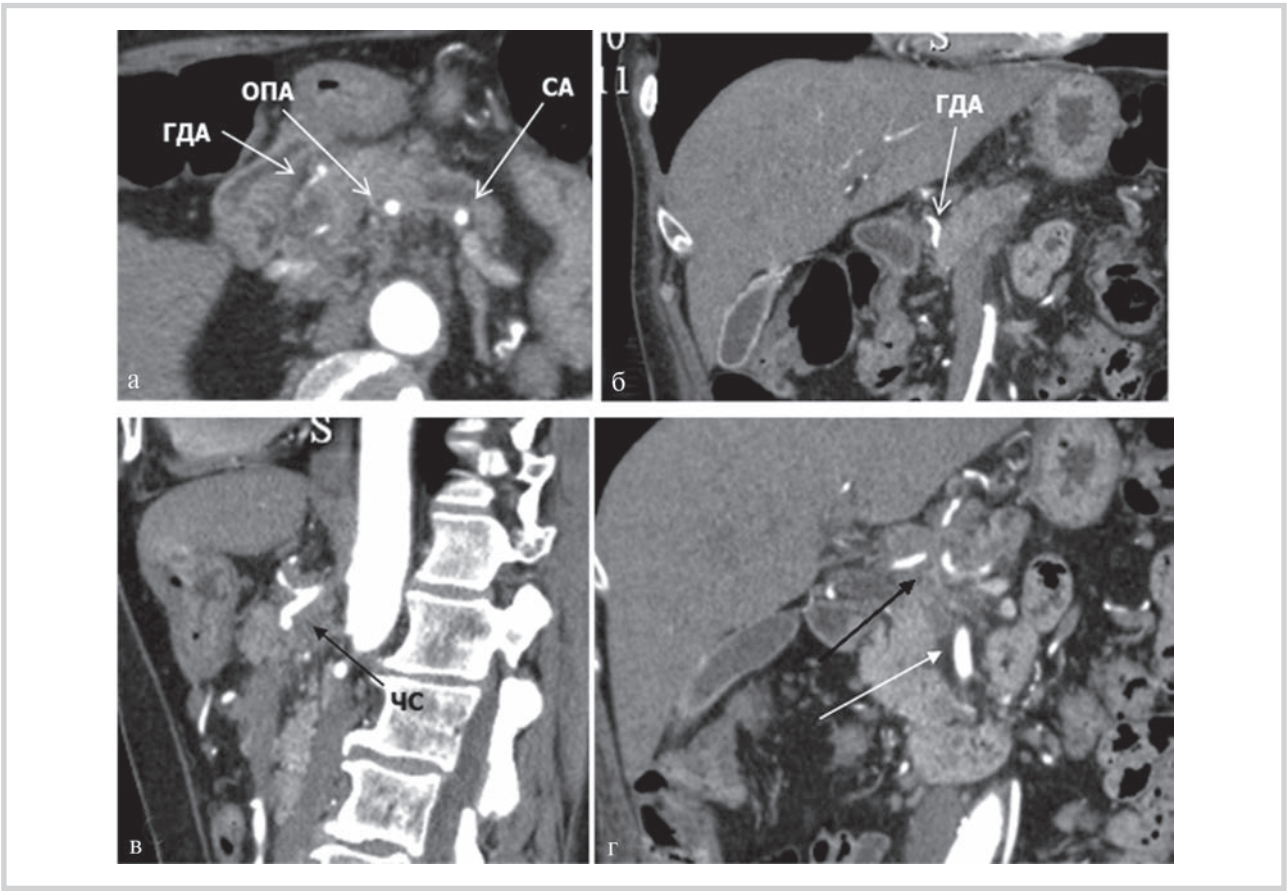

Рис. 1. **КТ до операции. Артериальная фаза.**

а. Аксиальный срез. Циркулярное вовлечение в опухоль тела ПЖ (протоковая аденокарцинома) общей печеночной (ОПА) и селезеночной (СА) артерий. Создается впечатление о циркулярном вовлечении гастродуоденальной артерии (ГДА). б. Фронтальный срез. Интимный контакт опухоли с ГДА. в. Циркулярное вовлечение в опухоль чревного ствола (ЧС) и отходящей от него общей печеночной артерии. г. Циркулярное вовлечение в опухоль всех трех ветвей чревного ствола (стрелка). Верхняя брыжеечная артерия интактна (стрелка).

почки (41, или 16%) — было выполнено 177 стандартных и расширенных панкреатодуоденальных резекций, 50 тотальных дуоденопанкреатэктомий и 37 дистальных резекций ПЖ. Проведен анализ результатов использования 17 ДРПЖ РЧС, выполненных за этот период по поводу рака тела ПЖ (15), нейроэндокринного рака перешейка-тела ПЖ (1) и лимфомы тела-хвоста ПЖ (1). Показаниями к ДРПЖ РЧС было наличие опухоли тела ПЖ, вовлекающей чревный ствол не более чем на 270° окружности и/или ветви чревного ствола циркулярно без признаков вовлечения собственной печеночной, печеночных артерий, верхней брыжеечной артерии (ВБА) и гастродуоденальной артерии (ГДА) **(рис. 1 и 2)**. Основными диагностическими средствами были компьютерная томография (КТ) или магнитно-резонансная томография (МРТ) с внутривенным болюсным контрастированием. При сомнениях в резектабельности оба метода дополняли данными эндоскопического УЗИ [10]. Клинические данные включали пол, возраст, симптомы, патогистологический диагноз, частоту и вид осложнений, 90-дневную послеоперационную летальность и выживаемость. В случае лимфомы операция была сделана в связи с невозможностью верификации гиперваскулярной опухоли после трехкратной тонкоигольной биопсии и стойким болевым синдромом. Техника вмешательства во всех наблюдениях предусматривала: 1) контроль пульсации артерий гепатодуоденальной связки, измерение линейной скорости кровотока с помощью ультразвуковой допплерографии над собственной печеночной артерией или печеночными артериями, а также артериального кровотока в паренхиме долей печени до и после пережатия общей печеночной артерии (ОПА); 2) пересечение и перевязку ОПА, не вызывающую сужения или перегиба ГДА, отсечение чревного ствола от аорты с перевязкой и прошиванием его культи; 3) удаление перешейка, тела и хвоста ПЖ с селезенкой, скелетирование почечной вены, иссечение мягких тканей слева от мезентерико-портального венозного ствола и ВБА над ними, включая нервные сплетения и ган-

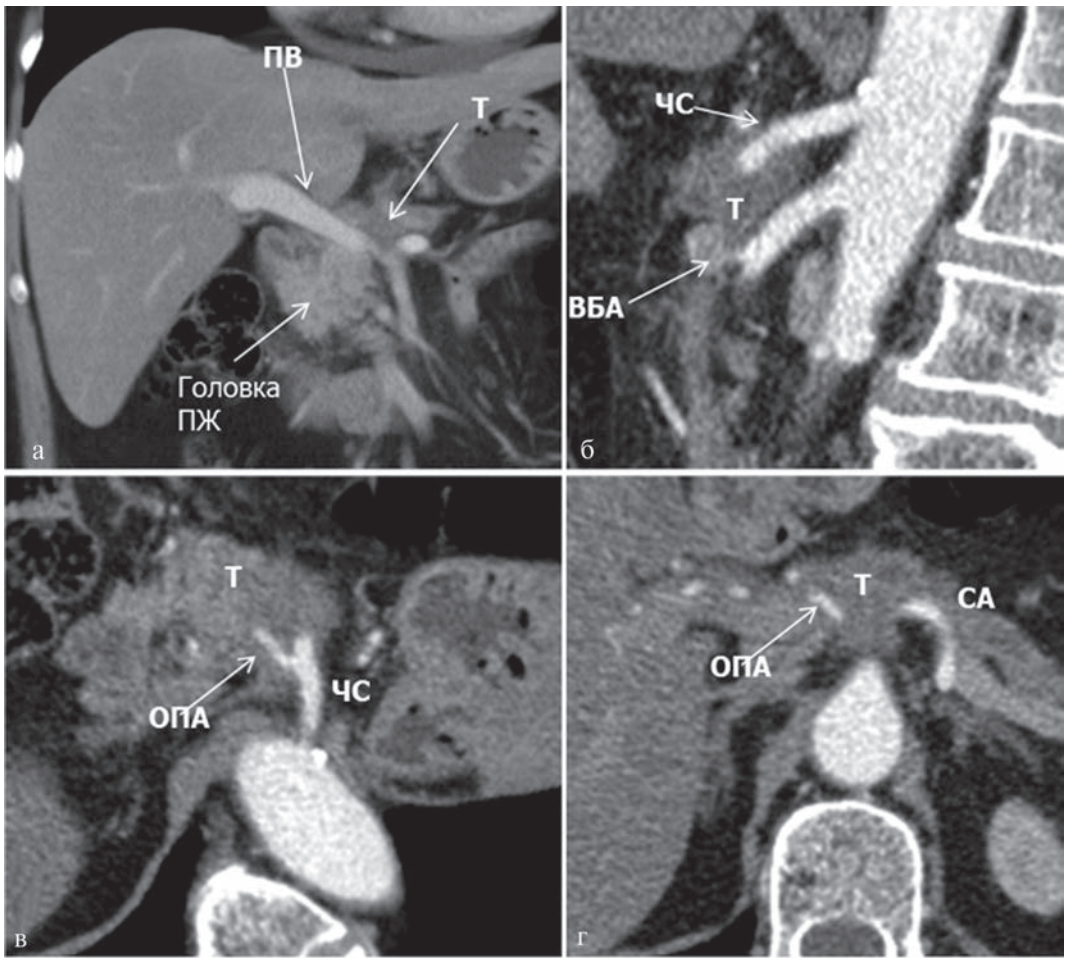

Рис. 2. **КТ до операции.**

а. Аксиальный срез. Венозная фаза. Гиповаскулярная опухоль тела-перешейка поджелудочной железы (Т), прилежащая к стволу воротной вены (ПВ). Головка поджелудочной железы интактна. б. Сагиттальный срез. Артериальная фаза. Гиповаскулярная опухоль тела ПЖ (Т) циркулярно охватывает чревный ствол (ЧС) и прилежит к переднему контуру верхней брыжеечной артерии (ВБА). в, г. Аксиальный срез. Артериальная фаза. Циркулярное вовлечение в опухоль чревного ствола (ЧС) и отходящей от него общей печеночной (ОПА) и селезеночной (СА) артерий.

глии с иссечением капсулы Герота, прилежащей к ПЖ, и левосторонней адреналэктомией при наличии признаков поражения ретропанкреатического пространства. В случае вовлечения других органов выполняли их резекцию или удаление для достижения уровня резекции R0.

Для всех исследований использовали описательный анализ. Для оценки выживаемости применяли метод множественных оценок Каплана—Майера.

Результаты

Изучены результаты лечения 311 пациентов, опубликованные в 27 сериях наблюдений, соответствующих критериям включения, в том числе данные, полученные авторами этой статьи **(см. таблицу)**. Все работы были поисковыми [1, 3, 5—8, 15, 18, 20, 24, 27, 33, 34, 38, 43, 46, 50, 52—54, 56—63]. Объем серий колебался от 3 до 50 наблюдений; 90-дневная летальность составила 4% (11 пациентов). Причинами смерти были сепсис [52, 57, 58], дыхательная недостаточность [52], кишечная непроходимость и инфицированная гематома [5], инфаркт миокарда и полиорганная недостаточность [54, 56], аррозионное внутрибрюшное кровотечение [3, 38]. Осложнения отмечены у 120 (43%) больных. Самым частым осложнением была панкреатическая фистула (35% больных). Осложнения, связанные с ишемией органов, включали ишемическую гастропатию (12, или 4,3%), перфорацию желудка (1, или 0,4%), перфорацию желчного пузыря (1, или 0,4%), абсцесс печени (1, или 0,4%) и инфаркт печени (1, или 0,4%). Медиана выживаемости варьировала от 9,3 до 26 мес.

За период с 2009 по 2015 г. 9 женщинам и 8 мужчинам в возрасте от 39 до 74 лет (средний возраст 56,8 года) нами было выполнено 17 ДРПЖ РЧС по

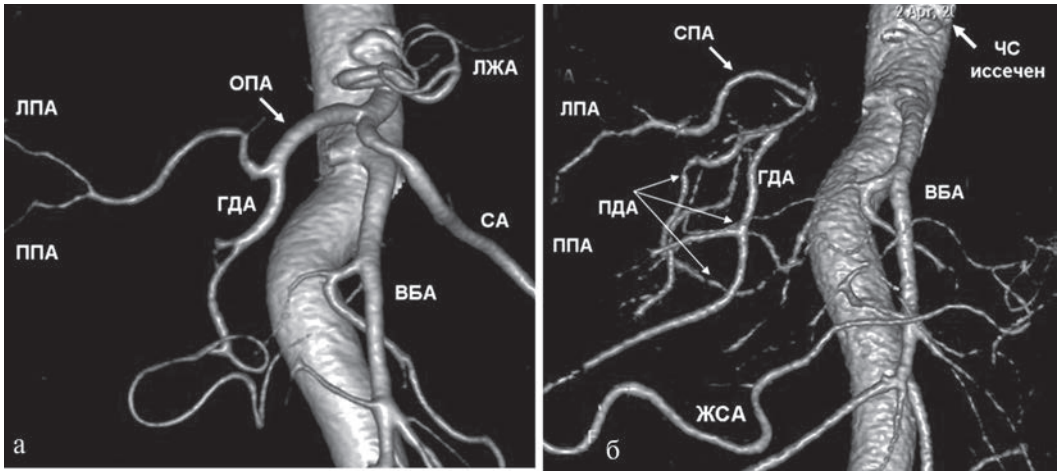

Рис. 3. **КТ-ангиография. Трехмерная реконструкция.**

а. До операции. Классическая артериальная анатомия целиако-мезентериального бассейна (Michels, тип I). СА — селезеночная, ВБА — верхняя брыжеечная, ГДА — гастродуоденальная, ЛПА — левая печеночная, ППА — правая печеночная, дЛПА — добавочная левая печеночная артерии, ЧС — чревный ствол. б. После дистальной резекции ПЖ с иссечением чревного ствола и его ветвей. Кровоснабжение печени и желудка осуществляется из верхней брыжеечной артерии (ВБА) через панкреатодуоденальные аркады (ПДА) и далее через гастродуоденальную артерию (ГДА). Имеется выраженная правая желудочно-сальниковая артерия (ПЖСА). ЛПА — левая печеночная, ППА — правая печеночная, ЧС — чревный ствол.

поводу протоковой аденокарциномы тела ПЖ (15), лимфомы ПЖ (1) и нейроэндокринного рака тела-хвоста ПЖ (1). На боль в спине жаловались 16 пациентов. Точный предоперационный диагноз установлен у 16 пациентов. У 9 (52%) больных при КТ-ангиографии обнаружен классический тип строения целиако-мезентериальных артерий **(рис. 3 и 4)**, в 1 наблюдении выявлена добавочная правая печеночная артерия (ППА) от ВБА (тип V по Michels), в 1 — добавочная ППА от ВБА и дополнительная левая печеночная артерия (ЛПА) от левой желудочной (ЛЖА) (тип VII по Michels), в 2 — замещающая ЛПА от ЛЖА (тип II по Michels), в 2 — замещающая ППА от ВБА и замещающая ЛПА от ЛЖА (тип IV по Michels; **рис. 5**), в 1 — замещающая ППА от ВБА (тип III по Michels), в 1 наблюдении — замещающая ППА от ВБА и добавочная ЛПА от ЛЖА (тип VIIIb по Michels). Средняя длительность операции 215 мин (150—390 мин), средняя кровопотеря 350 мл (200—1200 мл). В 1 (5,8%) наблюдении потребовалось переливание 400 мл эритроцитной массы; 14 (82%) больным выполнена резекция R0 и 3 (18%) — резекция R1. Для достижения уровня резекции R0 в 2 (11,6%) наблюдениях дополнительно потребовалась резекция двенадцатиперстной кишки, в 1 (5,8%) — гастрэктомия, гемиколэктомия и левосторонняя нефрадреналэктомия, в 4 (23,5%) — левосторонняя (3) и правосторонняя (1) адреналэктомия. Резекция портомезентериального венозного ствола выполнена в 5 наблюдениях. Осложнения в послеоперационном периоде отмечены у 11 (65%) пациентов, во всех наблюдениях это была панкреатическая фистула: Grade A (n=6), B (n=4) и C (n=1). Умерли после операции 2 (11,6%) пациента: один — на 10-е сутки вследствие расслоения аорты на фоне ее выраженного кальциноза в месте перевязки чревного ствола и внутрибрюшного кровотечения без панкреатической фистулы, другой — на 44-е сутки от катетерного грибкового сепсиса. Не отмечено ишемических осложнений операций, в том числе при аутопсии. Средняя длительность пребывания в стационаре после операции составила 19 койко-дней (9—44 койко-дня). Двое пациентов получили неоадъювантную и 12 — адъювантную химиотерапию на основе гемцитабина. У всех больных достигнуто полное обезболивание после операции.

От прогрессирования заболевания умерли 8 больных в сроки от 6 до 24 мес. 9 пациентов живы в сроки от 3 до 60 мес после операции. Медиана выживаемости после радикальных операций по поводу протоковой аденокарциномы ПЖ составила 24 мес, после модифицированной операции Appleby по этому же поводу — 20 мес **(рис. 6)**.

Обсуждение

Возможности коллатерального кровоснабжения печени и желудка после иссечения чревного ствола без его реконструкции были показаны N. Michels на аутопсийном материале и подтверждены L. Appleby клинически. Коллатеральный кровоток из ВБА проходит через панкреатодуоденальные аркады и гастродуоденальную артерию, которые являются постоянными сосудами и встречаются в 100% наблюдений [28, 29].

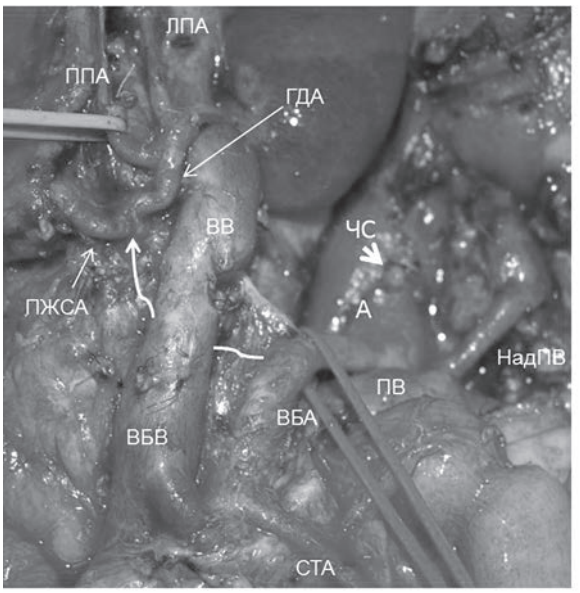

Рис.4. **Фото. Вид операционного поля после дистальной резекции ПЖ с иссечением чревного ствола (ЧС), левой желудочной и общей печеночной артерий, I тип по Michels.**

Кровоснабжение правой доли печени осуществляется из верхней брыжеечной артерии (ВБА) через панкреатодуоденальные аркады (не видны, проекция их указана стрелкой). Кровоснабжение желудка происходит из ВБА через панкреатодуоденальные аркады (ПДА) и далее через гастродуоденальную артерию (ГДА), проксимальный отрезок которой лигирован. ЛПА — левая печеночная, ППА — правая печеночная, ЧС — чревный ствол. А — аорта, СТА — средняя толстокишечная артерия, ЛПВ — левая почечная, НадПВ — левая надпочечниковая, ВБВ — верхняя брыжеечная, ВВ — воротная вены.

Впервые 10 ДРПЖ РЧС вместе с тотальной гастрэктомией были выполнены L. Appleby по принципиальным соображениям как попытка более радикального подхода к лечению рака желудка, о чем он сообщил в 1953 г. [4]. В 1975 г. Y. Nimura и соавт. [36] впервые применили операцию Appleby для лечения рака тела ПЖ. S. Hishinuma и соавт. [18] в 1987 г. модифицировали операцию за счет сохранения желудка, она получила название модифицированной операции Appleby, или дистальной резекции ПЖ с резекцией чревного ствола (ДРПЖ РЧС или DP-CAR).

Медиана выживаемости больных протоковой аденокарциномой тела-хвоста ПЖ не превышает 6 мес [48]. При возможности выполнения радикальной дистальной резекции медиана достигает 13—26 мес [21, 30]. Несмотря на то что классификация TNM [13] при вовлечении чревного ствола и/или его ветвей определяет протоковую аденокарциному как нерезектабельную опухоль (T4), классификация пограничено-резектабельных опухолей [39] предусматривает возможность радикальной операции при раке тела-хвоста ПЖ, вовлекающем чревный ствол и/или его ветви. При этом подчеркивается важность нео- или адъювантной химиотерапии при лечении больных пограничено-резектабельным раком ПЖ.

Операция Appleby стала редкостью, так как не нашла применения при раке желудка, в то время как ее модификация в виде ДРПЖ РЧС заняла свое место в хирургическом лечении рака ПЖ. Несмотря на редкость применения, постепенно накопился достаточный опыт, показавший, что использование этого вмешательства не только повышает резектабельность протоковой аденокарциномы ПЖ и ликвидирует интенсивную боль, но и значительно улучшает выживаемость по сравнению с пациентами, не получившими хирургического лечения (9,8 и 20,8 мес; p=0,01 [18]; 5 и 14 мес; p=0,013) [58]. В ряде исследований была показана одинаковая выживаемость после ДРПЖ РЧС и стандартной ДРПЖ при протоковой аденокарциноме [8, 27, 38, 58, 61]. Вместе с тем в исследовании Y. Takahashi и соавт. [52] обнаружена худшая выживаемость после ДРПЖ РЧС, чем после ДРПЖ (30,9 и 9,7 мес; p=0,033), что может быть связано со смещением, вызванным отбором больных и соответственно с уровнем резекции R0: 78% — при ДРПЖ и 66% — при ДРПЖ РЧС. Более высокий уровень резекции R1 может быть причиной плохого прогноза у больных с протоковой аденокарциномой тела ПЖ после ДРПЖ РЧС [35].

Постоянная и интенсивная боль при раке тела ПЖ обычно обусловлена прямым прорастанием ее в чревные сплетения, что нередко делает малоэффективным использование даже наркотических анальгетиков, спланхникэктомии и различных видов нейролизиса [23]. Исключительно высокая эффективность ДРПЖ РЧС в отношении болевого синдрома и повышения качества жизни больных раком ПЖ этой локализации отмечается всеми исследователями. Стойкое обезболивание при ДРПЖ РЧС достигается путем полного удаления чревных сплетений и ганглиев вместе с ретропанкреатическими тканями. В отличие от проксимальной резекции ПЖ, несмотря на технические трудности и возможную венозную реконструкцию, существенным достоинством ДРПЖ РЧС является отсутствие артериальных анастомозов и анастомозов желудочно-кишечного тракта фактически при любых вариантах артериальной архитектуры целиако-мезентериального бассейна [9], что значительно снижает риск аррозионных кровотечений, чреватых фатальным исходом. Гиперсекреторная диарея — редкое осложнение ДРПЖ РЧС в связи с тем, что необходимость в скелетировании левой полуокружности ВБА возникает нечасто, а это сохраняет периартериальные нервные сплетения.

Анализ 311 наблюдений ДРПЖ РЧС, представленных в работах, описывающих не менее трех случаев по всему миру с 1976 по 2015 г., показал, что это вмешательство довольно безопасно: летальность составила 4%. Осложнения встретились почти у половины больных. Самым частым осложнением была панкреатическая фистула, отмеченная в 30% наблю-

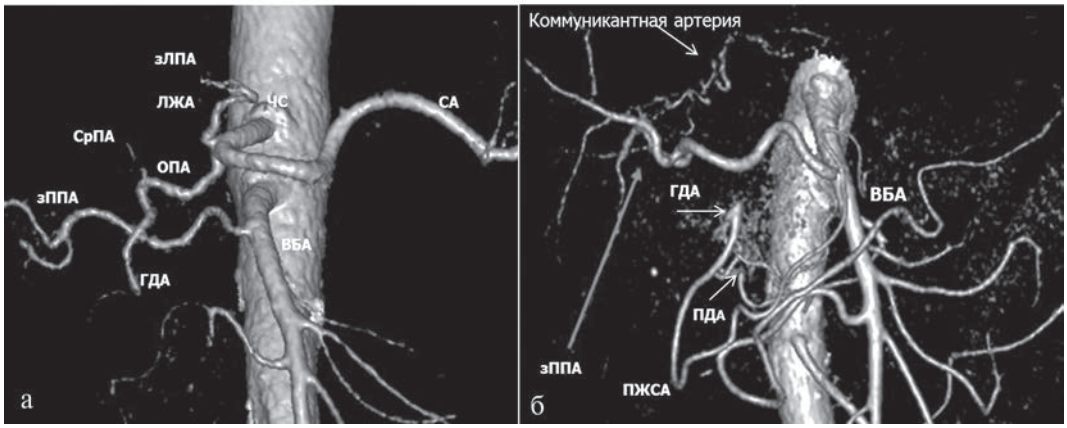

Рис. 5. **КТ-ангиография. Трехмерная реконструкция.**

а. До операции. Артериальная аберрация: замещающая правая печеночная артерия (зППА) отходит от верхней брыжеечной (ВБА), а замещающая левая печеночная (зЛПА) – от левой желудочной артерии (ЛЖА), Michels, тип IV. СА — селезеночная, ГДА — гастродуоденальная, ОПА – общая печеночная артерия, ЧС — чревный ствол, СрПА — средняя печеночная артерия. б. КТ-ангиография после дистальной резекции ПЖ с иссечением чревного ствола, левой желудочной, общей и левой замещающей печеночных артерий и резекции ГДА. Кровоснабжение правой доли печени осуществляется из верхней брыжеечной артерии (ВБА) через замещающую правую печеночную артерию (зППА), а левой доли — через коммуникантную артерию, анастомозирующую с зППА. Кровоснабжение желудка происходит из ВБА через панкреатодуоденальные аркады (ПДА) и далее через ГДА и правую желудочно-сальниковую артерию (ПЖСА).

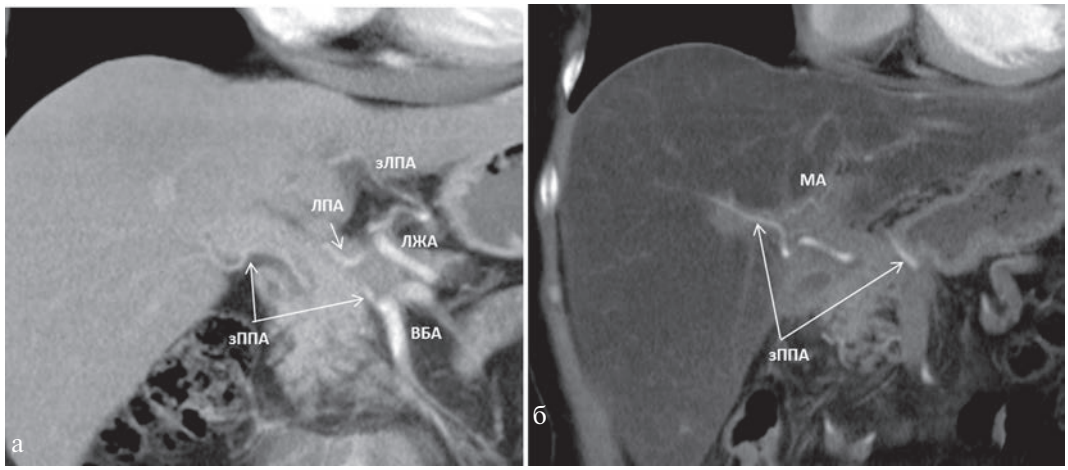

Рис.6. **КТ. Фронтальный срез. Артериальная фаза.**

а. До операции. Артериальная аберрация (IV тип по Michels): замещающая правая печеночная артерия (зППА) отходит от верхней брыжеечной (ВБА), а добавочная левая печеночная (дППА) – от левой желудочной (ЛЖА). Междолевая артерия не определяется. б. После дистальной резекции ПЖ с иссечением чревного ствола, левой желудочной, общей и левой замещающей печеночных артерий и резекции ГДА. Отмечается усиленный кровоток по замещающей правой печеночной артерии (зППА) и появление экстрапаренхиматозной междолевой артерии (МА) в воротах печени, через которую происходит кровоснабжение ее левой доли.

дений, т.е. так же часто, как и после стандартной ДРПЖ [49]. Двукратное увеличение числа панкреатических фистул в наших наблюдениях может быть связано с тем, что у всех больных линия резекции прошла правее перешейка через головку ПЖ.

Несмотря на относительно небольшой опыт ДРПЖ РЧС, наши данные свидетельствуют, что эта операция не только возможна при теоретически неблагоприятных типах артериальной архитектуры, таких как Michels II, III, IV и VIII, при которых резецируется замещающая ЛПА, но в этих случаях даже может дополняться резекцией гастродуоденальной артерии [9]. При аберрантных типах строения артерий целиако-мезентериального бассейна после операции Appleby кровоснабжение печени в значительной степени зависит от коммуникантной артерии,

соединяющей обе доли печени **(см. рис. 5 и 6)**. Наиболее опасным осложнением ДРПЖ РЧС является ишемия печени, желчных путей и желудка [25, 26, 42], однако в указанных выше наблюдениях она встретилась всего у 17 больных, из которых у 12 была ишемическая гастропатия. Несмотря на редкость этих осложнений, их опасность заставила некоторых авторов прибегать к интраоперационному контролю сатурации кислорода в печеночных венах [33], прямому определению давления в культе ОПА [34], предварительной временной или постоянной эндоваскальной [2, 22, 32, 51, 54, 59] или лапароскопической [40] окклюзии ОПА перед операцией для развития коллатерального кровотока с последующим изучением коллатерального кровоснабжения печени. Большинство хирургов не применяют эти методы, однако необходимость их не отрицается. Ряд авторов рекомендуют использование допплеровской ультрасонографии [16] и прямое измерение давления в печеночных артериях для интраоперационного контроля адекватности коллатерального кровотока. Возможность и скорость включения и развития коллатералей, а также особенности регуляции печеночного кровотока за счет аденозинового механизма [12, 14, 31, 41, 44, 47, 55] непредсказуемы при обследовании до операции. Нерешенной задачей при операции Appleby является определение надежных интраоперационных критериев жизнеспособности печени и желудка.

Таким образом, данные литературы и наш опыт показывают, что дистальная резекция поджелудочной железы с резекцией чревного ствола является безопасным и эффективным с онкологической точки зрения вмешательством при погранично резектабельных опухолях тела поджелудочной железы для тщательно отобранных пациентов. Вопросами, требующими дальнейшего изучения, остаются необходимость проведения неоадъювантной терапии при раке тела поджелудочной железы, а также необходимость инвазивных процедур для окклюзии общей печеночной артерии до и во время дистальной резекции поджелудочной железы с резекцией чревного ствола.

ЛИТЕРАТУРА

1. Патютко Ю.И., Котельников А.Г. Резекция магистральных сосудов при операциях по поводу рака органов билиопанкреатодуоденальной зоны. В кн.: *Хирургия рака органов билиопанкреатодуоденальной зоны*. М.: Медицина; 2007.
2. Abo D, Hasegawa Y, Sakuhara Y, Terae S, Shimizu T, Tha KK et al. Feasibility of a dual microcatheter-dual interlocking detachable coil technique in preoperative embolization in preparation for distal pancreatectomy with en bloc celiac axis resection for locally advanced pancreatic body cancer. *J Hepatobiliary Pancreat Sci*. 2012;19:431-437.
3. Amano R, Kimura K, Nakata B, Yamazoe S, Motomura H, Yamamoto A, Tanaka S, Hirakawa K. Pancreatectomy with major arterial resection after neoadjuvant chemoradiotherapy gemcitabine and S-1 and concurrent radiotherapy for locally advanced unresectable pancreatic cancer. *Surgery*. 2015;158(1):191-200.
4. Appleby LH. The coeliac axis in the expansion of the operation for gastric carcinoma. *Cancer*. 1953;6:704-707.
5. Baumgartner JM, Krasinskas A, Daouadi M et al. Distal pancreatectomy with en bloc celiac axis resection for locally advanced pancreatic adenocarcinoma following neoadjuvant therapy. *J Gastrointest Surg*. 2012;16:1152-1159.
6. Christians KK, Pilgrim CH, Tsai S, Ritch P, George B, Erickson B, Tolat P, Evans DB. Arterial resection at the time of pancreatectomy for cancer. *Surgery*. 2014;155(5):919-926.
7. Denecke T, Andreou A, Podrabsky P et al. Distal pancreatectomy with en bloc resection of the celiac trunk for extended pancreatic tumor disease: an interdisciplinary approach. *Cardiovasc Intervent Radiol*. 2011;34:1058-1064.
8. del Castillo JMG, Ferro O, Fernandez MC, Morera F, Garces M, Munoz E., Guijarro J, Rosello S, Sabater L, Ortega J. Modified Appleby procedure for resection of advanced pancreatic body-tail tumors with hepatic artery or celiac axis involvement Abstracts of the EPC meeting — 2015. *Pancreatology*. 2015;3(15):121.
9. Egorov VI, Petrov RV, Lozhkin MV, Maynovskaya OA, Starostina NS, Chernaya NR, Filippova EM. Liver blood supply after a modified Appleby procedure in classical and aberrant arterial anatomy. *World J Gastrointest Surg*. 2013;5(3):51-61.
10. Egorov VI, Petrov RV, Solodinina EN, Karmazanovsky GG, Starostina NS, Kuruschkina NA. Computed tomography-based diagnostics might be insufficient in the determination of pancreatic cancer unresectability. *World J Gastrointest Surg*. 2013;5(4):83-96.
11. Egorov VI, Yashina NI, Fedorov AV, Karmazanovsky GG, Vishnevsky VA, Shevchenko TV. Celiaco-mesenterial arterial aberrations in patients undergoing extended pancreatic resections: correlation of CT angiography with findings at surgery. *JOP*. 2010;11(4):348-357.
12. Eipel C, Abshagen K, Vollmar B. Regulation of hepatic blood flow: the hepatic arterial buffer response revisited. *World J Gastroenterol*. 2010;16:6046-6057.
13. Exocrine and endocrine pancreas. In: Edge SB, Byrd DR, Compton CC, Fritz AG, Greene FL, Trotti A, editors. AJCC Cancer Staging Manual. 7th ed. New York, NY: Springer, 2010;241-249.
14. Ezzat WR, Lautt WW. Hepatic arterial pressure-flow autoregulation is adenosine mediated. *Am J Physiol*. 1987;252:836-845.
15. Gagandeep S, Artinyan A, Jabbour N et al. Extended pancreatectomy with resection of the celiac axis: the modified Appleby operation. *Am J Surg*. 2006;192:330-335.
16. Hirai I, Kimura W, Kamiga M, Mizutani M, Takeshita A, Watanabe T, Fuse A. The significance of intraoperative Doppler ultrasonography in evaluating hepatic arterial flow when assessing the indications for the Appleby procedure for pancreatic body cancer. *J Hepatobiliary Pancreat Surg*. 2005;12(1):55-60.
17. Hishinuma S, Ogata Y, Tomikawa M et al. Patterns of recurrence after curative resection of pancreatic cancer, based on autopsy findings. *J Gastrointest Surg*. 2006;10:511-518.
18. Hishinuma S, Ogata Y, Tomikawa M et al. Stomach-preserving distal pancreatectomy with combined resection of the celiac artery: radical procedure for locally advanced cancer of the pancreatic body. *J Gastrointest Surg*. 2007;11:743-749.
19. Jemal A, Siegel R, Ward E et al. Cancer statistics. *CA Cancer J Clin*. 2009;59(4):225-249.
20. Jing W, Zhu G, Hu X et al. Distal pancreatectomy with en bloc celiac axis resection for the treatment of locally advanced pancreatic body and tail cancer. *Hepatogastroenterology*. 2013;60:187-190.
21. Johnson CD, Schwall G, Flechtenmacher J et al. Resection for adenocarcinoma of the body and tail of the pancreas. *Br J Surg*. 1993;80:1177-1179.
22. Kondo S, Katoh H, Shimizu T, Omi M, Hirano S, Ambo Y et al. Preoperative embolization of the common hepatic artery in preparation for radical pancreatectomy for pancreas body cancer. *Hepatogastroenterology*. 2000;47:1447-1449.

23. Kondo S, Katoh H, Omi M et al. Radical distal pancreatectomy with en bloc resection of the celiac artery, plexus, and ganglions for advanced cancer of the pancreatic body: a preliminary report on perfect pain relief. *JOP.* 2001;2:93-97.
24. Konishi M, Kinoshita T, Nakagori T et al. Distal pancreatectomy with resection of the celiac axis and reconstruction of the hepatic artery for carcinoma of the body and tail of the pancreas. *J Hepatobiliary Pancreat Surg.* 2000;7:183-187.
25. Machado MA, Surjan RC, Nishinari K et al. Iliac-hepatic arterial bypass for compromised collateral flow during modified Appleby operation for advanced pancreatic cancer. *Eur J Surg Oncol.* 2009;35:1124-1127.
26. Machado MA, Herman P, Montagnini AL, Costa ML, Nishinari K, Wolosker N, Machado MC. A new test to avoid arterial complications during pancreaticoduodenectomy. *Hepatogastroenterology.* 2004;51(60):1671-1673.
27. Mayumi T, Nimura Y, Kamiya J et al. Distal pancreatectomy with en bloc resection of the celiac artery for carcinoma of the body and tail of the pancreas. *Int J Pancreatol.* 1997;22:15-21.
28. Michels NA. The hepatic, cystic and retroduodenal arteries and their relations to the biliary ducts with samples of the entire celiacal blood supply. *Ann Surg.* 1951;133:503-524.
29. Michels NA. Collateral arterial pathways to the liver after ligation of the hepatic artery and removal of the celiac axis. *Cancer.* 1953;6:708-724.
30. Mitchem JB, Hamilton N, Gao F et al. Long-term results of resection of adenocarcinoma of the body and tail of the pancreas using radical antegrade modular pancreatosplenectomy procedure. *J Am Coll Surg.* 2012;214:46-52.
31. Miura T, Hirano S, Nakamura T, Tanaka E, Shichinohe T, Tsuchikawa T et al. A new preoperative prognostic scoring system to predict prognosis in patients with locally advancedpancreatic body cancer who undergo distal pancreatectomy with en bloc celiac axis resection: a retrospective cohort study. *Surgery.* 2014;155:457-467.
32. Miyamoto N, Kodama Y, Endo H, Shimizu T, Miyasaka K, Tanaka E et al. Embolization of the replaced common hepatic artery before surgery for pancreatic head cancer: Report of a case. *Surg Today.* 2004;34:619-622.
33. Miyakawa S, Horiguchi A, Hanai T et al. Monitoring hepatic venous hemoglobin oxygen saturation during Appleby operation for pancreatic cancer. *Hepatogastroenterology.* 2002;49:817-821.
34. Mittal A, de Reuver PR, Shanbhag S, Staerkle RF, Neale M, Thoo C, Hugh TJ, Gill AJ, Samra JS. Distal pancreatectomy, splenectomy, and celiac axis resection (DPS-CAR): common hepatic arterial stump pressure should determine the need for arterial reconstruction. *Surgery.* 2015;157(4):811-817.
35. Nakao A, Harada A, Nonami T et al. Lymph node metastasis in carcinoma of the body and tail of the pancreas. Br J Surg. 1997;84:1090-1092.
36. Nimura Y, Hattori T, Miura K et al. A case of advanced carcinoma of the body and tail of the pancreas resected by the Appleby operation (in Japanese). *Operation.* 1976;30:885-889.
37. Okada K, Kawai M, Tani M et al. Surgical strategy for patients with pancreatic body/tail carcinoma: who should undergo distal pancreatectomy with en-bloc celiac axis resection? *Surgery.* 2013;153:365-372.
38. Okada K, Kawai M, Tani M, Hirono S, Miyazawa M, Shimizu A, Kitahata Y, Yamaue H. Preservation of the left gastric artery on the basis of anatomical features in patients undergoing distal pancreatectomy with celiac axis en-bloc resection (DP-CAR). *World J Surg.* 2014;38(11):2980-2985.
39. Pancreatic Adenocarcinoma Version 2.2012 NCCN Clinical Practice Guidelines in Oncology (NCCN Guidelines). Fort Washington, PA: National Comprehensive Cancer Network, Inc. 2012.
40. Raut V, Takaori K, Kawaguchi Y, Mizumoto M, Kawaguchi M, Koizumi M, Kodama S, Kida A, Uemoto S. Laparoscopic common hepatic artery ligation and staging followed by distal pancreatectomy with en blocresection of celiac artery for advanced pancreatic cancer. *Asian J Endosc Surg.* 2011;4(4):199-202.
41. Richardson PD, Withrington PG. Pressure-flow relationships and effects of noradrenaline and isoprenaline on the hepatic arterial and portal venous vascular beds of thedog. *J Physiol.* 1978;282:451-470.
42. Rokke O, Nesvik I, Sondenaa K. Traumatic and postoperative ischemic liver necrosis: causes, risk factors and treatment. *Dig Surg.* 2000;17:595-601.
43. Sasson AR, Hoffman JP, Ross EA et al. En bloc resection for locally advanced cancer of the pancreas: is it worthwhile? *J Gastrointest Surg.* 2002;6:147-157.
44. Schenk WG Jr, McDonald JC, McDonald K, Drapanas T. Direct measurement of hepatic blood flow in surgical patients: with related observations on hepatic flow dynamics in experimental animals. *Ann Surg.* 1962;156:463-471.
45. Schnelldorfer T, Ware AL, Sarr MG et al. Long-term survival after pancreatoduodenectomy for pancreatic adenocarcinoma: is cure possible? *Ann Surg.* 2008;247:456-462.
46. Shimada K, Sakamoto Y, Sano T et al. Prognostic factors after distal pancreatectomy with extended lymphadenectomy for invasive pancreatic adenocarcinoma of the body and tail. *Surgery.* 2006;139:288-9528.
47. Shoemaker CP. A study of hepatic hemodynamics in the dog. *Circ Res.* 1964;15:216-233.
48. Shoup M, Conlon KC, Klimstra D et al. Is extended resection for adenocarcinoma of the body or tail of the pancreas justified? *J Gastrointest Surg.* 2003;7:946-952.
49. Sohn TA, Yeo CJ, Cameron JL, Koniaris L, Kaushal S, Abrams RA, Sauter PK, Coleman J, Hruban RH, Lillemoe KD. Resected adenocarcinoma of the pancreas in 616 patients: results, outcomes, and prognostic indicators. *J Gastrointest Surg.* 2000;4:567-579.
50. Sperti C, Berselli M, Pedrazzoli S. Distal pancreatectomy for body-tail pancreatic cancer: is there a role for celiac axis resection? *Pancreatology.* 2010;10:491-498.
51. Tajima H, Ohta T, Kitagawa H, Shinbashi H, Hirose A, Sakai S et al. Giant serous microcystic adenoma of the pancreas safely resected after preoperative arterial embolization. *Oncol Lett.* 2010;1:841-844.
52. Takahashi Y, Kaneoka Y, Maeda A et al. Distal pancreatectomy with celiac axis resection for carcinoma of the body and tail of the pancreas. *World J Surg.* 2011;35:2535-2542.
53. Takasaka I, Kawai N, Sato M, Tanihata H, Sonomura T, Minamiguchi H et al. Preoperative microcoil embolization of the common hepatic artery for pancreatic body cancer. *World J Gastroenterol.* 2012;18:1940-1945.
54. Tanaka E, Hirano S, Tsuchikawa T et al. Important technical remarks on distal pancreatectomy with en-bloc celiac axis resection for locally advanced pancreatic body cancer (with video). *J Hepatobiliary Pancreat Sci.* 2012;19:141-147.
55. Torrance HB. The control of the hepatic arterial circulation. *J Physiol.* 1961;158:39-49.
56. Tsuchikawa T, Hirano S, Nakamura T, Okamura K, Tamoto E, Murakami S, Kurashima Y, Ebihara Y, Shichinohe T. Detailed analysis of extra-pancreatic nerve plexus invasion in pancreatic body carcinoma analyzed by 50 consecutive series of distal pancreatectomy with en-bloc celiac axis resection *Hepatogastroenterology.* 2015;62 (138):455-458.
57. Wang X, Dong Y, Jin J, Liu Q, Zhan Q, Chen H1, Shen B, Deng X, Peng C, Li H. Efficacy of modified Appleby surgery: a benefit for elderly patients? *J Surg Res.* 2015;194(1):83-90.
58. Wu X, Tao R, Lei R et al. Distal pancreatectomy combined with celiac axis resection in treatment of carcinoma of the body/tail of the pancreas: a single-center experience. *Ann Surg Oncol.* 2010;17:1359-1366.
59. Yamagami T, Yoshimatsu R, Kajiwara K, Ishikawa M, Murakami Y et al. Arteriography after embolization before distal pancreatectomy with en bloc celiac axis resection. *Minim Invasive Ther Allied Technol.* 2015;8:1-6.
60. Yamaguchi K, Nakano K, Kobayashi K et al. Appleby operation for pancreatic body-tail carcinoma: report of three cases. *Surg Today.* 2003;33:873-878.
61. Yamamoto Y, Sakamoto Y, Ban D et al. Is celiac axis resection justified for T4 pancreatic body cancer? *Surgery.* 2012;151:61-69.
62. Yashima Y, Shimamura H, Takeda K. Significance of distal pancreatectomy with en block celiac axis resection (DP-CAR) for pancreatic cancer Abstracts of the EPC meeting — 2015. *Pancreatology.* 2015;3(15):116.
63. Zhou YM, Zhang XF, Li XD, Liu XB, Wu LP, Li B. Distal pancreatectomy with en bloc celiac axis resection for pancreatic body-tail cancer: Is it justified? *Med Sci Monit.* 2014;20:1-5.