doi: 10.17116/hirurgia2016381-86

Множественное маммарно-коронарное шунтирование

Акад. РАН Ю.В. БЕЛОВ[2, 3], к.м.н. А.В. ЛЫСЕНКО[1, 2*], д.м.н. Р.Н. КОМАРОВ[2], к.м.н. А.В. СТОНОГИН[1, 2]

[1]Отделение кардиохирургии клиники аортальной и сердечно-сосудистой хирургии и [2]кафедра сердечно-сосудистой хирургии и интервенционной кардиологии (зав. — д.м.н. Р.Н. Комаров) Первого Московского государственного медицинского университета им. И.М. Сеченова (ректор — член-корр. РАН П.В. Глыбочко); [3]ФГБНУ «Российский научный центр хирургии им. акад. Б.В. Петровского» (дир. — акад. РАН Ю.В. Белов), Москва

Multiple coronary artery bypass grafting using internal mammary artery

YU.V. BELOV, A.V. LYSENKO, R.N. KOMAROV, A.V. STONOGIN

Department of Cardiac Surgery of Clinic of Aortic and Cardiovascular Surgery and Chair of Cardiovascular Surgery and Interventional Cardiology (head — R.N. Komarov), I.M. Sechenov First Moscow State Medical University (rector — corresponding-member of RAS P.V. Glybochko); acad. B.V. Petrovsky Russian Research Center of Surgery (director — academician of RAS Yu.V. Belov), Moscow

Ключевые слова: маммарно-коронарное шунтирование, коронарные артерии.

Keywords: multiple coronary artery bypass grafting, coronary artery.

Введение

Хирургическое лечение ишемической болезни сердца в настоящее время хорошо отработано и широко представлено как в многопрофильных клиниках, так и в специализированных отделениях крупных кардиохирургических центров.

История прямой реваскуляризации миокарда неразрывно связана с именами отечественных ученых В.П. Демихова и В.И. Колесова. Именно они еще в далекие 50-е годы XX века открыли, экспериментально обосновали и впервые выполнили в клинике маммарно-коронарный анастомоз — в настоящее время «золотой стандарт» коронарного шунтирования. Следует заметить, что маммарно-коронарный анастомоз в эксперименте и клинике накладывали с применением трех различных техник — обжимной на канюлях, аппаратный механический и классический ручной шов. Искусственное кровообращение русские авторы во время операции не применяли [1, 2].

К концу 60-х годов после публикации серии работ Rene Favaloro аутовенозное аортокоронарное шунтирование в условиях искусственного кровообращения завоевало необычайную популярность среди хирургов благодаря простой технике операции и малому количеству осложнений. Широкое внедрение этой методики на долгие годы снизило интерес к аутоартериальной реваскуляризации миокарда [6].

Со второй половины 80-х годов XX века в процессе поиска путей улучшения результатов коронарного шунтирования отмечается постепенное возвращение к использованию артериальных кондуитов. Хорошие непосредственные и отдаленные результаты бимаммарного шунтирования и применение секвенциальной техники анастомозов стали отличной основой для дальнейшего развития этого направления коронарной хирургии. К этому же периоду можно отнести появление новых работ, посвященных выполнению коронарного шунтирования без искусственного кровообращения — сначала одиночному, а потом и множественному [7].

Несомненным прорывом в технике коронарного шунтирования на работающем сердце мы считаем появление вакуумных стабилизаторов и вертикализаторов миокарда, именно это открыло дорогу к выполнению полной реваскуляризации миокарда без применения искусственного кровообращения для широкого круга хирургов [5].

Множественное маммарно-коронарное шунтирование на работающем сердце явилось синтезом основных прогрессивных начинаний, направленных на улучшение результатов коронарного шунтирования и снижение показателя периоперационных осложнений [4].

В настоящее время, несмотря на ряд явных преимуществ аутоартериальной реваскуляризации, лишь единичные хирурги крайне небольшому количеству пациентов предлагают подобное лечение. Среди основных аргументов против — сложность и прецизионность вмешательства, увеличение длительности операции, возможные проблемы при заживлении послеоперационной раны.

Опыт зарубежных коллег, отечественных авторов и нашей клиники не подтверждает значительного увеличения длительности операции и количества периоперационных осложнений при правильном подходе к выбору пациентов и проведению операции множественного маммарно-коронарного шунтирования [3].

*А.В. Лысенко — сердечно-сосудистый хирург отделения кардиохирургии клиники аортальной и сердечно-сосудистой хирургии Первого МГМУ им. И.М. Сеченова, ассистент кафедры сердечно-сосудистой хирургии и интервенционной кардиологии Первого МГМУ им. И.М. Сеченова; e-mail: andrey083@rambler.ru

© Коллектив авторов, 2016

В нашем сообщении мы попытаемся кратко представить показания к множественному маммарно-коронарному шунтированию, особенности хирургической техники выполнения операции и ведения пациентов.

Показания к реваскуляризации миокарда

В своей работе мы руководствуемся следующими показаниями к выполнению прямой реваскуляризации миокарда:

1. Стеноз ствола левой коронарной артерии (ЛКА) 50% и более.

2. Стеноз проксимального отдела передней межжелудочковой ветви (ПМЖВ) и огибающей артерии (ОА) более 75%.

3. Трехсосудистое поражение у пациентов с I—II ФК стенокардии напряжения по CCS.

4. Трехсосудистое поражение со стенозом проксимального отдела ПМЖВ более 75% у пациентов со сниженной фракцией выброса левого желудочка.

5. Одно- или двухсосудистое поражение с большой зоной жизнеспособного миокарда у пациентов со стенокардией напряжения I—III ФК CCS.

Оптимальные показания к выполнению множественного маммарно-коронарного шунтирования, по нашему мнению, следующие:

1) возраст до 70 лет;

2) состояние после флебэктомии на нижних конечностях;

3) окклюзия или стеноз коронарных артерий более 75%;

4) сохранная или умеренно сниженная насосная функция сердца: фракция выброса левого желудочка не менее 40%;

5) кальцинированная восходящая аорта;

6) диаметр коронарных артерий не менее 1,5—1,75 мм без кальциноза и дистального поражения.

Абсолютные противопоказания:

1) декомпенсированный сахарный диабет + хроническая обструктивная болезнь легких;

2) стеноз коронарных артерий 50—60%;

3) атеросклероз подключичных артерий со стенозированием в первом сегменте 50% и более;

4) окклюзия подвздошных артерий с крупными коллатералями из системы внутренних грудных артерий (ВГА).

Количество необходимых дистальных анастомозов не является принципиальным моментом. При использовании различной техники операции возможно наложение от 2 до 5 дистальных анастомозов.

Техника операции

В своей работе мы используем несколько основных вариантов множественного маммарно-коронарного шунтирования:

1. Билатеральное бимаммарное шунтирование *in situ* **(рис. 1 и 2)**.

2. Y-образное композитное бимаммарное шунтирование с использованием секвенциальной техники наложения дистальных анастомозов **(рис. 3)**.

3. Y-образное композитное бимаммарное шунтирование с использованием композитной техники наложения дистальных анастомозов **(рис. 4)**.

4. Комбинации перечисленных выше методик.

Любой указанный выше вариант операции имеет свои преимущества и недостатки и не подходит всем без

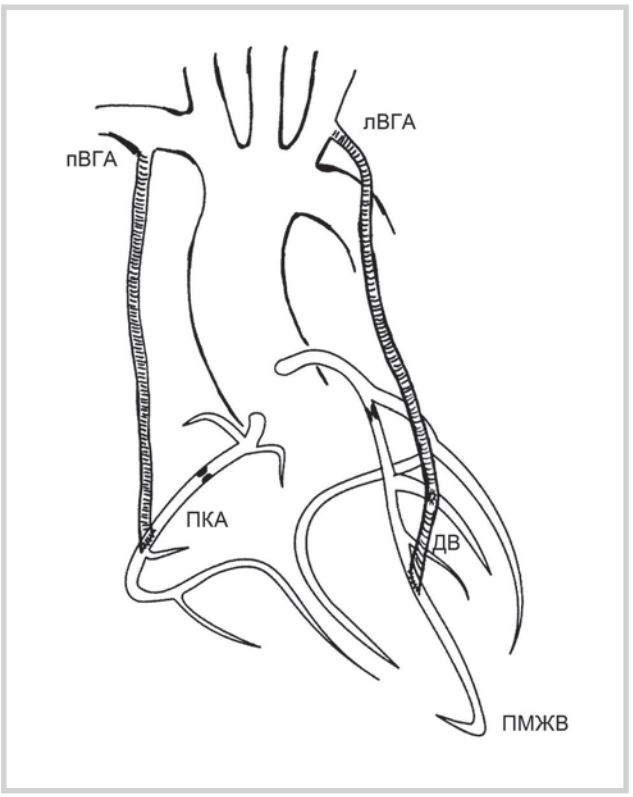

Рис. 1. **Билатеральное бимаммарное шунтирование по методике *in situ* (МКШ-3: пВГА-ПКА, лВГА-ДВ-ПМЖВ).**

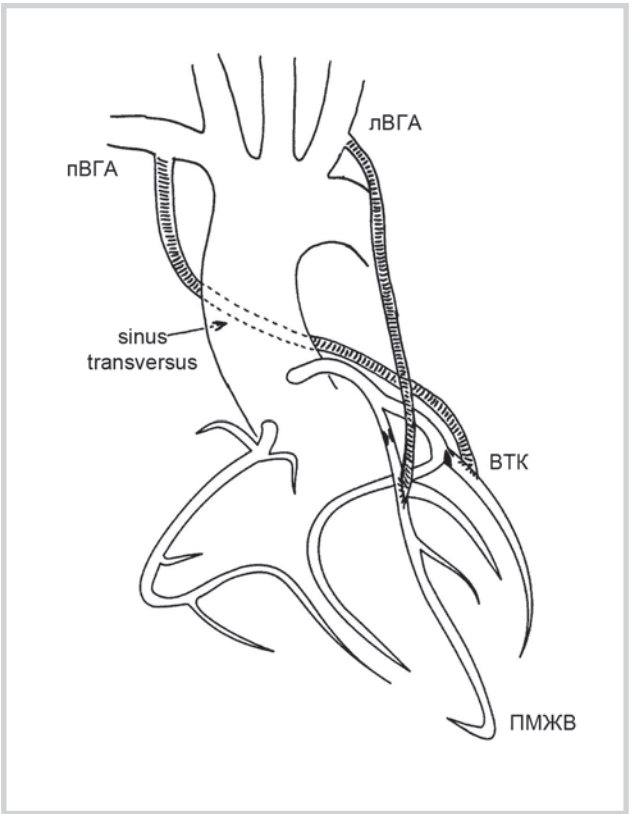

Рис. 2. **Билатеральное бимаммарное шунтирование по методике *in situ* (МКШ-2: пВГА-ВТК, лВГА-ПМЖВ).**

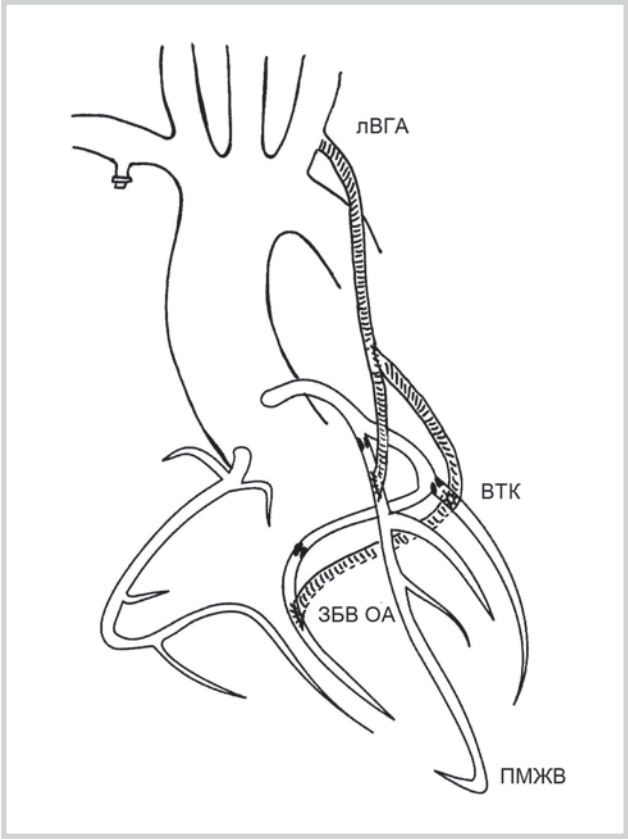

Рис. 3. **Множественное маммарно-коронарное шунтирование с применением секвенциальной техники наложения дистальных анастомозов (МКШ-3: пВГА-ВТК-ЗБВ ОА композитный шунт к лВГА-ПМЖВ).**

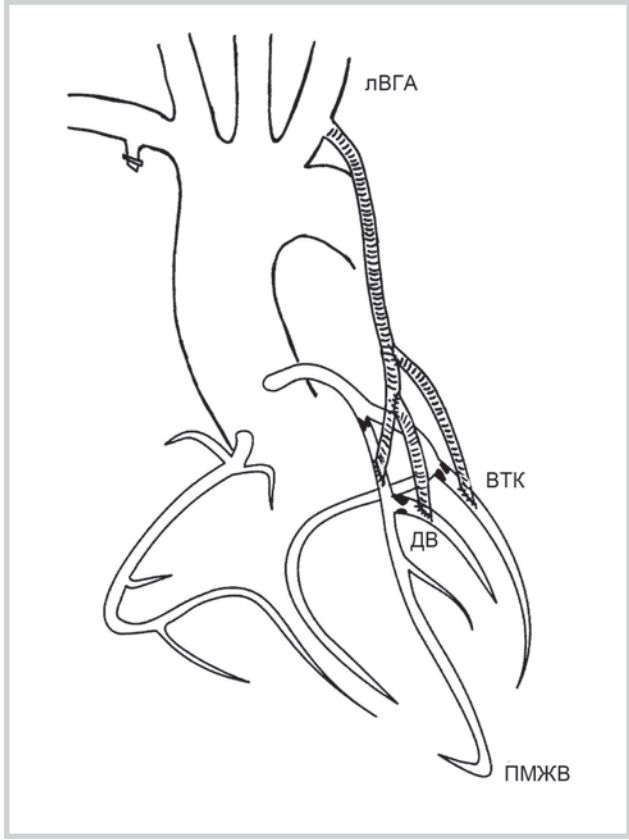

Рис. 4. **Множественное маммарно-коронарное шунтирование с применением композитной техники наложения дистальных анастомозов (МКШ-3: пВГА-ДВ и пВГА-ВТК композитные шунты к лВГА-ПМЖВ).**

исключения пациентам. В каждом конкретном наблюдении выбор методики операции остается за оперирующим хирургом после тщательной ревизии коронарных артерий.

Использование левой и правой ВГА *in situ* позволяет получить двойной приток крови к миокарду и снизить объемную и скоростную нагрузку на проксимальный отдел ВГА.

В случае невозможности выполнения полной (адекватной?) реваскуляризации миокарда с использованием обеих внутренних грудных артерий допустимо дополнительно выполнить линейное шунтирование альтернативными кондуитами (аутовена, лучевая артерия и т.д.).

Вопрос применения искусственного кровообращения или выполнение операции на работающем сердце решается совместно хирургом и анестезиологом.

Важнейшим этапом операции с использованием обеих ВГА является правильно выполненная срединная стернотомия. При выполнении срединной стернотомии особое внимание необходимо обратить на сохранение целостности плевральных полостей и рассечение грудины точно по средней линии. Соблюдение этих требований позволит в будущем избежать легочных и раневых осложнений.

Для обеспечения беспрепятственных манипуляций в переднем средостении мы удаляем тимус и скелетизируем левую плечеголовную вену.

Сначала мобилизуем левую ВГА — от подключичной вены до бифуркации. Для уменьшения травмы и ишемизации грудины и грудной стенки мы предпочитаем скелетизирующую методику мобилизации ВГА с использованием монополярной коагуляции малой мощности. Не рекомендуем использовать металлические гемостатические клипсы для обработки ветвей ВГА, так как возможно «соскальзывание» клипс при проведении ВГА в поперечном синусе перикарда, что может стать причиной необратимого повреждения артерии и кровотечения.

Принципиальным моментом для уменьшения частоты легочных осложнений мы считаем необходимость сохранения целостности плевральных мешков. В случае непреднамеренного вскрытия мы обязательно ушиваем большие дефекты плевры полипропиленовой нитью 5/0—6/0.

Применение скелетизирующей техники выделения ВГА позволяет получить трансплантат максимально возможной длины (до 20 см), облегчает проведение и укладку трансплантата, а также контроль вероятного повреждения и/или расслоения ВГА.

По аналогичной методике проводим мобилизацию правой ВГА.

После введения расчетной дозы гепарина (300 ЕД/кг) дистальный отдел ВГА клипируем перед бифуркацией (этот прием позволит сохранить переток между a.musculophrenica и a.epigastrica superior). В дистальный конец ВГА

вводим специальную тонкую канюлю и проводим гидравлическую препаровку ВГА раствором папаверина гидрохлорида (1,0 мл 2% раствора папаверина гидрохлорида на 30,0 мл 0,9% раствора натрия хлорида), предварительно пережав мягким зажимом ДеБейки устье ВГА. Заканчиваем гидравлическую препаровку введением 5—7,5 мл раствора папаверина в подключичную артерию. Убедившись в хорошей пульсации ВГА, наличии пульсирующего кровотока, дистальный конец ВГА клипируем и оборачиваем в стерильную салфетку, смоченную раствором папаверина.

Максимальное внимание хирурга должно быть обращено на проксимальный отдел левой ВГА — обязательно пересекаем первую межреберную ветвь и все крупные ветви ВГА, идущие к перикарду.

Укладка левой ВГА имеет ряд особенностей. Рассекаем рыхлую клетчатку по обе стороны вдоль левой плечеголовной вены и формируем канал для укладки левой ВГА, скелетизируем левую плечеголовную вену, клипируем и пересекаем ее ветви, идущие к тимусу и перикарду, перикард рассекаем Т-образно, косой разрез перикарда влево вверху от аорты продолжаем по ходу дуги аорты за легочную артерию до угла, образованного левой плеврой и основным стволом легочной артерии. Для продолжения канала левой ВГА укладываем ее на дугу аорты на уровне левой общей сонной артерии и далее в канал в перикарде кпереди или вдоль диафрагмального нерва так, чтобы она лежала параллельно медиастинальной плевре по левому краю легочной артерии.

Проведение ВГА по описанной методике помогает провести кондуит в полость перикарда по кратчайшему пути, не вскрывая плевральную полость, и получить кондуит максимальной длины. К преимуществам этой техники мы относим также глубокое расположение ВГА вдалеке от грудины и края плевральной полости, что надежно оберегает ВГА от повреждения при повторной стернотомии или в случае необходимости реконструкции грудины при медиастините.

Учитывая вероятность повторного вмешательства и ожидаемое время функционирования кондуита, мы не рекомендуем проводить правую ВГА по методике cross-over, так как вероятность повреждения функционирующего шунта в этой ситуации будет 100%.

Применение правой ВГА для реваскуляризации бассейна левой коронарной артерии (ЛКА) по методике *in situ* возможно при проведении ВГА в поперечном синусе перикарда, в этом случае обычно удается выполнить шунтирование a.intermedia, ветви тупого края (ВТК), заднебоковой ветви (ЗБВ) ОА или нескольких ветвей с применением техники секвенциального шунтирования.

Для проведения правой ВГА в поперечном синусе перикарда используем зажим Сатинского, который заводим в поперечный синус со стороны легочной артерии. После проведения ВГА необходимо убедиться в отсутствии натяжения и перекрута кондуита, для чего обязательно еще раз оценить характер и интенсивность кровотока по ВГА.

С учетом систолодиастолического характера кровотока по правой коронарной артерии (ПКА) велика вероятность конкурирующего кровотока при шунтировании сужения ПКА от 50 до 75%. Использование правой ВГА *in situ* для шунтирования проксимального отдела ПКА оправдано при окклюзии или критическом сужении последней.

После мобилизации и проведения кондуитов наступает следующий крайне важный этап операции — ревизия коронарных артерий. Хирург должен убедиться, что все артерии, которые он планирует шунтировать, имеют подходящий диаметр, располагаются эпикардиально, их стенка не кальцинирована.

Только после этого принимается окончательное решение о количестве дистальных анастомозов и оптимальном варианте использования обеих ВГА.

При множественном маммарно-коронарном шунтировании с использованием секвенциальной техники в случае сомнений в качестве коронарной артерии (малый диаметр, кальциноз и т.д.) лучше отказаться от ее вскрытия, чем выполнять «неудобный» анастомоз и рисковать всей конструкцией.

При глубоком расположении коронарных артерий в эпикардиальном жире или интрамиокардиально выполнение секвенциальных анастомозов сопряжено с риском перегиба ВГА по типу крыла чайки с формированием гемодинамически значимого препятствия кровотоку и высоким риском дисфункции всех анастомозов.

На этом этапе также необходимо оценить показатели гемодинамики и совместно с анестезиологом решить, проводить ли операцию в условиях искусственного кровообращения или на работающем сердце.

При выборе варианта Y-образного композитного шунта первым этапом необходимо сформировать анастомоз конец в бок между отсеченной правой ВГА и левой ВГА полипропиленовой нитью 8/0.

Мы выполняем все анастомозы полипропиленовой нитью 8/0 с иглой 6,5 мм, так как стенка ВГА очень хрупкая и легко подвержена разрыву и расслоению. При наложении анастомозов не рекомендуем держать ВГА, зажимая ее стенку в бранши пинцета, придерживать эту артерию следует только за адвентицию.

В зависимости от конфигурации и особенностей строения угол между правой и левой ВГА может быть от 30 до 90°.

Очередность наложения дистальных анастомозов не зависит от условий выполнения операции (на работающем сердце или с искусственным кровообращением): сначала анастомозы с a.intermedia-диагональной ветвью (ДВ)-ПМЖВ и далее анастомозы с ВТК-ЗБВ ОА-ЗБВ ПКА-задней межжелудочковой ветвью (ЗМЖВ) ПКА.

Основным вариантом для использования левой ВГА в нашей клинике является шунтирование крупных ветвей ЛКА: ПМЖВ, ДВ, a.intermedia. В зависимости от особенностей расположения этих артерий мы используем несколько вариантов формирования дистальных анастомозов.

При необходимости шунтирования a.intermedia или ДВ, которые отходят от ПМЖВ под углом до 30—35°, оптимальным выбором мы считаем секвенциальное анастомозирование: анастомоз бок в бок в продольном направлении с a.intermedia или ДВ и анастомоз конец в бок с ПМЖВ **(рис. 5)**.

Если угол отхождения a.intermedia или ДВ около 40—45° и более, следует рассмотреть возможность секвенциального анастомозирования — анастомоз бок в бок в поперечном направлении (diamond shape) с a.intermedia или ДВ и анастомоз конец в бок с ПМЖВ **(рис. 6)**, а также композитного шунтирования.

При наложении секвенциального анастомоза бок в бок в поперечном направлении длина артериотомии на коронарной артерии обычно не должна превышать 1,5 диаметра коронарной артерии, что позволит избежать де-

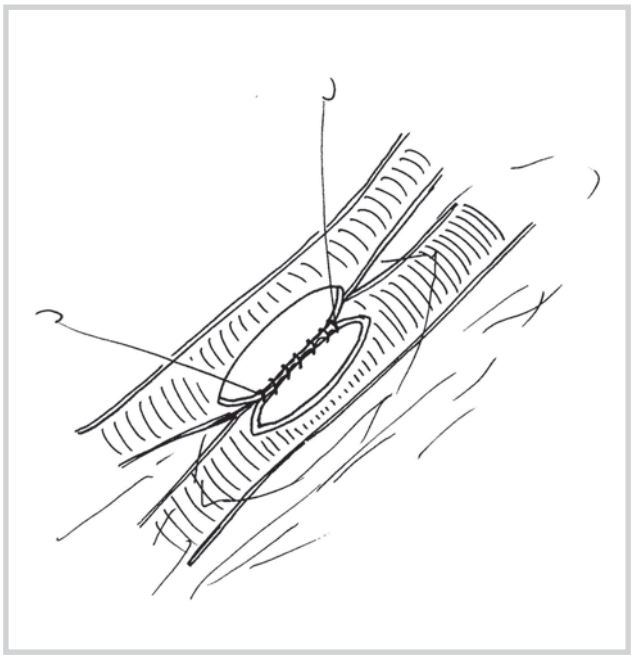

Рис. 5. **Секвенциальный анастомоз бок в бок в продольном направлении.**

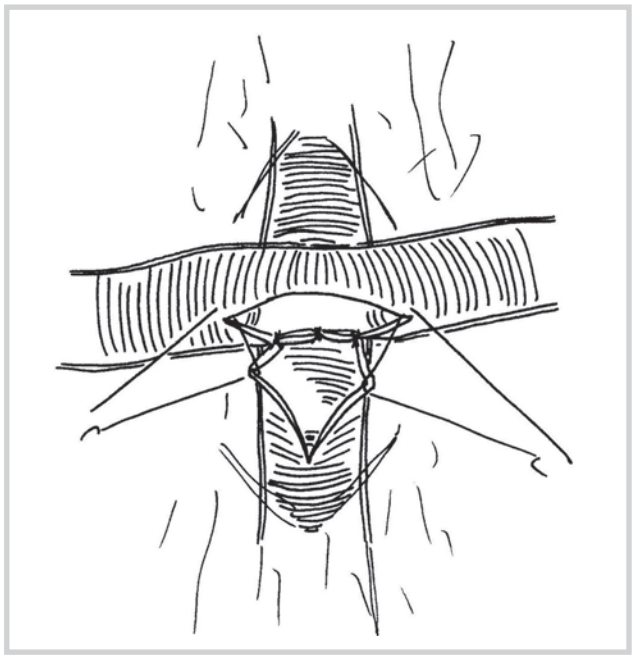

Рис. 6. **Секвенциальный анастомоз бок в бок в поперечном направлении (diamond shape).**

формации артерии и кондуита после пуска кровотока, но при этом обеспечит хорошую функцию шунта.

Всегда надо помнить также о том, что обычно крайне нежелательно и очень затруднительно наложение дополнительных стежков на коронарные анастомозы, поэтому техническая подготовка хирурга имеет огромное значение.

Шунтирование артерий боковой и диафрагмальной поверхности сердца выполняем в зависимости от выбранной стратегии:

— правой ВГА *in situ* проведенной в поперечном синусе перикарда, используя секвенциальную технику анастомозирования;

— правой ВГА, являющейся браншей Y-образного композитного шунта к левой ВГА, используя секвенциальную технику анастомозирования.

Отдельно следует остановиться на конфигурации последнего анастомоза конец в конец в случае последовательного шунтирования 2—3 артерий. Длина кондуита не всегда позволяет без натяжения выполнить анастомоз конец в конец в продольном направлении, в этом случае допустимо наложение анастомоза под углом 90° **(рис. 7)**.

При выполнении операции на работающем сердце возможно провести интраоперационный мониторинг объемной скорости кровотока по шунтам по мере наложения анастомозов и документировать емкость дистального русла с помощью ультразвукового флоуметра.

Завершаем операцию ревизией всех дистальных анастомозов, дренированием полости перикарда и переднего средостения. К миокарду правого желудочка фиксируем два электрода.

Грудину ушиваем по принятой в клинике методике — используем 11—12 швов металлической проволокой: 3—4 шва на рукоятку грудины, остальные на тело грудины. Стабилизацию сустава грудины выполняем Z-образным швом.

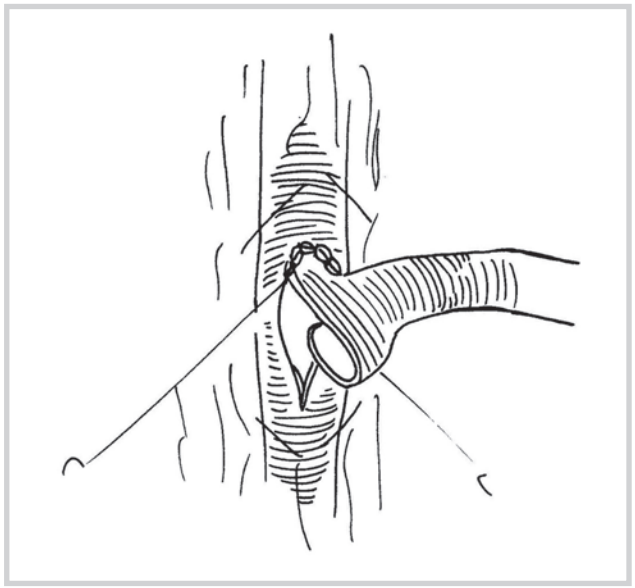

Рис. 7. **Анастомоз конец в конец под углом 90° (Т-образный анастомоз).**

После перевода пациента в отделение реанимации дренажи подключаем для активной аспирации, выполняем рентгенографию органов грудной клетки.

В случае если позволяет гемодинамика, для профилактики спазма аутоартериальных конструкций мы применяем интраоперационное внутривенное медленное введение блокаторов медленных кальциевых каналов.

В послеоперационном периоде в обязательном порядке определяем время свертывая крови; если оно меньше 8 мин, назначаем введение гепарина по 2500 ЕД каждые 4 ч.

Сразу после перевода пациента на самостоятельное дыхание и экстубации даем ему 150 мг клопидогреля, 100 мг ацетилсалициловой кислоты и блокатор медленных кальциевых каналов.

Обсуждение

Доказанное преимущество аутоартериального коронарного шунтирования по сравнению с аутовенозным до настоящего времени не изменило соотношения в пользу множественной аутоартериальной реваскуляризации. За исключением показателей в нескольких специализированных центрах Европы, США и России, полная аутоартериальная реваскуляризация составляет не более 5—7% общего числа наблюдений коронарного шунтирования.

Среди факторов, сдерживающих рост числа операций множественного аутоартериального шунтирования, следует указать в первую очередь на необходимость безупречного прецизионного исполнения операции, что требует отличной подготовки хирурга. Массовый характер выполнения операций коронарного шунтирования также не располагает к индивидуальному подходу при планировании и выполнении операции.

При обсуждении применимости этой методики у большего числа пациентов следует отметить, что в течение последних 10 лет сформировалась концепция «адекватной» реваскуляризации миокарда, когда число дистальных анастомозов редко превышает 3—4. Наложение трех дистальных анастомозов с использованием техники множественного маммарно-коронарного шунтирования — посильная задача для опытного хирурга.

В нашей работе мы не наблюдали увеличения длительности операции при выполнении множественного маммарно-коронарного шунтирования — время, затраченное на мобилизацию второй ВГА, обычно равно времени наложения анастомозов с аортой при классическом аортокоронарном шунтировании.

Из очевидных технических преимуществ выполнения множественного маммарно-коронарного шунтирования на работающем сердце следует назвать удобство измерения длины и позиционирования кондуитов, что практически исключает возможность перегиба или перекрута.

Исключение манипуляций на аорте, которая в той или иной степени поражена атеросклерозом, также может способствовать снижению количества неврологических осложнений.

Улучшение информированности пациентов относительно методики и результатов множественного маммарно-коронарного шунтирования, возможно, повысит востребованность этого типа операций.

Среди очевидных преимуществ множественного маммарно-коронарного шунтирования для пациента можно отметить превосходные отдаленные результаты и хороший косметический эффект (нет дополнительных разрезов).

Длительное и успешное функционирование маммарно-коронарных шунтов обеспечивается благодаря особым свойствам стенки артерии, способности ее просвета к адаптации в зависимости от потребности сердца в кислороде путем нейрогуморальной регуляции; это обязывает нас шире применять множественное маммарно-коронарное шунтирование.

Таким образом, множественное маммарно-коронарное шунтирование хотя и является воспроизводимой и интуитивно понятной техникой, все еще имеет крайне ограниченное распространение.

ЛИТЕРАТУРА

1. Демихов В.П. *Пересадка жизненно важных органов в эксперименте*. М.: Медгиз; 1960.
2. Колесов В.И., Поташов Л.В. Хирургия венечных артерий. *Экспериментальная хирургия и анестезиология*. 1965;3-8.
3. Лысенко А.В., Стоногин А.В., Черноусов А.Ф. Сравнение результатов множественного маммарно-коронарного шунтирования на работающем сердце и в условиях искусственного кровообращения. *Грудная и сердечно-сосудистая хирургия*. 2012;1:11-16.
4. Buxton BF, Hayward PA. The art of arterial revascularization-total arterial revascularization in patients with triple vessel coronary artery disease. *Ann Cardiothorac Surg.* 2013;2(4):543-551.
   doi: 10.3978/j.issn.2225-319X.2013.07.14.
5. Cooley DA. Beating-heart surgery for coronary revascularization: Is it the most important development since the introduction of the heart-lung machine? *Ann Thorac Surg.* 2000;70:1779-1781.
6. Favaloro RG. Saphenous vein graft in the surgical treatment of coronary artery disease. Operative technique. *J Thorac Cardiovasc Surg.* 1969;58(2):178-185.
7. Lytle BW, Cosgrove DM, Saltus GL, Taylor PC, Loop FD. Multivessel coronary revascularization without saphenous vein: long-term results of bilateral internal mammary artery grafting. *Ann Thorac Surg.* 1983;36(5):540-547.