doi: 10.17116/hirurgia2016367-69

Успешное симультанное хирургическое вмешательство у больного с первично-множественным синхронным раком пищевода, желудка и прямой кишки

Д.м.н., проф. О.И. КИТ, к.м.н. Е.Н. КОЛЕСНИКОВ, к.м.н. Р.Е. МЯГКОВ*

ФГБУ «Ростовский научно-исследовательский онкологический институт» Минздрава РФ, Ростов

Successful simultaneous surgery for multiple primary synchronous esophageal, gastric and rectal cancer

O.I. KIT, E.N. KOLESNIKOV, R.E. MYAGKOV

Rostov Research Cancer Institute, Ministry of Health of the Russian Federation, Rostov

Ключевые слова: первично-множественный рак желудочно-кишечного тракта, хирургическая тактика.

Keywords: multiple primary synchronous esophageal, surgical treatment.

Интерес к проблеме первично-множественных опухолей (ПМО) связан с повсеместно регистрируемым за последние годы увеличением числа наблюдений с такими неоплазиями. За последние годы показатель заболеваемости ПМО возрос почти в 10 раз; только за последние 30 лет во всем мире описано несколько десятков тысяч наблюдений. По данным отечественных и зарубежных авторов, частота развития первично-множественных новообразований составляет 5—21% всех злокачественных опухолей. В структуре полинеоплазий преобладает сочетание двух опухолей. Тройная локализация встречается в 5—8% наблюдений [2, 3]. Среди ПМО по частоте поражения одно из первых мест занимают злокачественные новообразования пищеварительного тракта. Они составляют до 52,8% всех ПМО, при этом 24,3% из них выявляются синхронно. На долю ПМО пищеварительного тракта приходится 4,4% всех онкологических заболеваний и 10,2% злокачественных новообразований пищеварительного тракта [1, 2].

В настоящее время считается, что лечение больных с ПМО должно осуществляться в соответствии с общепринятыми принципами радикального лечения применительно к каждой из опухолей, поэтому основным принципом лечения больных с синхронными первично-множественными злокачественными новообразованиями органов желудочно-кишечного тракта должно являться стремление к наиболее быстрой и радикальной ликвидации каждой опухоли [2, 4—6].

С нашей точки зрения, интересным является следующее клиническое наблюдение.

Больной *Р.*, 1949 г.р., обратился в клинико-диагностическое отделение Ростовского научно-исследовательского онкологического института 22.09.14 с жалобами на затруднение при прохождении твердой пищи, слабость, снижение массы тела на 10 кг, боль при глотании за грудиной, запор. Указанные жалобы появились в течение 3 мес, симптомы постепенно прогрессировали.

Больной обследован. При фиброэзофагогастроскопии 23.09 на расстоянии 30 см от резцов выявлен край бугристой опухоли с изъязвлением, расположенным по окружности пищевода, протяженностью до 33 см от резцов; Z-линия на расстоянии 41 см, не смыкается, диафрагма на расстоянии 43 см от резцов. В области синуса желудка на большой кривизне с переходом на обе стенки выявлена бугристая опухоль протяженностью 5—6 см с изъязвлением в центре; препилорический отдел и привратник в процесс не вовлечены.

При фиброколоноскопии 25.09 на расстоянии 15 см от ануса выявлена бугристая опухоль, суживающая просвет кишки, инфильтративного типа, протяженностью до 4 см.

На основании результатов гистологического заключения в пищеводе установлен плоскоклеточный рак G3 без ороговения, в желудке и прямой кишке — аденокарцинома G2.

24.09 выполнена спиральная компьютерная томография органов грудной клетки. Определено утолщение стенок среднегрудного отдела пищевода, лимфатические узлы средостения не увеличены, в нижней доле легкого слева имеется солитарный очаг размером 2,1 см с включениями кальция (рентгенологически — гамартохондрома).

При ультразвуковом исследовании брюшной полости и малого таза, а также при выполнении магнитно-резонансной томографии брюшной полости 26.09 данных, свидетельствующих о генерализации опухолевого процесса, не выявлено.

Установлен диагноз: первично-множественный синхронный рак: рак средней трети пищевода T3N0M0, рак желудка T3N0M0, рак прямой кишки T3N0M0. Больному показано хирургическое лечение, принято решение выполнить симультанную операцию.

06.10 — операция. Наркоз — тотальная внутривенная анестезия с искусственной вентиляцией легких. Произведена срединная лапаротомия. При ревизии в брюшной полости выявлена плотная бугристая опухоль инфильтративно-язвенного типа до 5 см в диаметре, прорастающая серозную оболочку в области тела желудка; опухоль до 3—4 см в диаметре в верхнеампулярном отделе прямой кишки, инфильтративная, стенозирующая просвет кишки, также прорастающая серозную оболочку. Макроскопи-

© Коллектив авторов, 2016

Р.Е. Мягков — к.м.н. ФГБУ «Ростовский НИИ онкологии»; *e-mail: romario420@yandex.ru

чески изменений в регионарных лимфоузлах не выявлено; не обнаружено также признаков отдаленного метастазирования.

Выполнена сагиттальная диафрагмотомия по Савиных: при ревизии в средостении определяется опухоль средней трети пищевода протяженностью до 5 см, плотная, бугристая, умеренно подвижная; признаков метастатического поражения регионарных лимфоузлов не выявлено.

Решено выполнить расширенную комбинированную операцию в объеме гастрэктомии, передневерхней резекции прямой кишки, субтотальной резекции пищевода (оператор проф. О.И Кит). Желудок мобилизован вместе с сальниками, отсечен от двенадцатиперстной кишки линейным сшивающим аппаратом Катер 75, культя двенадцатиперстной кишки дополнительно перитонизирована. Выполнена лимфодиссекция D2. Мобилизована и удалена прямая кишка вместе с сигмовидной и ее брыжейкой. Нижняя брыжеечная артерия пересечена и перевязана в месте ее отхождения от аорты. Нисходящая ободочная кишка перемещена в полость таза. Сформирован анастомоз между прямой и толстой кишкой конец в бок циркулярным сшивающим аппаратом Ethicon №29 с формированием J-образного толстокишечного резервуара.

Пластику пищевода решено выполнить тонкой кишкой. Невозможность использования для пластики толстой кишки была обусловлена особенностями ее ангиоархитектоники, так как средняя и правая толстокишечные артерии были выражены слабо, кровоснабжение правой половины толстой кишки осуществлялось преимущественно подвздошно-толстокишечной артерией.

Выделена петля тощей кишки, пересечена, сформирован Y-образный анастомоз по Ру двухрядным узловым швом. Для создания трансплантата достаточной длины пересечено 2 радиарных сосуда первого порядка.

Выполнена торакотомия в пятом межреберье справа. Пищевод мобилизован, пересечен на уровне верхнегрудного отдела, удален вместе с желудком и сальниками единым блоком.

Произведена лимфодиссекция F2, при этом вскрыта левая плевральная полость. В правую плевральную полость перемещен тонкокишечный трансплантат, сформирован пищеводно-тонкокишечный анастомоз конец в бок двухрядным узловым швом **(рис 2)**. Брюшная полость дренирована тремя трубками (подпеченочное пространство справа и малый таз), обе плевральные полости дренированы раздельно. Операционные раны ушиты наглухо.

Послеоперационный период протекал без осложнений. С 3-х суток отмечена активная перистальтика, на 5-е сутки — самостоятельный стул. Через 5 сут после операции разрешено пить, через 7 сут — принимать полужидкую пищу с включением смесей для энтерального питания.

Дренажи из брюшной полости удалены на 6—8-е сутки, плевральные дренажи — на 7-е сутки. Послеоперационные раны зажили первичным натяжением. Больной выписан на 18-е сутки после операции в удовлетворительном состоянии.

Гистологическое исследование послеоперационного материала: в пищеводе — плоскоклеточный неороговевающий рак G3 с инвазией всех слоев, метастазов в регионарных лимфоузлах не обнаружено; в желудке — аденокарцинома G2 с инвазией всех слоев, метастазов в регионарных лимфоузлах не обнаружено; в прямой кишке — аденокарцинома G2 с инвазией всех слоев, метастазов в регионарных лимфоузлах не обнаружено.

При контрольном обследовании через месяц после выписки из стационара, включающем рентгенографию органов грудной клетки и пищевода, ультразвуковое исследование брюшной полости и таза, данных о рецидиве и генерализации опухолевого процесса не выявлено. Пищеводно-тонкокишечный анастомоз находится в правой плевральной полости, стенки пищеводно-кишечного анастомоза гладкие, эластичные, эвакуация из пищевода не нарушена **(см. рис. 1)**. Масса тела больного увеличилась на 4 кг, явлений дисфагии он не отмечает.

Больной консультирован химиотерапевтом. Рекомендовано проведение адъювантной полихимиотерапии по схеме: оксалиплатин 200 мг в 1-й день, капецитабин 3,5 г/сут с 1-го по 14-й день с интервалом 2 нед в течение 6 мес.

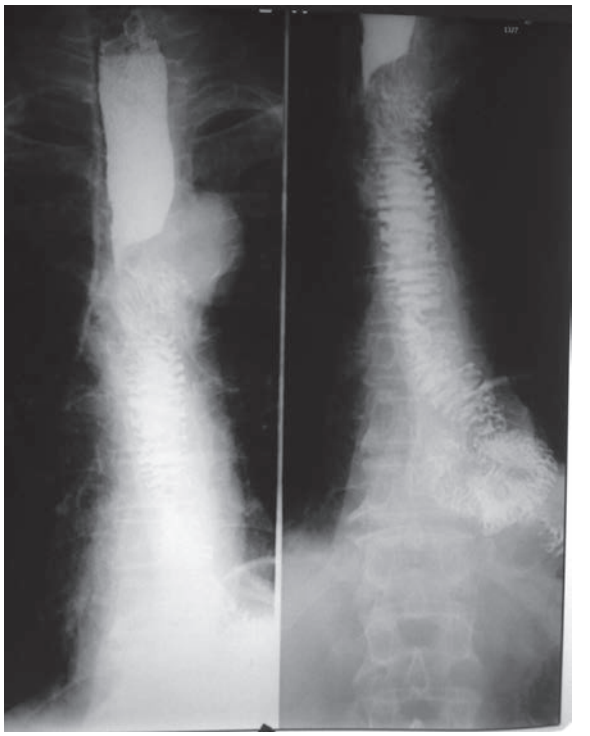

Рис. 1. **Рентгенограмма внутриплеврального пищеводно-тонкокишечного анастомоза.**

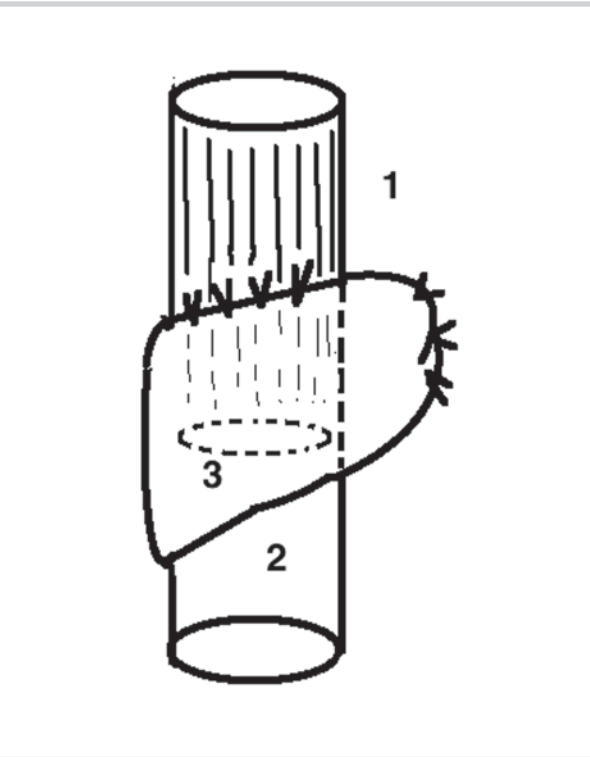

Рис. 2. **Вид внутриплеврального пищеводно-тонкокишечного анастомоза.**

1 — пищевод; 2 — петля тощей кишки, анастомозированная с пищеводом; 3 — зона эзофагоэнтероанастомоза.

Представленное клиническое наблюдение интересно наличием у пациента трех одновременно выявленных синхронных первично-множественных злокачественных опухолей, локализующихся по обе стороны от диафрагмы. В условиях специализированного хирургического стационара выполнение симультанных расширенно-комбинированных операций по поводу злокачественных полинеоплазий возможно с хорошим непосредственным и отдаленным функциональным результатом. Непременным условием таких хирургических вмешательств должно быть соблюдение современных принципов онкологического радикализма операций.

ЛИТЕРАТУРА

1. Кит О.И., Геворкян Ю.А., Никипелова Е.А., Франциянц Е.М., Аверкин М.А., Малейко М.Л., Толмах Р.Е. Некоторые клинические особенности первично-множественного рака толстой кишки. Электронный научный журнал «Современные проблемы науки и образования». 2013;2: htpp://www.science-education.ru/108-868
2. Первично-множественные злокачественные опухоли. Пособие для врачей. Под ред. Чиссова В.И., Трахтенберга А.Х. М.: 2000;233.
3. Состояние онкологической помощи населению России в 2013 г. Под ред. Каприна А.Д., Старинского В.В., Петровой Г.В. М.: 2014;235.
4. Стилиди И.С. Рак пищевода. В кн.: Энциклопедия клинической онкологии. Под ред. акад. РАН и РАМН проф. Давыдова М.И. М.: ООО «РЛС-2004»; 2004.
5. Pennathur A, Zhang J, Chen H et al. The «Best Operation» for Esophageal Cancer? *Ann Thorac Surg.* 2010;89:2163-2167.
6. Stefan B Hosch, Nikolas H Stoecklein, Pichlmeier U, Rehders A, Scheunemann P, Niendorf A, Wolfram T. Knoefel, Jakob R Izbicki. Esophageal Cancer: The Mode of Lymphatic Tumor Cell Spread and Its Prognostic Significance. *Journal of Clinical Oncology.* 2001;19:7:1970-1975.