doi: 10.17116/hirurgia2016359-63

Анализ клинического применения эпидермального фактора роста эберпрот-п и биопластического материала коллост в лечении дефектов кожи и мягких тканей у больных с синдромом диабетической стопы

Д.м.н., проф. М.Д. ДИБИРОВ[1,2], д.м.н., проф. Р.У. ГАДЖИМУРАДОВ[1,2], к.м.н., доц. К.А. КОРЕЙБА*[3,4]

[1]Кафедра хирургических болезней и клинической ангиологии ГБОУ ВПО «Московский государственный медико-стоматологический университет им. А.И. Евдокимова» Минздрава России (зав. каф. — д.м.н., проф. М.Д. Дибиров), Москва; [2]ГБУЗ «Городская клиническая больница №81» Департамента здравоохранения Москвы (гл. врач — д.м.н. Н.В. Верткина), Москва; [3]кафедра общей хирургии ГБОУ ВПО «Казанский государственный медицинский университет»Минздрава России (зав. каф. — д.м.н., проф.С.В. Доброквашин); [4]Центр «Диабетическая стопа» (рук. — к.м.н., доц. К.А. Корейба) , Казань

Analysis of the clinical application of epidermal growth factor ("Heberprot-P") and bioplastic material ("Collost") in treatment of skin and soft tissues defects in patients with diabetic foot syndrome

M.D. DIBIROV[1,2], R.U. GADZHIMURADOV[1,2], K.A. KOREYBA[3,4]

[1]Department of Surgical Diseases and Clinical Angiology, Moscow State University of Medicine and Dentistry (Head of Department — M.D. Dibirov PhD, Professor); [2]City Clinical Hospital №81, Moscow (Head — N.V. Vertkina, PhD); [3]Department of General Surgery, Kazan State Medical University (Head of Department — S.V. Dobrokvashin, PhD, Professor); [4]"Diabetic Foot" Center (Head — K.A. Koreyba, PhD, Assoc. Professor), Kazan

Актуальность. В настоящее время отмечается увеличение количества больных с синдромом диабетической стопы с дефектами кожи и мягких тканей. Остро стоит вопрос о местном лечении данной патологии на фоне диабетической ангиопатии и полинейропатии. **Цель работы** — повысить качество лечения раневых дефектов у больных нейроишемической формой синдрома диабетической стопы, изучить эффективность коллагеновых имплантатов и генотерапевтических технологий в закрытии раневых дефектов кожи и мягких тканей. **Материал и методы.** На базе Городской клинической больницы № 81 Департамента здравоохранения г. Москвы и центра «Диабетическая стопа» г. Казани проведено сравнительное исследование, по изучению воздействия препарата эберпрот-п и биопластического материала коллост на течение раневых процессов у больных с верифицированным диагнозом «синдром диабетической стопы». **Результаты.** В статье рассматривается доступность методики, результаты комбинированного лечения раневых дефектов кожных покровов и мягких тканей нижних конечностей у пациентов с синдромом диабетической стопы с применением генотерапевтических методов и биопластических материалов на основе нативного коллагена I типа.

Выводы. Применение пластических биоматериалов на основе нативного коллагена I типа в лечении дефектов тканей у больных с синдромом диабетической стопы предпочтительнее эпидермального фактора роста.

Ключевые слова: диабетическая стопа, закрытие раневого дефекта, коллост, эберпрот-п.

Relevance. Currently, there is increasing the number of diabetic foot patients with tissues defects. The local treatment of this pathology against the backdrop of diabetic angiopathy and polyneuropathy is a topical issue. **Aim.** Treatment of wound defects in patients with neuroischemic form of diabetic foot syndrome; study of the effectiveness of collagen implants and gene-therapy technologies in wound closure**. Materials and methods.** The comparative study was conducted for analyzing clinical effects of "Heberprot-P" and bioplastic material "Collost" on wound healing process in patients with verified diagnosis "diabetic foot syndrome" on the base of City Clinical Hospital №81(Moscow) and "Diabetic Foot" center (Kazan). **Results.** The article shows the availability, methodology, results of combination treatment of wound defects of lower limbs in DFS patients with gen-therapy methods and bioplastic materials based on native type I collagen. **Conclusions.** The use of bioplastic materials based on native type I collagen for treatment of tissue defects in patients with diabetic foot is preferably than the use of epidermal growth factor.

Keywords: diabetic foot, wound closure, "Collost", "Heberprot-P".

Актуальность

В 2014 г. число больных сахарным диабетом в мире достигло 387 млн человек, и сохраняется тенденция к дальнейшему росту и, кроме того, «омоложению» заболевания. Больные сахарным диабетом подвержены высокой опасности инвалидизации вследствие быстрого образования и длительного заживления раневых дефектов кожных покровов и мягких

© Коллектив авторов, 2016

*e-mail: korejba_k@mail.ru

тканей, ведущих к ампутации нижней конечности. Очевидно, что с увеличением темпов распространения сахарного диабета и его осложнений будет расти и удельный вес больных с дефектами кожных покровов и мягких тканей нижних конечностей [1, 2, 4].

Лечение трофических нарушений является значительной проблемой в хирургии диабетической стопы. При синдроме диабетической стопы нарушается взаимоотношение белковых фракций (дезорганизация коллагена), имеющее существенное значение в течении репаративно-пролиферативной фазы раневого процесса. Таким образом, нарушается физиологическое течение раневого процесса, происходит хронизация язвенного дефекта, и, как результат, наступает раневая кахексия. У больных снижается количество продуцируемого фибробластами коллагена, что ведет к замедлению заживления раны, повышается уровень матриксных металлопротеаз, замедляются процессы формирования экстрацеллюлярного матрикса, ремоделирования и формирования новых тканей [2, 5]. Стандартные методы лечения больных с трофическими поражениями тканей при синдроме диабетической стопы не всегда позволяют достичь заживления раневого дефекта и предупредить ампутацию. Большой интерес вызывают методы регенеративной медицины, включая генные, клеточные [3] и матриксные ацеллюлярные технологии. В ряде исследований показана способность факторов роста стимулировать заживление нейропатических язв у больных с синдромом диабетической стопы при условии многократного введения и создания высоких локальных концентраций (это условие необходимо, так как пептидные факторы роста быстро разрушаются протеолитическими ферментами) [3].

Цель работы — провести сравнительную оценку эффективности практического применения препарата эберпрот-п и биопластического материала коллост у больных с синдромом диабетической стопы, направленного на оптимизацию и повышение качества лечения раневых дефектов кожи и мягких тканей; внедрение в клиническую практику и изучение эффективности новых научных разработок, повышение продуктивности хирургического пособия при данной патологии.

Материал и методы

Препарат эберпрот-п относится к фармакологической группе регенерантов и репарантов, действующее вещество которого представляет собой фактор роста эпидермальный человеческий рекомбинантный (Recombinant Human Epidermal Growth Factor) — ЭФРчр. ЭФРчр продуцируется штаммом дрожжей *Saccharomycescerevisiae*, в геном которого методами генной инженерии встроен ген ЭФРчр. Фактор роста эпидермальный человеческий рекомбинантный, полученный на основе технологии рекомбинантной ДНК, по механизму действия идентичен эндогенному фактору роста эпидермальному, вырабатываемому в организме [1]. Производитель: Центр генной инженерии и биотехнологии (ЦГИБ), Республика Куба.

Эпидермальный фактор роста (ЭФР) ускоряет рост и деление эпителиальных клеток, в человеческом организме содержится в тромбоцитах, фагоцитах, моче, слюне, молоке и в плазме крови. ЭФР — один из членов семейства белков, отвечающих за деление клеток эпителиального покрова. Все члены этого семейства содержат одну или несколько характерных аминокислотных последовательностей, согласно формуле: $CX_7CX_{4-5}CX_{10-13}CXCX_8GXRC$, где X — любая аминокислота.

Биопластический материал коллост представляет собой нереконструированный коллаген I типа с полностью сохраненной нативной структурой. Коллост изготавливают из кожи крупного рогатого скота. В процессе обработки удаляется эпидерма, подкожный жировой слой и все дермальные клетки без разрушения коллагеновой матрицы, создается неиммуногенный, инертный и стойкий материал, волокна которого напоминают решетку. Он действует как шаблон для формирования новой ткани. Фибробласты, кровеносные и лимфатические сосуды, нервные волокна, внедряясь из окружающей ткани в коллагеновую решетку, распространяются по ней. Постепенно рассасываясь, коллост формирует новый аутодермальный слой [4] (ООО «Биофармахолдинг», Россия).

Основываясь на вышеизложенных свойствах, мы провели сравнительное исследование, направленное на изучение воздействия препарата эберпрот-п и биопластического материала коллост на течение раневых процессов у больных с верифицированным диагнозом «синдром диабетической стопы». Больные были разделены на две группы. В 1-ю группу вошли пациенты, которым в составе комплексной терапии вводили препарат эберпрот-п (n=16). 2-ю группу составили пациенты, которым при идентичных условиях имплантировали биоматериал коллост (n=28). Состав и характеристика 1-й и 2-й групп даны в **табл. 1**.

Составляющие лечения больных в обеих группах были идентичны, за исключением указанных элементов местного лечения. В состав лечения входили: общая терапия, ангиохирургическая коррекция сосудистого русла (1-я группа: БПШ — 3 пациента, РЭД — 1 пациент; 2-я группа: БПШ — 4 пациента, РЭД — 1 пациент), местное лечение (aggressive surgical treatment).

Методика местного лечения включала в себя три этапа:

1) дебридмент раневого дефекта;

2 имплантацию препарата эберпрот-п (1-я группа) или биоматериала коллост (2-я группа);

Таблица 1. **Характеристика исследуемых больных по группам**

Критерии	Количество больных 1-й группы (*n*=16)	Количество больных 2-й группы (*n*=28)
Пол		
М	6 (37,5%)	11 (39%)
Ж	10 (62,5%)	17 (61%)
Средний возраст, годы	61,88±3,04	62,36±2,03
Глубина поражения тканей по Wagner	W2 — 11 W3 — 3 W4 — 1 W5 — 1	W2 — 14 W3 — 9 W4 — 3 W5 — 2
Поражение сосудистой системы нижних конечностей по Фонтейн—Леришу—Покровскому	ХАН2 — 12 ХАН3 — 0 ХАН4 — 4	ХАН2 — 23 ХАН3 — 1 ХАН4 — 4
Диабетическая остеоартропатия	10	15
Диабетическая полинейропатия, умеренно выраженная по шкале НДС	15	26

3) создание благоприятных условий для дальнейшего течения раневого процесса.

На *первом этапе* у всех больных обеих групп применяли:

а) ультразвуковую гидрохирургическую обработку дефектов с подачей в систему слабого раствора анестетика (раствор новокаина 0,25% от 200 до 300 в зависимости от степени выраженности местных деструктивно-воспалительных процессов и площади раневой поверхности);

б) механическую некрэктомию с обработкой дна, стенок и краев дефекта; вскрытием и удалением гнойно-некротических карманов и затеков.

Второй этап у пациентов 1-й группы включал введение в раневой дефект препарата эберпрот-п. Для приготовления лекарственного раствора во флакон, содержащий 75 мкг лиофилизата, добавляли 5 мл воды для инъекций, после чего осторожно перемешивали в течение нескольких секунд до получения однородного прозрачного и бесцветного раствора без видимых твердых частиц. Полученный раствор сразу после приготовления вводили в область дна, стенок, краев раны, а также в область паравульнарных тканей. Количество введенного препарата соотносили с площадью дефекта мягких тканей исходя из нормы 0,5 мл препарата на 1 $см^2$ площади дефекта. При каждой новой инъекции использовалась новая стерильная игла. Глубина введения составляла около 0,5 см. Введение препарата производили каждые 48 ч в течение 3 нед. Число флаконов на одного пациента варьировалось от 8 до 48.

У пациентов 2-й группы на данном этапе производили имплантацию биоматериала коллост в виде 7% геля в дозе 1,5 мл (одна из официальных форм). Перед применением гель, находящийся в одноразовом стерильном шприце в контурной ячеистой упаковке, нагревали до 32—36 °С. Введение геля осуществляли в область дна, стенок, краев дефекта на глубину от 0,2 до 0,5 см под углом 15—25° на выходе иглы шприца для создания «туннеля». На одну манипуляцию требовалось, в зависимости от площади раневого дефекта, от 1 до 3 шприцев. Кратность процедуры —1 введение.

Третьим этапом больным 1-й группы после манипуляции поверхность раны закрывали влажной повязкой с физиологическим раствором и фиксировали сверху нетравматичной нейтральной повязкой, смену повязок производили ежедневно.

У пациентов 2-й группы после имплантации биоматериала на раневую поверхность накладывали самофиксирующиеся гидроколлоидные повязки, которые меняли каждые 48 ч. Через 12—15 сут после процедуры переходили на нетравматичные нейтральные повязки или их сочетание с повязками, содержащими ионы Ag.

Всем пациентам обеих групп на третьем этапе производилась разгрузка стоп с наложением иммобилизирующих повязок по технологии ТСС.

Результаты

Наблюдение за пациентами обеих групп осуществлялось с момента начала лечения в течение 12 мес. Наблюдению подлежали следующие факторы:

1) скорость и продуктивность репаративных процессов в ране и сроки эпителизации раневого дефекта;

2) относительная скорость заживления раны [5];

3) общее самочувствие пациентов и переносимость проводимой терапии;

4) частота рецидивов на фоне адекватной перманентной терапии;

5) количество осложнений, в том числе ампутаций, после имплантации препарата и биоматериала.

Результаты наблюдения представлены в **табл. 2**.

Достигнутая положительная динамика раневого процесса у пациентов 1-й группы (применение препарата эберпрот-п) отмечена в следующие сроки: у 1 пациента — через 6 мес, у 1 — через 5 мес, у 1 — через 1 мес с момента начала лечения.

Таблица 2. **Результаты лечения в исследуемых группах больных после введения препарата эберпрот-п и биоматериала коллост**

Исход лечения	Количество больных 1-й группы (n=16)	Количество больных 2-й группы (n=28)
Положительная динамика раневого процесса (эпителизация)	18,75%	89%
Течение раневого процесса без положительного эффекта	18,75%	—
Отдаленные результаты неизвестны	18,75%	11%
Ампутация на уровне пальцев стоп	12,5%	—
Ампутация на уровне стопы	6,25%	—
Ампутация на уровне голени	12,5%	—
Некрэктомия + аутодермопластика	12,5%	—

Отдаленные результаты в нескольких случаях остались неизвестны по причине отказа со стороны пациентов от дальнейшего лечения препаратом вследствие «плохой переносимости»: у 2 пациентов после 4-го и 5-го сеанса введения (головные боли, тахикардия, тошнота, снижение артериального давления, чувство жара, боль и жжение высокой интенсивности в области введения препарата); у 1 пациента после 6-го сеанса введения (жалобы: «становится очень плохо сразу же после процедуры, теряю сознание»). Во всех этих случаях проводилась медикаментозная коррекция. Ампутация на уровне пальцев стоп выполнена: 1 пациенту — через 5 нед, 1 пациенту — через 4 нед после 3-недельного цикла введения препарата из-за развития остеомиелита на фоне незакрывающегося дефекта и полного разрушения костных структур. Метатарзальная ампутация (1 пациенту) выполнена через 2 нед из-за развития гангрены. Ампутация на уровне голени выполнена: 1 пациенту — через 2 нед, 1 пациенту — через 6 нед из-за развития гангрены с субтотальным поражением стопы. Некрэктомия с аутодермопластикой выполнена у 2 пациентов (через 3 нед и 16 нед соответственно из-за отрицательной динамики и увеличения площади дефекта).

Начало эпителизации раневого дефекта у пациентов 2-й группы (имплантация биоматериала коллост) наступало через 10,3±2,8 сут. Гипертрофического рубцевания ран, рецидивов трофических нарушений кожи в течение заболевания, а также отказов от лечения из-за плохой переносимости процедуры во 2-й группе не отмечено.

Клинические примеры

1. Больная М., 1958 г.р. **(рис 1, 2)**.

За время лечения не наблюдалось значимого уменьшения размера язвы.

Отдаленные результаты: развитие гангрены 4 пальца левой стопы, с разрушением 4 плюснефалангового сустава, на фоне незаживающей язвы через 8 нед после окончания лечения; выполнена ампутация 4 пальца левой стопы, с резекцией головки 4 плюсневой кости.

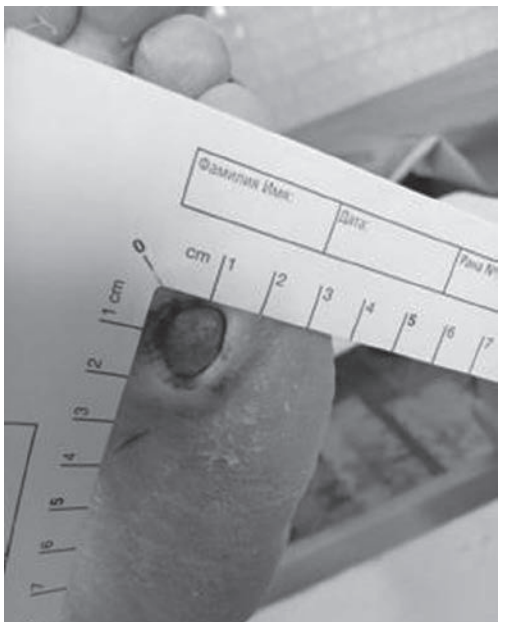

Рис. 1. **Вид стопы.**

Диагноз: синдром диабетической стопы, нейроишемическая форма, W3. Трофическая язва левой стопы, ХАН 3. Состояние после рентгенэндоваскулярной вазодилатации слева. Диабетическая полинейропатия, сенсомоторная, умеренно выраженная.

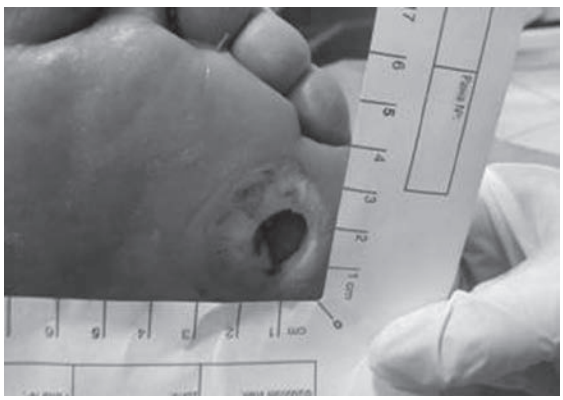

Рис. 2. **Вид стопы на 48-е сутки после начала лечения препаратом эберпрот-п.**

Введено 15 доз.

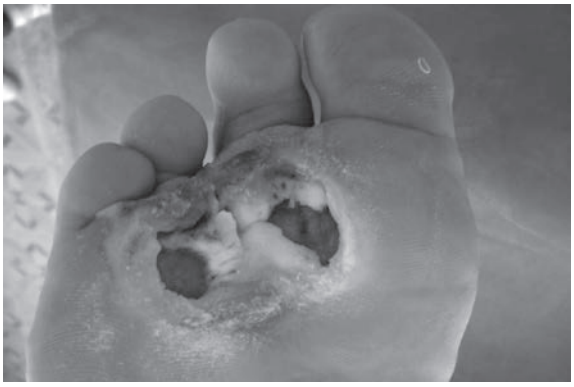

Рис. 3. **Вид стопы.**

Диагноз: синдром диабетической стопы, нейроишемическая форма, W2. Трофические язвы правой стопы, ХАН 3. Состояние после бедренно-подколенного шунтирования справа, ампутации 3 пальца правой стопы с резекцией дистальной головки 3 плюсневой кости. Диабетическая полинейропатия, сенсомоторная, умеренно выраженная. Диабетическая нефропатия. Диабетическая ретинопатия.



Рис. 4. **Имплантация материала коллост (коллаген I типа) в виде геля 7%.**

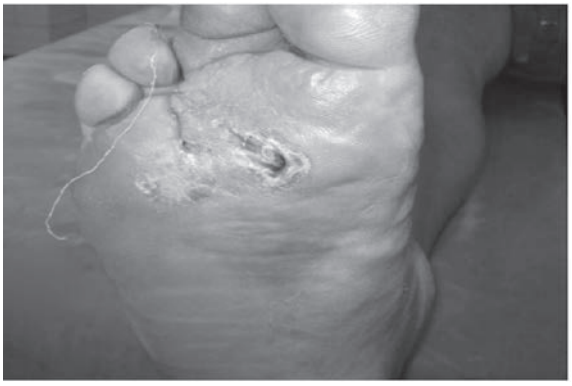

Рис. 5. **Вид стопы на 27-е сутки после комплексного лечения с имплантацией материала коллост в виде геля 7%.**

2. Больной М., 42 года **(рис 3—5)**.

Отдаленные результаты: полная эпителизация дефекта.

Выводы

Применение биопластических материалов на основе нативного коллагена I типа отечественного производства в лечении дефектов тканей у больных с синдромом диабетической стопы на данном этапе предпочтительнее фактора роста эпидермального человеческого рекомбинантного соответствующего производителя. При применении ЭФРчр количество ампутаций пальцев стоп и метатарзальных ампутаций составило 19%, ампутаций на уровне голени — 12,5%. При применении биоматериала коллост на основе коллагена I типа во 2-й группе ампутаций за период наблюдения не отмечено. Эпителизация дефектов в отдаленные сроки при использовании ЭФРчр составила 19% , при применении биоматериала коллост — 89%. Индивидуальная непереносимость препарата на основе ЭФРчр составила 19%, что вызвало отказ от лечения со стороны данных пациентов. Напротив, при использовании биопластического материала коллост индивидуальной непереносимости в группе не отмечено.

ЛИТЕРАТУРА

1. Галстян Г.Р., Игнатьева В.И., Авксентьева М.В., Дедов И.И. Клинико-экономический анализ применения препарата эпидермального фактора роста (эберпрот-п) у больных с синдромом диабетической стопы. *Эндокринная хирургия*. 2013;1:4-15.
2. Зайцева Е.Л., Токмакова А.Ю. Роль факторов роста и цитокинов в репаративных процессах в мягких тканях у больных сахарным диабетом. *Сахарный диабет*. 2014;1:57-62.
3. Коненков В.И., Климонтов В.В. Генные и клеточные технологии в лечении синдрома диабетической стопы. *Сахарный диабет*. 2014;1:63-69.
4. Корейба К.А., Газиев А.Р. *Хирургические инфекционные поражения кожи и мягких тканей. Лечение длительно незаживающих ран.* Казань: АртПечатьСервис; 2011.
5. Gorobeiko M. Svyrydov M.The effectiveness of ultrasound debridement for topical treatment of wounds without active infection at a critical ischemia in diabetic foot syndrome. XII. Meeting of the Diabetic Foot Study Group of the EASD. Bratislava, Slovakia; 2014;53.