doi: 10.17116/hirurgia201611252-57

Разрыв левого предсердия при комбинированной пневмонэктомии справа по поводу рака

В.Д. ПАРШИН, О.С. МИРЗОЯН, А.В. ЛЫСЕНКО, В.А. ТИТОВ, В.А. КОЖЕВНИКОВ, З.Г. БЕРИКХАНОВ

Первый МГМУ им. И.М. Сеченова, Москва, Россия

Ключевые слова: пневмонэктомия, рак, разрыв предсердия, хирургическое лечение.

Left atrial rupture during right-sided combined pneumonectomy for cancer

V.D. PARSHIN, O.S. MIRZOYAN, A.V. LYSENKO, V.A. TITOV, V.A. KOZHEVNIKOV, Z.G. BERIKHANOV

Sechenov First Moscow State Medical University, Moscow, Russia

Keywords: pneumonectomy, cancer, atrial rupture, surgical treatment.

Несмотря на прогресс в диагностике рака легкого (РЛ), появление новых диагностических приборов, заболевание все еще часто выявляют на запущенных стадиях опухолевого процесса. При этом хирургический метод остается основным в системе многокомпонентного лечения злокачественных опухолей легких [2—4, 13, 18]. Комбинированные операции, связанные с резекцией соседних органов при их прорастании раком, не утратили своей актуальности [1, 13, 17]. Одним из вариантов таких операций является удаление легкого или его части с резекцией участка миокарда [8]. Наиболее часто удаляют фрагмент левого предсердия (ЛП) в области устьев соответствующих легочных вен. При этом используют как операции на открытом сердце в условиях искусственного кровообращения (ИК), так и резекцию на работающем сердце [5, 7, 12, 14]. В последнем случае операцию производят при помощи сшивающих аппаратов [15]. При этом, несмотря на развитие торакальной хирургии, анестезиологии и реаниматологии, сохраняется относительно высокая частота послеоперационных осложнений и летальность. По разным публикациям [5, 9—11, 16], эти показатели широко варьируют — от 20 до 52,6% и от 9 до 10,5% соответственно. Целесообразность таких операций длительное время оставалась дискутабельной. Однако в настоящее время накопленный опыт, в том числе отдаленные результаты, свидетельствуют в пользу данной операции. Так, 5-летняя выживаемость варьирует от 14 до 43,7% [5, 6, 9—11, 16, 17, 19]. Существует вероятность развития и интраоперационных осложнений, каждое сообщение о которых полезно во всех отношениях.

Больной *Б.*, 61 год, поступил в отделение торакальной хирургии УКБ №1 Первого МГМУ им. И.М. Сеченова 19 сентября 2015 г. с жалобами на колющую боль в правой половине грудной клетки, одышку при умеренной физической нагрузке, кашель с отхождением слизистой мокроты, кровохарканье, общую слабость. Заболел в июне 2015 г., когда появилась боль в правой половине грудной клетки. Первоначально лечился амбулаторно по месту жительства по поводу предполагаемого остеохондроза грудного отдела позвоночника. Однако эффекта получено не было, а в сентябре после появления кровохарканья произвели рентгенологическое обследование грудной клетки, включая и компьютерную томографию (КТ). Диагностировали опухоль правого легкого (ПЛ), что подтвердили во время фибротрахеобронхоскопии (ФБТ) с биопсией. При морфологическом исследовании бронхобиоптата обнаружили картину умеренно дифференцированного плоскоклеточного рака. Разностороннее обследование органов и систем других опухолевых образований не выявило.

При поступлении в клинику общее состояние больного оставалось относительно удовлетворительным. Периферические лимфоузлы были обыч-

© Коллектив авторов, 2016

e-mail: vdparshin@yandex.ru



Рис. 1. **КТ органов грудной клетки.**

В корне нижней доли правого легкого определяется опухоль, которая от нижней легочной вены четко не дифференцируется.

ного размера. Аускультативно справа в нижних отделах выслушивалось жесткое, ослабленное дыхание. При мультиспиральной компьютерной томографии (МСКТ) с внутривенным усилением в корне ПЛ определялось солидное, васкуляризованное образование диаметром 4,6×6×6,8 см, расположенное от нижней стенки верхнедолевого бронха до легочной связки **(рис. 1)**. В корне легкого определялись одиночные лимфоузлы до 1,2 см в диаметре. Медиальнее нижнедолевого бронха (НДБ) имелся патологически измененный узел размером 2,3×3,8 см. Просвет НДБ был суженным за счет деформации и сдавления его дистальных отделов. В базальной пирамиде нижней доли ПЛ определялись очаги пневмофиброза. Просвет среднедолевого бронха (СДБ) и его сегментарных ветвей четко не визуализировался, а С-5 был в ателектазе. Опухолевый инфильтрат вплотную прилежал к нижней легочной вене. Стенка последней от опухоли четко не дифференцировалась. Эндоскопически слизистая трахеи бронхов была бледно-розовой, а карина трахеи — острой и подвижной. Слева строение бронхиального дерева каких-либо особенностей не имело. Справа визуализировали дорожку крови, ведущую к НДБ. Устья правого верхнедолевого бронха (ВДБ) оставались непораженными. В промежуточном бронхе визуализировали бугристую кровоточащую опухоль, практически полностью перекрывающую бронхиальный просвет. При исследовании функции внешнего дыхания нарушений вентиляции легких не выявили: жизненная емкость легких (ЖЕЛ) была в пределах возрастной нормы, а объем выдоха в первую секунду (ОФВ1) составил 78%.

Предоперационный клинический диагноз: умеренно дифференцированный эпидермоидный рак НДБ справа с переходом на промежуточный бронх, осложненный кровохарканьем и частичным ателектазом нижней доли. Лимфаденопатия средостения.

Учитывая рецидивирующее кровохарканье, возможности химиотерапевтического лечения были ограниченны из-за угрозы развития осложнений в период противоопухолевой терапии. В этой связи, несмотря на увеличение размеров лимфатических узлов средостения и возможности их метастатического поражения, решено предпринять оперативное лечение в объеме правосторонней пневмонэктомии с расширенной лимфаденэктомией.

22 сентября 2015 г. пациента оперировали. Произвели боковую торакотомию по 5 межреберью. Единичные спайки в области верхушки легкого разделили с помощью электрокоагуляции. При ревизии выявили, что преимущественно в нижней части корня легкого имелся опухолевый конгломерат, состоящий из увеличенных лимфоузлов, опухоли, исходящей из области НДБ и распространяющейся на промежуточный бронх. Нижняя и средняя доли находились в состоянии ателектаза. Имелись увеличенные бифуркационные лимфоузлы. Опухоль прорастала экстраперикардиальную часть нижней легочной вены, перикард и расположенный на нем правый диафрагмальный нерв. После вскрытия перикарда и дальнейшей ревизии выявили, что имелась и внутриперикардиальная порция опухоли, в которую были вовлечены обе легочные вены вплоть до их впадения в ЛП. Легочная артерия внутри перикарда оставалась свободной. Учитывая молодой возраст пациента, прорастание крупных сосудов, как следствие последнего невозможность проведения паллиативной лучевой или химиотерапии, приняли решение выполнить пневмонэктомию с резекцией ЛП. Интраперикардиально выделили легочные вены и ЛП. На предсердие в области устьев легочных вен наложили сшивающий аппарат фирмы «Этикон» TX30V с длиной шва 38 мм, используя кассету белого цвета **(рис. 2, 3)**. Конструкция данного аппарата не позволяет медленно сводить бранши прибора. На завершающем этапе сведения происходит схлопывание браншей, как под действием пружины. Это приводит к щелчку, небольшому удару по сшиваемым тканям. Аналогичный механизм был и в нашем случае. При сведении браншей аппарата возникло кровотечение. Выполнили прошивание аппаратного шва. Однако, несмотря на это, кровотечение продолжалось. Оно уменьшалось при смещении аппарата в медиальном направлении с придавливанием сердца корпусом аппарата. Данный прием позволил временно остановить сильное кровотечение, сделать паузу в хирургических манипуляциях и частично восполнить объем циркулирующей крови (ОЦК). Для этого дополнительно установили еще один венозный катетер, а для полноценного контроля за состоянием центральной гемодинамики была катетеризирована левая лучевая арте-

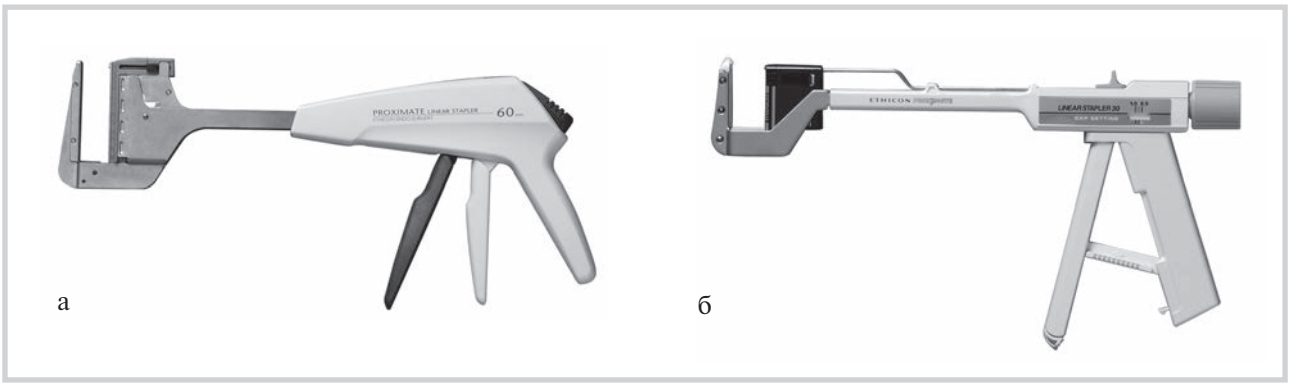

а б

Рис. 2. **Внешний вид сшивающих аппаратов фирмы «Этикон».**

Аппарат TX30V, при сведении браншей которого происходит щелчок, что может приводить к травме тканей (а). Аппарат TL30V имеет винт для сведения браншей, что позволяет контролировать процесс и выбирать высоту загиба скрепок (б).

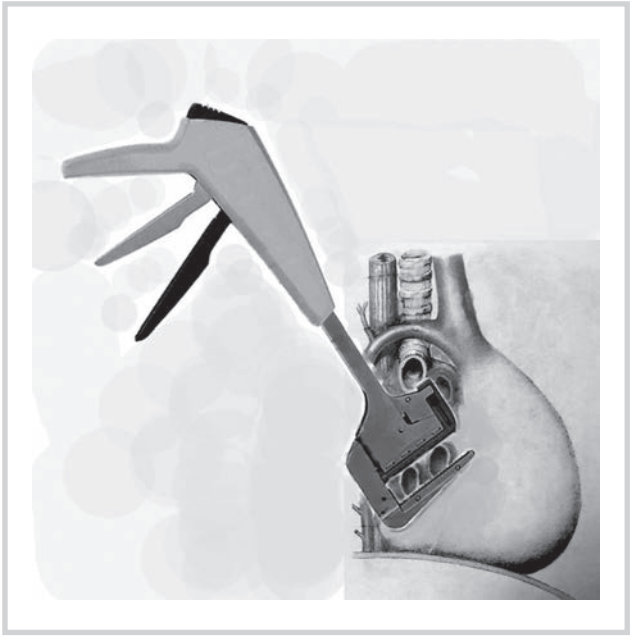

Рис. 3. **Схема резекции левого предсердия у устьев правых легочных вен при помощи сшивающего аппарата.**

рия (ЛЛА). Кроме того, за относительно короткое время наладили использование аппарата Cell-Saiver для возврата в кровеносное русло пациента гемоконцентрата, полученного путем фильтрации крови из операционной раны, по сути из плевральной полости. Гемодинамику удалось стабилизировать, артериальное давление (АД) на уровне 90—110/50—60 мм рт.ст. (в момент первоначального кровотечения АД кратковременно снизилось до 60—70/30—40 мм рт.ст.). Однако при попытке ослабить давление сшивающего аппарата на сердце кровотечение возобновлялось. Ситуация осложнялась еще тем, что ПЛ занимало большую часть плевральной полости и не позволяло удобно подойти к задней поверхности сердца, где пальпаторно ощущали источник кровотечения. В этой связи решили произвести пневмонэктомию. Однако, учитывая то, что одним струйным восполнением объема циркулирующей крови (ОЦК) даже через 4 венозных доступа невозможно было бы поддерживать стабильную гемодинамику и гомеостаз, в связи с постепенной потерей тонуса сосудистого русла дополнительно наладили постоянную инфузию ангио- и кардиотоников (допамина и норадреналина). После стало возможным продолжение операции. Правую легочную артерию интраперикардиально прошили сшивающими аппаратами и пересекли. Периферические части верхней и нижней легочных вен перевязали и вены отсекли от аппарата, который продолжал удерживать массивное кровотечение из дефекта предсердия. Из окружающих тканей выделили правый главный бронх. Он был прошит аппаратом УО-40 и пересечен. Оставшиеся ткани корня легкого также прошили аппаратом УО-60, после чего легкое удалили из плевральной полости. Благодаря этому получили доступ к задней поверхности сердца и удалось визуализировать дефект в ЛП на расстоянии 1,5—2 см выше сшивающего аппарата **(рис. 4)**. Кровотечения непосредственно из-под аппарата не было. В операционную приглашен кардиохирург. Обсуждался вопрос об использовании аппарата ИК. Однако, по техническим причинам, его подключение в данной операционной комнате было невозможным. Придавливая сшивающим аппаратом сердце, удавалось минимизировать кровотечение и постепенно наложить проленовые атравматичные швы на дефект предсердия. При этом в работе делали небольшие паузы, позволяя анестезиологической бригаде восполнить ОЦК и стабилизировать ситуацию. Гемостаз был надежным. Только после визуального контроля за областью дефекта предсердия сшивающий аппарат с него был снят. Кровотечение не возобновилось. Скрепочный шов предсердия был надежным и дополнительного подкрепления не требовал. Общая кровопотеря составила около 8 л в течение

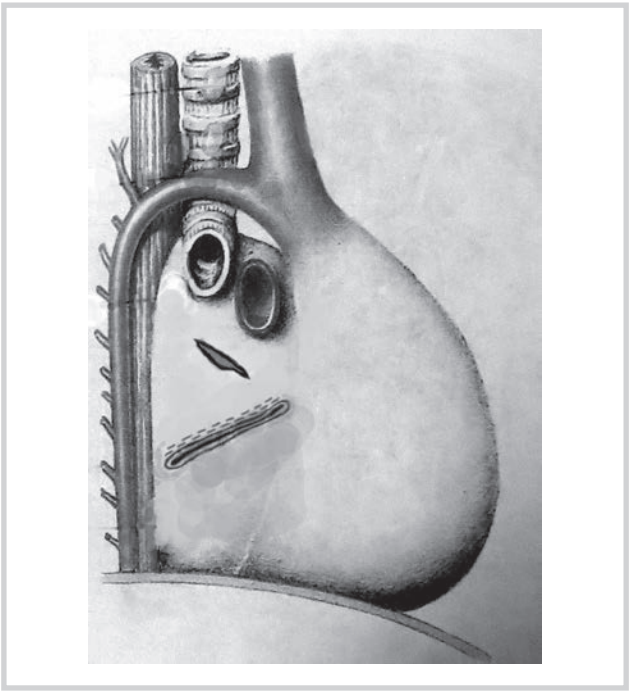

Рис. 4. **Схема локализации разрыва левого предсердия (вид справа).**

На левом предсердии видны скрепки сшивающего аппарата. Выше шва — разрыв левого предсердия.

110 мин. Для восполнения такой массивной кровопотери использовали 4 венозных доступа (один из них центральный — правая внутренняя яремная вена), аппарат для возврата отмытых эритроцитов Cell-Saiver. Переливали донорские компоненты крови (эритроцитарную массу, плазму), коллоидные и кристаллоидные растворы. Совокупность правильной трансфузионно-инфузионной терапии, адекватное применение ангиокардиотоников, а также осторожная и грамотная хирургическая тактика и четкое взаимодействие всей операционной бригады в течение самых напряженных 130—150 мин позволили поддерживать гемодинамические показатели и гомеостаз на удовлетворительных уровнях, не выходящих за пределы критических. Так, АД и частота сердечных сокращений (ЧСС) были 80—100/40—60 мм рт.ст. и 80—110 циклов сердечной деятельности в минуту соответственно. Показатели гемоглобина и гематокрита колебались от 5,5 g/dl и 16,5% соответственно (на высоте кровопотери), до 7,8 g/dl и 23% (к концу операции). Более полноценное крововосполнение планировалось постепенно в послеоперационном периоде, ввиду нецелесообразности полного его восполнения в массивных дозах при условии пневмонэктомии справа и, следовательно, при единственном оставшемся легком. Коррекцию возникших нарушений кислотно-основного состояния из-за спазма периферического кровеносного русла и гемической гипоксемии, что проявилось смешанным ацидозом, пришлось проводить в раннем послеоперационном периоде по мере согревания пациента.

Культю правого главного бронха дополнительно ушили обвивной викриловой нитью с последующей плевризацией клетчаткой средостения на питающей ножке. Ее ушитого бронха проверили под уровнем жидкости с созданием повышенного давления газонаркотической смеси в дыхательном контуре до 30—35 см вод.ст. Произвели расширенную лимфаденэктомию из средостения.

Ранний послеоперационный период протекал гладко. На 8-е сутки после операции на фоне проведения антибактериальной терапии у пациента поднялась температура тела до 39,5 °С. Проводились неоднократные пункции правой плевральной полости с цитологическим исследованием плевральной жидкости (цитограмма от 13.10.15 — лимфоциты 68,3%, нейтрофилы 30,8%, эозинофилы 0,9%, атипичных клеток нет). Заживление послеоперационной раны происходило первичным натяжением. Адаптация остаточной плевральной полости развивалась без признаков нагноения. При двукратном посеве крови получен рост *Staphylococcus aureus* (последний от 13.10.15). Источник сепицемии выявлен не был. Провели 3 курса антибактериальной терапии с учетом чувствительности возбудителя (ванкомицин 2 г/сут + ципрофлоксацин 500 мг, кубицин 1 г/сут, меронем 3 г/сут + рифампицин). Состояние больного улучшилось, и температура практически нормализовалась. При очередных посевах крови роста микрофлоры не получили, и пациента выписали с направлением для проведении химиолучевого лечения.

Обсуждение

Данное клиническое наблюдение позволяет обсудить некоторые технические хирургические приемы остановки массивного кровотечения из полости сердца, а также и определенные организационные моменты. Во-первых, как мы указывали выше, применение сшивающего аппарата Ethicon TX30V для резекции предсердия на работающем сердце не совсем оптимально. Резкое сведение браншей аппарата за счет пружины внутри прибора могло привести к кратковременному гидравлическому удару внутри предсердия и разрыву его тонкой стенки вне области скрепочного шва. На наш взгляд, предпочтение следует отдавать сшивающим аппаратам типа TL30V **(см. рис. 2)**, которые имеют винт и обеспечивают плавное сближение браншей с сшиваемыми тканями с обеспечением визуального контроля, а также контролем изменения гемодинамики на анестезиологических мониторах. Во-вторых, при повреждении стенки предсердия недопустимы попытки остановки кровотечения с использованием различных зажимов, особенно «вслепую», при от-

сутствии четкой визуализации источника. Их бранши раздавливают тонкие стенки предсердия. Это приводит к увеличению размеров дефекта и приобретению бесконтрольного фатального характера кровотечения. Единственной возможностью временной его остановки следует считать прижатие источника кровотечения любыми доступными способами — пальцем хирурга, тампоном или, как в нашем случае, — корпусом сшивающего аппарата. Окончательную остановку следует осуществлять с прошиванием атравматичными нитями и возможным применением укрепляющих прокладок с целью профилактики прорезывания нитей. В-третьих, при возникновении подобной нестандартной и угрожающей ситуации требуется слаженная работа всей хирургической бригады, включая хирургов, операционную сестру, анестезиолога и сестру-анестезистку. При этом следует привлекать на помощь своих коллег. Присутствие кардиохирурга в операционной бригаде не только принесло техническую помощь при окончательной остановке кровотечения, но и вызвало у всей бригады дополнительную уверенность в благоприятном исходе. Привлечение свободных в это время врачей-анестезиологов, ординаторов и аспирантов позволило быстро восполнять кровопотерю (доставка в операционную достаточных объемов кровезаменителей, различных препаратов и приборов, обеспечение струйного переливания растворов и крови в венозное русло, своевременное и быстрое купирование развивающихся метаболических нарушений). В этот момент состав операционной бригады может увеличиться в несколько раз, но основную стратегию лечения должен определять один врач-анестезиолог, а все остальные исполнять его указания и помогать ему, в том числе советами. В конечном итоге подобный стиль работы в нашем случае обеспечил окончательную остановку кровотечения без серьезных нарушений гемодинамики и сердечной деятельности, что сказалось на благоприятном послеоперационном периоде, позволил предупредить развитие шока. При появлении во время операции внештатной ситуации, связанной с потерей больших объемов крови и требующей быстрых и энергичных действий, безмерно возрастает роль операционной медсестры. Она должна оставаться хладнокровной, быстро обеспечить хирурга всеми необходимыми инструментами и материалами. Целесообразно в этот момент привлечь вторую медсестру. Тем более, если она более опытная. Здесь проявляется профессиональная пригодность старшей медсестры оперблока, которая должна быть готова к развитию подобных ситуаций и знать, что требуется предпринять. В-четвертых, возможность достижения временной остановки кровотечения для восполнения ОЦК крайне важна. Не всегда следует сразу стремиться окончательно остановить кровотечение, если есть условия временно контролировать кровотечение. Это может привести к падению АД, нарушению ритма сердечной деятельности, что потребует массажа сердца. Последнее на фоне дефекта в предсердии малоперспективно и приводит к значительному расширению размера дефекта. В-пятых, требуется четкое соблюдение преемственности в работе анестезиолога и реанимационной бригады, которая будет лечить пациента в ближайшие часы после операции. Желательно, чтобы реаниматолог принимал участие и во внештатной ситуации в операционной.

Таким образом, купирование тяжелых интраоперационных кровотечений требует комбинированного подхода, когда кроме технических мануальных способностей хирурга требуется слаженная работа всей операционной бригады, соответствующая техническая оснащенность операционной и своевременное и быстрое решение организационных вопросов. При использовании сшивающих аппаратов предпочтение следует отдавать приборам, бранши которых сводятся постепенно под визуальным контролем, что позволяет мягко сблизить стенки резецируемого предсердия и контролировать гемодинамику на анестезиологических мониторах.

ЛИТЕРАТУРА

1. Акопов А.Л., Мосин И.В., Горбунков С.Д. и др. Резекция левого предсердия при раке легкого. *Вестник хирургии им. И.И. Грекова*. 2007;3:22-25.
2. Бисенков Л.Н., Гришаков С.В., Шалаев С.А. *Хирургия рака легкого в далеко зашедших стадиях заболевания*. СПб.: Гиппократ; 1998.
3. Давыдов М.И. *Этюды онкохирургии*. М. 2007.
4. Паршин В.Д., Белов Ю.В., Тарабрин Е.А., Комаров Р.Н., Паршин В.В., Ховрин В.В. Резекция и протезирование аорты при расширенных и комбинированных операциях по поводу рака легкого. *Вестник хирургии им. И.И. Грекова*. 2011;170: 66-69.
5. Galvaing G, Tardy MM, Cassagnes L, Da Costa V, Chadeyras JB, Naamee A, Bailly P, Filaire E, Pereira B, Filaire M. Left atrial resection for T4 lung cancer without cardiopulmonary bypass: technical aspects and outcomes. *Ann Thorac Surg.* 2014;97(5):1708-1713.
6. Iwasaki A. Surgery for lung cancer invading the great vessels and left atrium. *Nihon Geka Gakkai Zasshi*. 2013;114(4):176-181.
7. Kauffmann M, Krüger T, Aebert H. Surgery on extracorporeal circulation in early and advanced non-small cell lung cancer. *Thorac Cardiovasc Surg.* 2013;61(2):103-108.
8. Koh E, Hoshino H, Saitoh Y, Iida K. Favorable outcome using a maze procedure for left pneumonectomy combined with resection of the left atrium in stage IIIB lung cancer. *Interact Cardiovasc Thorac Surg.* 2010;11(6):825-826.
9. Kuehnl A, Lindner M, Hornung HM, Winter H, Jauch KW, Hatz RA, Graeb C. Atrial resection for lung cancer: morbidity, mortality, and long-term follow-up. *World J Surg.* 2010;34(9):2233-2239.

10. Kusumoto H, Shintani Y, Funaki S, Inoue M, Okumura M, Kuratani T, Sawa Y. Combined resection of great vessels or the heart for non-small lung cancer. *Ann Thorac Cardiovasc Surg.* 2015;21(4):332-337.
11. Peng Z, Chen J, Meng L, Du J, Wang L, Zhang L, Wang X. Surgical treatment for lung cancer invading left atrium or base of pulmonary vein. *Zhongguo Fei Ai Za Zhi.* 2006;20:9(1):65-67.
12. Perrot M, Fadel E, Mussot S et al. Resection of locally advanced (T4) non-small cell lung cancer with cardiopulmonary bypass. *Ann Thorac Surg.* 2005;79:1691-1696.
13. Sakai T, Kimura D, Tsushima T, Hatanaka R, Yamada Y, Fukuda I. Assessment of surgical treatment for lung cancer with pericardial or left atrial invasion. *Kyobu Geka.* 2010;63(5):360-363.
14. Shimizu J, Ikeda C, Arano Y, Adachi I, Morishita M, Yamaguchi S, Ishikawa N, Watanabe G, Minato H. Advanced lung cancer invading the left atrium, treated with pneumonectomy combined with left atrium resection under cardiopulmonary bypass. *Ann Thorac Cardiovasc Surg.* 2010;16(4):286-290.
15. Tanimura S, Tsutsumi K, Okura M, Tanaka N, Yamamoto H, Honma K. Successful removal of T4 lung cancer with left atrial invasion after induction chemotherapy. *Aida Y Kyobu Geka.* 2005;58(11):988-991.
16. Wu L, Xu Z, Zhao X, Li J, Zhong L, Pang T, Wu B. World J. Surgical treatment of lung cancer invading the left atrium or base of the pulmonary vein. *Surg.* 2009;33(3):492-496.
17. Yildizeli B, Dartevelle PG, Fadel E et al. Results of primary surgery with T4 non-small cell lung cancer during a 25-year period in a single center: the benefit is woth the risk. *Ann Thorac Surg.* 2008;86:1065-1075.
18. Yokoi K, Taniguchi T, Usami N, Kawaguchi K, Fukui T, Ishiguro F. Surgical management of locally advanced lung cancer. *Gen Thorac Cardiovasc Surg.* 2014;62(9):522-530.
19. Zhao B, Chen WH, Sun W, Fu XN, Li J, Pan TC. Value of cardiopulmonary bypass for locally advanced lung cancer involving the left atrium. *Zhonghua Zhong Liu Za Zhi.* 2006;28(11):860-862.