doi: 10.17116/hirurgia201611246-51

Эхинококкоз грудной полости, осложненный аррозионным кровотечением из крупных сосудов

Ш.Н. ХУДАЙБЕРГЕНОВ, Х.К. АБРОЛОВ, Р.А. ИБАДОВ, О.Т. ИРИСОВ, О.Д. ЭШОНХОДЖАЕВ, Н.Т. ТУРСУНОВ, М.М. МИРОЛИМОВ, Б.Б. АМАНОВ, А.Т. МУСТАФАЕВ

АО «РСЦХ им. акад. В. Вахидова» (дир. — проф. Ф.Г. Назыров), Ташкент, Узбекистан

Ключевые слова: эхинококкоз грудной полости, аррозионное кровотечение, крупные сосуды.

Thoracic echinococcosis complicated by arrosive bleeding from great vessels

SH.N. KHUDAIBERGENOV, KH.K. ABROLOV, R.A. IBADOV, O.T. IRISOV, O.D. ESHONKHODZHAEV, N.T. TURSUNOV, M.M. MIROLIMOV, B.B. AMANOV, A.T. MUSTAFAYEV

Vakhidov Medical Center (director - Nazyrov F.G.), Tashkent, Uzbekistan

Keywords: thoracic echinococcosis, arrosive bleeding, great vessels.

Проблема эхинококкоза, несмотря на достигнутые успехи в диагностике и лечении, до настоящего времени остается весьма актуальной. Отмечается рост осложненных случаев эхинококковой болезни человека. Средняя Азия является эндемичным регионом по эхинококкозу — уровень поражения населения составляет 6—9 на 100 000 населения [1, 2].

Наиболее серьезными вопросами, с которыми сталкивается хирург во время подготовки и выполнения операции по поводу эхинококкоза органов грудной полости, являются точная топическая диагностика кисты и определение адекватного доступа и методов ликвидации остаточной полости [2, 4].

В литературе нет единого мнения относительно «редкой» локализации эхинококкоза. Широкое внедрение в клиническую практику мультислайсной компьютерной томографии (МСКТ) позволяет с высокой точностью диагностировать очаговые поражения органов грудной полости и других областей. Локализация эхинококковой кисты в средостении наблюдается очень редко. Частота редких локализаций эхинококкоза составляет от 1 [1] до 7% [3], и зачастую эти больные оперируются под различными диагнозами, а эхинококкоз устанавливается только интраоперационно.

В отечественной литературе описывается 11 случаев эхинококкоза средостения, не считая случаев эхинококковых кист сердца. В зарубежной литературе описаны также единичные наблюдения эхинококкоза средостения.

Таким образом, диагностика эхинококкоза средостения исключительно трудна. Но в практическом отношении нам кажется оправданной точка зрения С.А. Рейнберга, который, считая эхинококкоз средостения «чрезвычайной исключительной редкостью», решается на этот диагноз «лишь в случае наличия заведомо эхинококковых пузырей еще в других органах». Особое место занимает вопрос о дифференциальной диагностике между опухолями и кистами средостения, с одной стороны, и аневризмами аорты, с другой. Практическое значение этого вопроса заключается в том, что правильное распознавание аневризмы аорты предотвращает ненужное, нередко весьма опасное для жизни больного оперативное вмешательство.

Ниже мы хотим поделиться нашим опытом лечения двух пациентов с многокамерным эхинококкозом, осложненным аррозией стенки аорты, кистозным свищом.

Первый случай

Больной *М.*, 27 лет, поступил в отделение хирургии легких и средостения Республиканского специализированного центра хирургии им. акад. В. Вахидова 15.10.14 с предварительным диагнозом: эхинококкоз заднего средостения слева. Из анамнеза. Со слов

© Коллектив авторов, 2016

e-mail: nurmatovich@mail.ru

пациента, считает себя больным в течениие месяца, когда среди полного здоровья стал отмечать резкие боли в левой половине грудной клетки по задней поверхности. Обратился в частную диагностическую клинику, где произвели рентгенографию грудной клетки, на которой выявили изменения со стороны заднего средостения. При МСКТ грудной клетки были подтверждены изменения со стороны заднего средостения слева. С подозрением на онкологическое заболевание пациента направили в онкологический диспансер, где онкопроцесс исключили. Обратился в консультативную поликлинику РСЦХ им. акад. В. Вахидова. Диагностировали эхинококковую кисту в заднем средостении и ее тесную связь с аортой. Выполнили МСКТ грудной клетки с контрастированием магистральных сосудов средостения и аорты **(рис. 1, 2)**. В заднем нижнем средостении слева, располагаясь в позвоночно-реберном углу, выявили полостное многокамерное образование овальной формы с четкими неровными конту-

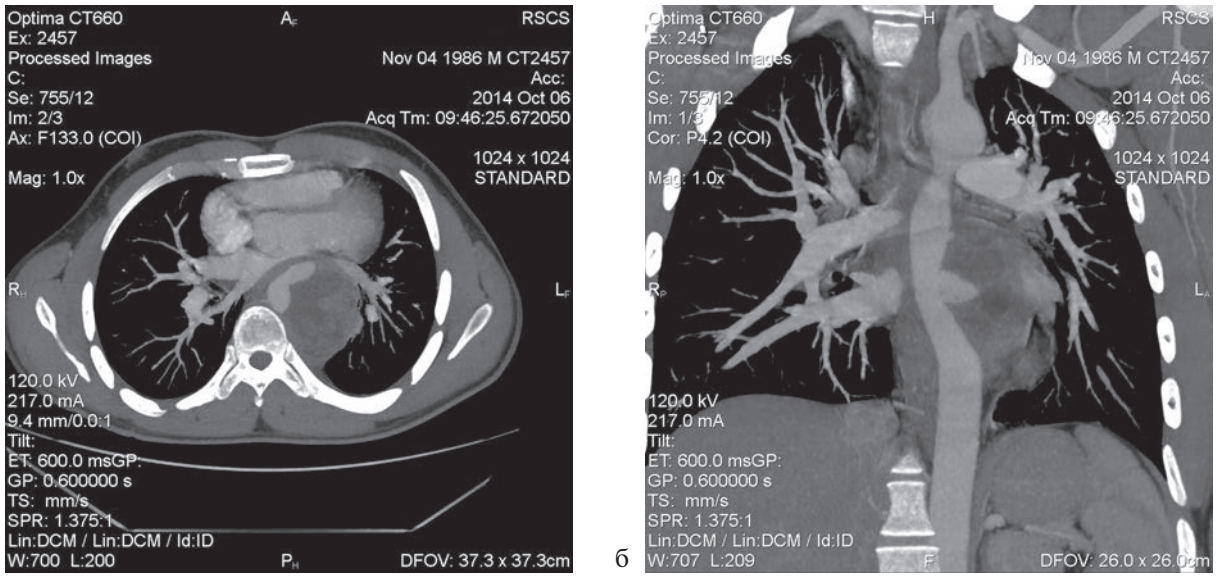

Рис. 1. **МСКТ. 3D-реконструкция.**

Определяется киста в заднем средостении с вовлечением грудной части аорты.

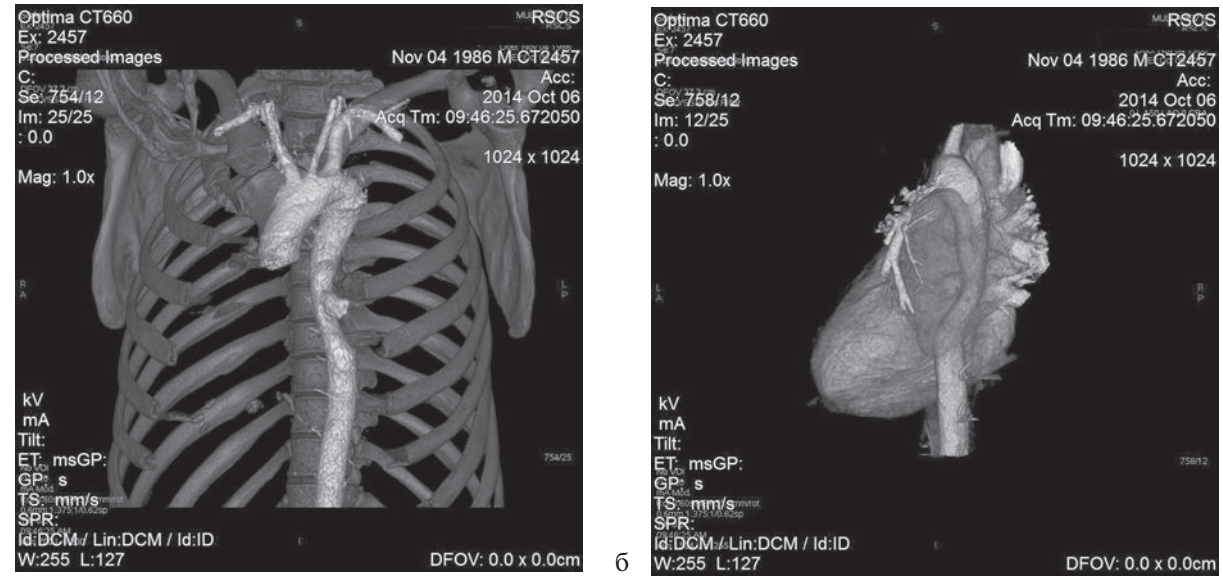

Рис. 2. **МСКТ. 3D-реконструкция.**

Определяется вовлечение в патологический процесс аорты.

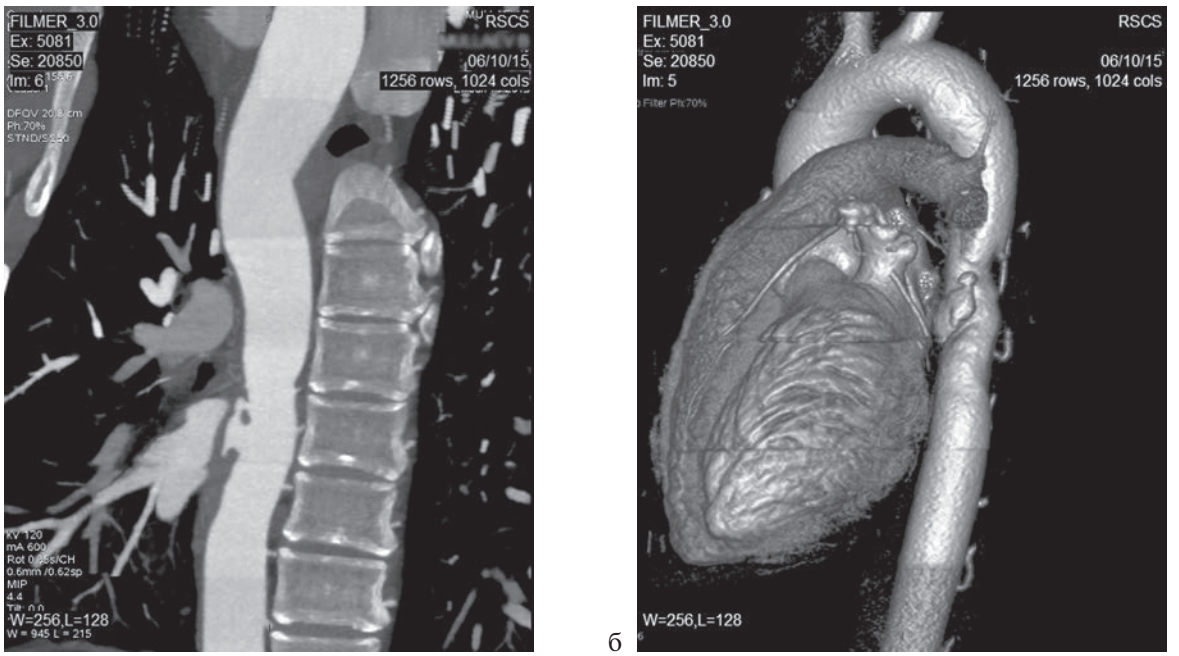

Рис. 3. **МСКТ. 3D-реконструкция после операции.**

рами 6,5×5,1×11,0 см, плотностью содержимого +16+22HU. Данное образование компремировало и оттесняло нисходящую часть грудной аорты, нижнедолевой бронх, тесно прилежало к полунепарной вене и левой ветви ствола легочной артерии (СЛА), сдавливало левое предсердие (ЛП) и устье левых легочных вен, компремируя левую нижнюю легочную вену (D3 мм). На данном уровне от нисходящей части грудной аорты отходили два абберантных? сосуда, которые контрастировались: краниальнее. Заключение: признаки полостного многокамерного образования заднего нижнего средостения (паразитарного генеза). Дивертикулы? Абберантные сосуды? нисходящей части грудной аорты.

На эхокардиограмме (ЭхоКГ) — в проекции боковой стенки ЛП визуализировали многоячеистое образование, сдавливающее ЛП и нарушающее их функцию. На митральный клапан — градиент систолического давления (ГСД) 12 мм рт.ст. 7,3×8,6 см.

Больному в плановом порядке 20.10.14 произвели операцию (оператор д.м.н. Ш.Н. Худайбергенов). Боковая торакотомия в 4-м межреберье слева длиной кожного разреза до 20 см. Плевральная полость свободна от сращений. Легкое было воздушное, вентиляция его не нарушена. При ревизии в заднем средостении между корнем легкого и нисходящей частью аорты имелось неправильной формы, бугристое, плотноэластической консистенции образование 12×9×8 см, с наличием капсулы. Поскостные спайки между задней поверхностью легкого и образованием были разъединены. Из-за подозрения связи образования с аортой выделили нисходящую часть аорты выше и ниже образования и взяли ее на держалки. При пункции образования получили прозрачную жидкость. В операционную были приглашены сосудистые хирурги. Вскрыли капсулу образования. При этом выявили, что имела место осложненная эхинококковая киста. В полости кисты имелась спавшаяся хитиновая оболочка, а также множество дочерних и внучатых пузырей размерами от 1,0 до 3,0 см. При дальнейшей ревизии во время удаления дочерних пузырей открылось кровотечение под давлением из аорты, которое остановлено пальцевым прижатием. Выявили наличие свища между стенкой аорты и полостью эхинококковой кисты. Аорта выше и ниже дефекта была пережата. Размеры дефекта составляли около 12×13×20 мм. Отверстие ушили вместе с частью фиброзной капсулы. Данный участок аорты укрепили вторым рядом атравматических швов (пролен 3/0). Операция сопровождалась техническими трудностями и кровопотерей.

Послеоперационный период протекал без осложнений. Дренажные трубки из плевральной полости удалены на 4—5-е сутки. Рана зажила первичным натяжением. Больной в удовлетворительном состоянии был выписан под амбулаторное наблюдение. Он осмотрен через 8 мес после операции. При контрольной МСКТ-ангиографии грудной клетки обнаружили, что просвет аорты не сужен, аневризматических расширений нет **(рис. 3)**.

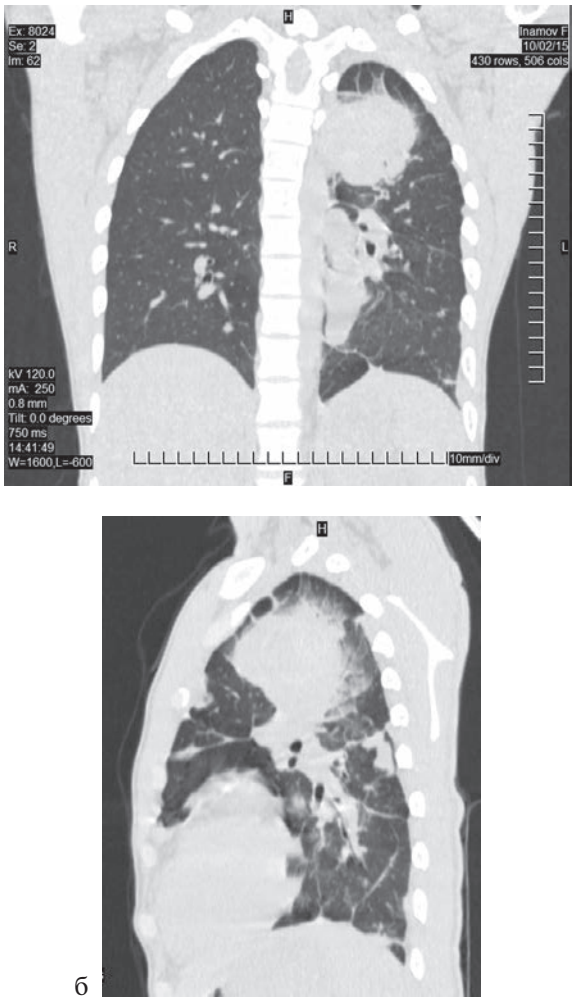

Рис. 4. **МСКТ. 3D-реконструкция в прямой и боковой проекции.**

Объемное многоузловое образование верхней доли. Множественные образования в обоих легких.

Второй случай

Пациент, 23 лет, 23.10.15 поступил в экстренном порядке в отделение хирургии легких и средостения РСЦХ им. акад. В. Вахидова с предварительным диагнозом: рецидивный множественный эхинококкоз обоих легких, осложненный профузным легочным кровотечением. Состояние после эхинококкэктомии из левого легкого (по месту жительства в Андижане в 2010 и 2012 гг.). Из анамнеза. Со слов пациента, болеет в течение последних 4 мес, когда после перенесенной простуды стал отмечать кашель с выделением мокроты слизистого характера, а затем с примесью крови. Повысилась температура тела до 38 °С, по поводу чего обратился в поликлинику по месту жительства, где лечение проводили в амбулаторном порядке, без эффекта. Произвели рентгенографию грудной клетки, на которой отмечали округлое тенеобразование в верхнем легочном поле слева. Для верификации диагноза произведена МСКТ органов грудной клетки (23.10.15) **(рис. 4, 5)**, на которой в проекции верхнедолевого бронха левого легкого выявили неправильной формы многоузловое объемное образование, с нечеткими, неровными контурами, однородной структуры, с плотностью в среднем +40 ед.Н. Размеры 5,0×6,5×6,5 см (поперечный, переднезадний, вертикальный). Также в обоих легких паренхиматозно и субплеврально определялись множественные правильной формы

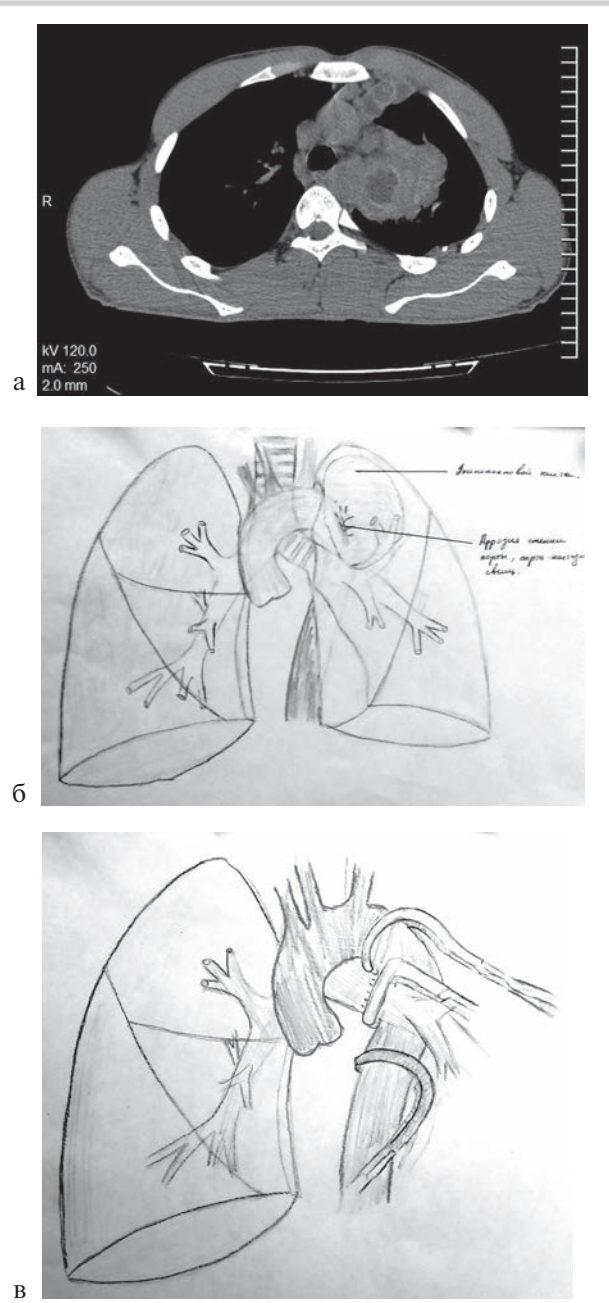

Рис. 5. **Подозрение на связь образования с просветом аорты.**

а — множество кист перикарда и плевры; б — схематическое изображение места расположения эхинококковой кисты; в — схематическое изображение наложения зажимов на аорту и на левый главный бронх.

округлые тени до 1,4 см — 2,0 ед.Н, имеющие связь с корнем легкого. В задних сегментах левого имелись фиброзные изменения. Диагностировали увеличенные до 1 см в диаметре медиастинальные лимфоузлы. Корни легких были расширены, уплотнены, слева неструктурные. Заключение: КТ-признаки центрального образования левого легкого. Образования обоих легких. Аденопатия медиастинальных лимфоузлов.

Больного направили в консультативную поликлинику РСЦХ им. акад. В. Вахидова, где он был осмотрен торакальным хирургом. Запланированную МСКТ с ангиографией выполнить не удалось, так как в период подготовки к исследованию возникло повторное профузное легочное кровотечение.

Пациента экстренно госпитализировали в отделение реанимации и интенсивной терапии, где произвели фибробронхоскопию (ФБС) под местной анестезией. При этом в просвете левого главного бронха определялся сгусток крови, полностью обтурирующий бронх. Сгусток крови был плотно фиксирован, при лаваже бронхов его не удаляли.

Больного обсудили на консилиуме, на котором приняли решение произвести оперативное вмешательство на левом легком в условиях искусственного кровообращения (ИК).

Операцию выполнили в экстренном порядке (24.10.15). Разрезом кожи длиной 10 см в левой паховой области рассекли кожу, подкожно жировую клетчатку, фасцию, обнажили левую бедренную вену. Выполнили канюляцию левой бедренной артерии и вены. Канюли фиксировали. После сведения раны на бедре произвели боковую торакотомию в IV межреберье слева длиной кожного разреза до 20 см. Вскрыта плевральная полость. Плевральная полость была тотально облитерирована. Тупым и острым путем начали пневмолиз. По ходу выделения были удалены несколько эхинококковых кист из плевральной полости. Выполнили пневмолиз медиастинальной поверхности легкого. Обнажили переднюю поверхность перикарда, при этом удалили также несколько эхинококковых кист из перикарда. Легкое было имбибировано кровью, напоминало печень. Область корня легкого также плотно сращена, дифференцировать элементы корня легкого не представлялось возможным. Диафрагмальный нерв также находился в спаечном процессе. Вскрыли полость перикарда. Интраперикардиально выделили, перевязали, прошили и пересекли левую легочную артерию, верхнюю и нижнюю легочные вены. По заднебоковой поверхности перикарда вскрыта эхинококковая киста. Удалили хитиновые оболочки, эвакуировали густое гнойное содержимое. Продолжили выделение оставшейся части легкого. При этом вскрылась эхинококковая киста верхней доли, после чего удалили хитиновые оболочки со сгустками крови. В этот момент открылось массивное профузное кровотечение из полости кисты. Кровотечение приостановлено пальцевым прижатием. Установлено,

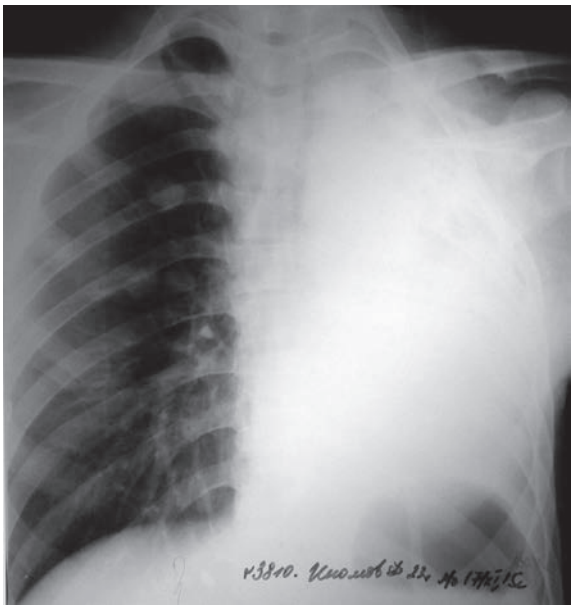

Рис. 6. **Рентгенограмма органов грудной клетки в прямой проекции на 24-й день после операции.**

что дно полости кисты сообщалось с просветом аорты. Было начато ИК. Приняли вынужденное решение — произвести пневмонэктомию **(рис. 4, 5)**.

Легкое резецировали методом фрагментации для создания доступа к аорте выше и ниже уровня дефекта. Выделили нисходящую часть аорты, тотчас после отхождения левой подключичной артерии и ниже уровня корня легкого. Выше и ниже уровня дефекта аорту пережали. Размер дефекта на стенке аорты составлял около 13×14×15 мм. Произвели ушивание дефекта аорты наложением атравматических узловых швов (пролен 4/0). Вторым слоем наложили непрерывный обвивной шов. Зону ушитого дефекта укрыли третьим рядом П-образных швов. Зажимы на аорте были сняты. Кровотечение остановлено. Левый главный бронх пересекли у бифуркации.

На культю бронха наложили узловые атравматические швы (биосин 3/0). Удалили оставшиеся фрагменты легкого, спаянные с поверхностью диафрагмы, из костно-диафрагмального синуса, а также с перикарда. Послеоперационный период осложнился острым респираторным дистресс-синдромом. Проводилась длительная искусственная вентиляция легких (ИВЛ) — первоначально через интубационную, а затем трахеостомическую трубку. На контрольной ФБС диагностировали, что культя левого главного бронха (ЛГБ) короткая, герметичная. Дренажные трубки из плевральной полости были удалены на 4—5-е сутки. На контрольной рентгенографии грудной клетки выявили гомогенно формирующийся фиброторакс левой плевральной полости, а также две округлые мелкие кисты в верхней доле правого легкого **(рис. 6)**. Послеоперационная

рана зажила первичным натяжением. Трахеостомическую трубку удалили 10.11.15. Первоначально плевральную полость промывали растворами антисептиков (декасаном 400,0 мл), вводились растворы антибиотика. В целом послеоперационное течение происходило относительно гладко. Больного на 37-е сутки после операции в удовлетворительном состоянии выписали под амбулаторное наблюдение, где назначили химиотерапию препаратом группы альбендазола в связи с наличием оставшихся двух эхинококковых кист в единственном правом легком, а также с целью профилактики рецидива и диссеминации эхинококкоза.

Таким образом, слаженная работа бригады торакальных и кардиохирургов, спрогнозированный риск интраоперационного массивного кровотечения позволили спланировать интраоперационную тактику, начать операцию с канюляции сосудов и своевременно подключить аппарат ИК, что создало условия для пережатия аорты, ликвидации дефекта аорты и остановки профузного кровотечения. Грамотно проведенное анестезиологическое пособие и послеоперационное ведение больного в раннем послеоперационном периоде реанимации, тактика ведения больного в отделении позволили купировать возникшие тяжелые осложнения со стороны единственного легкого и постгеморрагические, постперфузионные и посттрансфузионные осложнения, а также провести профилактику гнойных осложнений со стороны плевральной полости.

ЛИТЕРАТУРА

1. Гулямов Д.С., Махмудов М.М., Бабаджанов К.Б., Узаков Н.У. *Хирургическое лечение эхинококкоза сердца.* Материалы научно-практической конференции «Вахидовские чтения 2001». Ташкент. 2001.
2. Каримов Ш.И. *Проблема эхинококкоза в Узбекистане — достижения и перспективы.* Международный симпозиум «Хирургия эхинококкоза». Хива (Ургенч), Узбекистан. 1994.
3. Назыров Ф.Г., Ходжибеков М.Х., Икрамов А.И. Комплексная лучевая диагностика эхинококкоза легких и печени. Вахидовские чтения. 2001. Тезис докладов. *Хирургия Узбекистана.* 2001;3:21.
4. Аскерханов Г.Р., Магомедов С.З. Диагностика и хирургическое лечение осложненного эхинококкоза легких. *Грудная и сердечно-сосудистая хирургия.* 2006;5:49-54.