doi: 10.17116/hirurgia201611218-22

# Хирургическое лечение метастазов рака щитовидной железы в 7-ю (загрудинную) группу лимфатических узлов

И.В. РЕШЕТОВ*, А.К. ГОЛУБЦОВ, Ф.Е. СЕВРЮКОВ, А.А. ШЕВАЛГИН

Первый Московский государственный медицинский университет им. И.М. Сеченова, Национальный научно-исследовательский медицинский радиологический центр Минздрава России, Институт повышения квалификации Федерального медико-биологического агентства, Москва

**Заболеваемость раком щитовидной железы (ЩЖ) имеет явную тенденцию к увеличению. Существенный процент составляет метастатический рак (МСР), в частности в лимфатические узлы передневерхнего средостения (7-я группа). Материал и методы. При лечении 324 пациентов МСР ЩЖ — 153 выполнены видеоассистированные лимфодиссекции 7-й группы лимфатических узлов. Операции сочетались с вмешательствами на первичной опухоли или при рецидиве — на лимфатических узлах шеи. Результаты. Изучена возможность достижения длительных сроков выживания (10 и более лет) в более чем 80% наблюдений. При невозможности технического выполнения видеоассистированной операции необходимо выполнение стернотомии.**

*Ключевые слова: рак щитовидной железы, лимфатические узлы.*

## Surgical treatment of thyroid cancer metastases in the 7th (retrosternal) group of lymph nodes

I.V. RECHETOV, A.K. GOLUBTSOV, F.E. SEVRYUKOV, A.A. SHEVALGIN

Sechenov First Moscow State Medical University, National Research Radiological Center of Ministry of Health of Russia, Training Institute of the Federal Medical and Biological Agency, Moscow

**The incidence of thyroid cancer (TC) is being significantly increased. A significant percentage consists of metastatic cancer (MCP) in particular in the anterior-superior mediastinal lymph nodes (Group 7). Material and methods. 153 out of 324 patients with metastatic TC underwent video-assisted lymphadenectomy of group 7 of lymph nodes. The operations were combined with interventions on the primary tumor or on cervical lymph nodes in case of recurrence. Results. The possibility of long-term survival (over 10 years) was studied in more than 80% of cases. Sternotomy is advisable in case of impossible video-assisted procedure.**

*Keywords: thyroid cance, lymph nodes.*

Число больных раком щитовидной железы (ЩЖ) прогрессивно увеличивается, при этом возрастает количество пациентов с метастазами в лимфатические узлы шеи и передневерхнего средостения (7-я группа) [3]. До сих пор отсутствует единое мнение о выборе адекватного объема операции на ЩЖ, а также показаниях и объеме оперативного вмешательства на зонах регионарного лимфооттока [2, 3].

Расширенная лимфодиссекция (ЛД), в частности, в области передневерхнего средостения, из стандартного шейного доступа представляет собой значительные трудности. В ряде работ [1] продемонстрированы положительные результаты проведения трансцервикальной верхней медиастинальной лимфаденэктомии, показавшие, что данная методика эффективна и безопасна при применении у пациентов с метастазами рака ЩЖ в верхнее средостение.

Таким образом, перед специалистами стоят задачи по улучшению результатов лечения больных местно-распространенным и МСР ЩЖ на основе применения современных хирургических технологий.

## Материал и методы

В исследование включены 324 пациента с разными способами хирургических вмешательств в связи с местно-распространенным и МСР ЩЖ. Все больные прооперированы на клинической базе МНИОИ им. П.А. Герцена и УКБ 1 ПМГМУ им. И.М. Сеченова за период с 2000 по 2015 г. Критерии включения: пациенты с папиллярным, фолликулярным и медуллярным раком ЩЖ. Для проведения более глубокого сравнительного анализа и статистической обработки полученных данных все больные были распределены на четыре клинические группы.

В 1-ю группу включен 101 пациент с хирургическими вмешательствами в связи с распространенностью опухолевого процесса (T3N0M0 и T4N0M0), а

© Коллектив авторов, 2016

*e-mail: reshetoviv@mail.ru

также с продолженным ростом или рецидивом рака ЩЖ, распространяющимся на соседние анатомические органы и структуры, после предшествовавшего лечения.

Особый интерес вызвали пациенты 2-й и 3-й групп. Во 2-ю вошли 120 пациентов с хирургическими вмешательствами в связи с местно-распространенным и МСР ЩЖ (T3N1aM0, T3N1bM0, T4N1aM0, T4N1bM0), а также больных с продолженным ростом или рецидивом рака после предшествовавшего хирургического лечения, распространяющимся на соседние анатомические органы и структуры, с выявленными метастазами РЩЖ в лимфатические узлы шеи и/или передневерхнего средостения **(табл. 1)**.

Во 2-й клинической группе, также как и в 1-й, преобладал папиллярный рак — 87,5%, частота медуллярного рака составила 10%. Данный факт свидетельствует о том, что при понижении дифференцировки опухолевых клеток увеличивается количество больных с большим распространением первичного очага и обширным метастатическим поражением.

Во 2-й группе было 78 (65%) женщин и 42 (35%) мужчины. Средний возраст пациентов составил 46,9±2,7 года (18—77). Соотношение мужчин и женщин — 1:1,9. Таким образом, при местно-распространенном и МСР ЩЖ удельный вес лиц мужского пола был значительно больше по сравнению с 1-й группой.

В 3-ю клиническую группу включены 73 пациента с операциями по поводу метастазов рака ЩЖ в контралатеральные лимфатические узлы шеи и/или лимфатические узлы передневерхнего средостения, а также рецидива метастазов, после предшествовавшего хирургического или комбинированного лечения **(табл. 2)**.

В 3-й группе лидирующее положение по частоте встречаемости занимал папиллярный рак — 83,6%, частота медуллярного рака — 8,2%. В данную группу вошли 52 (71,2%) женщины и 21 (28,8%) мужчина. Средний возраст пациентов составил 49,8±3,4 года (16—75). Соотношение мужчин и женщин — 1:2,5. Таким образом, около $^1/_3$ больных с МСР ЩЖ составили лица старше 60 лет — 21 (28,7%), удельный вес лиц мужского пола был значительно больше по сравнению с 1-й группой.

В 4-ю группу включены 20 больных с операциями по поводу отдаленных метастазов рака ЩЖ различной локализации. Более половины пациентов, включенных в эту группу, составили больные со стадиями опухолевого процесса T3N1bM1 (30%) и T4aN1bM1 (25%).

Разделение пациентов на клинические группы по наибольшему проявлению заболевания позволило нам объединить методики выполняемых операций, направленных на зону первичной опухоли (1-я группа), на зоны регионарного метастазирования и ложе опухоли (2-я), зоны регионарного метастазирования, в том числе 7-ю группу лимфатических уз-

***Таблица 1.*** **Распределение больных 2-й группы по типу оперативного вмешательства**

| Тип операции | Количество операций | % |
|---|---|---|
| Тиреоидэктомия + шейные л/у | 50 | 34,7 |
| Тиреоидэктомия + л/у средостения (стернотомия) | 5 | 3,5 |
| Тиреоидэктомия + л/у средостения (видеоассистированная) | 27 | 18,8 |
| Тиреоидэктомия + шейные л/у + л/у средостения (видеоассистированная) | 49 | 34,0 |
| Тиреоидэктомия + шейные л/у + л/у средостения (стернотомия) + ларингофарингэктомия | 2 | 1,4 |
| Реоперация (ТЭ) + л/у средостения (видеоассистированная) | 3 | 2,1 |
| Реоперация (ТЭ) + шейные л/у + л/у средостения (видеоассистированная) | 8 | 5,6 |
| Всего | 144 | 100 |

*Примечание.* Количество операций больше числа пациентов в связи с тем, что у 24 (20,0%) больных из 120 2-й группы лимфаденэктомию на шее выполняли с обеих сторон, поэтому хирургическое лечение производили в 2 этапа с интервалом 2—3 нед; л/у — лимфатические узлы; ТЭ — тиреоидэктомия.

***Таблица 2.*** **Распределение больных 3-й клинической группы по типу оперативного вмешательства**

| Тип операции | Количество операций | % |
|---|---|---|
| Шейные л/у | 32 | 36,0 |
| Л/у средостения (видеоассистированная) | 22 | 24,7 |
| Шейные л/у + л/у средостения (стернотомия) | 3 | 3,3 |
| Шейные л/у + л/у средостения (видеоассистированная) | 32 | 36,0 |
| Всего | 89* | 100,0 |

*Примечание.* * — количество операций больше числа пациентов в связи с тем, что у 16 (21,9%) больных из 73 3-й группы лимфаденэктомию на шее выполняли с обеих сторон, поэтому хирургическое лечение производили в 2 этапа с интервалом 2—3 нед; л/у — лимфатические узлы.

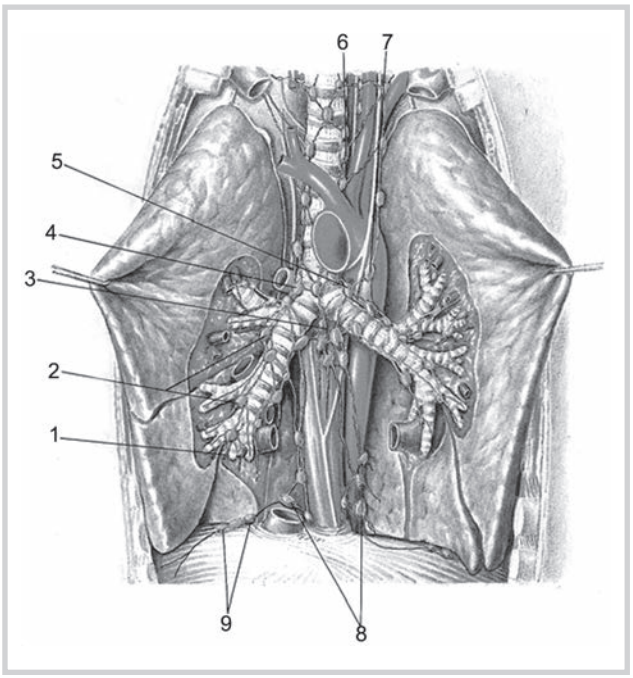


**Схема лимфатической системы 7-й группы лимфатических узлов передневерхнего средостения.**

1 — бронхопульмональные лимфоузлы; 2 — бронхиальные лимфоузлы промежуточного бронха справа; 3 — бифуркационные лимфоузлы; 4 — правые трахеобронхиальные лимфоузлы; 5 — левые трахеобронхиальные лимфоузлы; 6 — паратрахеальные лимфоузлы; 7 — левый возвратный нерв; 8 — ножки диафрагмы; 9 — нижняя доля правого легкого. Черной линией обозначена зона лимфодиссекции при метастатическом раке щитовидной железы.

лов (3-я), метастазы рака ЩЖ в отдаленные органы и мягкие ткани (4-я).

Главным методическим приемом в 1-й группе было обеспечение радикальности вмешательства путем расширения объема удаляемых тканей и комбинирования с резекциями прилегающих органов и тканей: внутренней яремной вены, общей и наружной сонной артерии, передних мышц шеи, кивательной мышцы, возвратного гортанного нерва, щитовидного и перстневидного хрящей, трахеи и т.д.

Учитывая локализацию и распространенность опухолевого процесса, у большинства больных 2-й группы оперативные вмешательства носили характер комбинированных и расширенных **(см. табл. 1)**. Подобные операции могут вызывать тяжелые послеоперационные осложнения как специфического, так и неспецифического характера.

Как видно из представленной **табл. 1**, наиболее часто выполняли расширенные объемы хирургических вмешательств: тиреоидэктомия + шейные л/у (операции на лимфатических путях шеи с одной и/или двух сторон) в 34,7% наблюдений; тиреоидэктомия + шейные л/у + л/у средостения (операции на л/у пре- и паратрахеальных областей с обеих сторон и л/у и клетчатки передневерхнего средостения) в 34,0% наблюдений. При хирургическом лечении пациентов данной клинической группы в 94 (65,3%) случаях потребовалось удаление л/у и клетчатки передневерхнего средостения. Из них видеоассистированное удаление лимфатических узлов и клетчатки передневерхнего средостения (по методике, разработанной в МНИОИ им. П.А. Герцена, «Способ проведения видеоассистированной медиастинальной лимфаденэктомии», патент на изобретение №2381753) [1] **(см. рисунок)** применялось в 87 (92,5%) операциях. Операции выполняли при доказанных метастазах рака ЩЖ в лимфатические узлы передневерхнего средостения или при наличии лимфаденопатии у больных данной клинической группы. К стернотомии прибегали в 7 (7,5%) случаях. Это было связано с тем, что метастазы рака ЩЖ инвазировали рядом расположенные анатомические структуры средостения (плечеголовные вены, плечеголовной ствол, общая сонная артерия, плевра, грудной отдел трахеи), располагались ниже уровня бифуркации трахеи либо размеры метастазов превышали 3 см в диаметре. В 2 (1,4%) случаях оперативное вмешательство носило одновременно комбинированный и расширенный характер.

Для профилактики пареза и/или паралича возвратных гортанных нервов у пациентов 2-й группы микрохирургический невролиз выполнен в 30 (20,8%) операциях, реконструкция возвратного гортанного нерва с использованием блуждающего нерва — в 2 (1,3%) случаях по методике, разработанной в МНИОИ им. П.А. Герцена «Способ микрохирургической пластики возвратного нерва». С целью профилактики послеоперационного гипопаратиреоза в 25 (17,4%) случаях выполнена репозиция/трансплантация паращитовидных желез.

Для восстановления дыхательной и голосовой функций у 1 больного был сформирован гортанно-трахеальный анастомоз, операция носила комбинированный характер — тиреоидэктомия с резекцией 3 колец трахеи (медицинская технология «Хирургическое лечение больных со злокачественными опухолями трахеи». Регистрационное удостоверение №ФС-2008/022 от 8.02.08).

Увеличение количества послеоперационных осложнений мы связываем с увеличением объема и травматичности хирургических вмешательств. У 12 (8,3%) пациентов потребовалось оформление трахеостомы. В послеоперационном периоде парез возвратного гортанного нерва выявлен в 3 (2,1%) случаях, паратиреоидная недостаточность — в 2 (1,4%), лимфорея — в 1 (0,7%), трахеобронхит — в 1 (0,7%), плевропневмония — в 1 (0,7%). Послеоперационная летальность составила 2 (1,6%) клинических случая.

Учитывая анатомические особенности, расширенный характер оперативных вмешательств, высокий процент возможных послеоперационных осложнений (как специфического, так и неспецифического

характера), у больных 3-й группы большое внимание уделялось профилактике этих осложнений. Самым обсуждаемым вопросом в хирургическом лечении МСР ЩЖ является удаление 6-й и 7-й группы л/у. И если к 6-й группе у большинства хирургов сформировалось позитивное отношение в пользу их профилактического удаления, то 7-я группа л/у, в связи с загрудинным расположением и трудностью их удаления вызывает осторожность. В то же время 7-я группа лимфатических узлов по действующей системе TNM отнесена к регионарной и, следовательно, нуждается в контроле, одновременно с этим очень неточная анатомическая граница между 6-й и 7-й группами требует их одновременной санации **(табл. 2)**.

Как видно из представленной **табл. 2**, наиболее часто выполняли операции на лимфатических путях шеи с одной и/или двух сторон — 32 (36,0%), а также одновременно выполняемые операции на шее и л/у средостения (операции на л/у пре- и паратрахеальных областей с обеих сторон и л/у и клетчатки передневерхнего средостения) — 32 (36,0%). При хирургическом лечении пациентов данной клинической группы в 57 (64,0%) случаях потребовалось удаление л/у и клетчатки передневерхнего средостения. Из них видеоассистированное удаление лимфатических узлов и клетчатки передневерхнего средостения выполнено в 54 (94,7%) случаях. Операции выполняли при доказанных метастазах рака ЩЖ в лимфатические узлы передневерхнего средостения или при наличии лимфаденопатии у больных данной клинической группы. К стернотомии прибегали в 3 (5,3%) случаях. Это было связано с тем, что метастазы рака ЩЖ инвазировали рядом расположенные анатомические структуры средостения (плечеголовные вены, плечеголовной ствол, общая сонная артерия, плевра, грудной отдел трахеи), располагались ниже уровня бифуркации трахеи либо размеры метастазов превышали 3 см в диаметре.

При выполнении шейной лимфодиссекции — 67 (75,3%) операций у пациентов 3-й группы, в связи с распространенностью метастатического процесса, были выполнены: резекция внутренней яремной вены — в 3 (4,5%) случаях, резекция кивательной мышцы — в 2 (3,0%). Микрохирургический невролиз одного возвратного гортанного нерва был проведен у 14 (19,1%) пациентов, а у 8 (10,9%) потребовался микрохирургический невролиз обоих возвратных гортанных нервов. У 24 (32,8%) пациентов была проведена репозиция/трансплантация паращитовидных желез с целью профилактики паратиреоидной недостаточности. У 8 (9,0%) пациентов 3-й группы потребовалось оформление трахеостомы: у 7 (87,5%) — временная трахеостома, у 1 (12,5%) — постоянная трахеостома в связи с послеоперационным параличом возвратного гортанного нерва. У 1 (1,1%) пациентки при выполнении видеоассистированной медиастинальной лимфодиссекции развилось кровотечение из ветвей легочной артерии. У 1 (1,1%) пациентки после выполнения реоперации (удаление пре- и паратрахеальной клетчатки) потребовалось оформление эзофагостомы в связи с травмой стенки пищевода. Через 6 мес выполнено пластическое закрытие эзофагостомы с помощью кожно-мышечно-серозного лоскута. Послеоперационный период осложнился развитием пареза возвратного гортанного нерва в 4 (4,5%) случаях, в 3 (3,4%) — паратиреоидной недостаточностью, в 2 (2,2%) — лимфореей.

В 4-ю группу включены больные, которым выполнены разные варианты мультидисциплинарных хирургических вмешательств по поводу отдаленных метастазов рака ЩЖ (головной мозг, кости, мягкие ткани, внутренние органы).

## Результаты

Нами проведен сравнительный анализ выживаемости больных всех клинических групп по следующим критериям: возраст пациентов, пол, морфологическая структура опухоли, наличие или отсутствие остаточной опухоли (индекс R0/R1).

В 1-й группе 10-летняя выживаемость у лиц до 45 лет составила 100%, в возрасте от 45 до 60 лет — 96,9%, старше 60 лет — 62,4%.

Во 2-й группе 10-летняя выживаемость у лиц до 45 лет составила 89,5%, в возрасте от 45 до 60 лет — 79,6%, старше 60 лет — 65,1%.

В 3-й группе 10-летняя выживаемость у лиц до 45 лет составила 100%, в возрасте от 45 до 60 лет — 73,6%, старше 60 лет — 75,7%.

В 4-й группе 10-летняя выживаемость у лиц до 45 лет составила 100%, в возрасте от 45 до 60 лет — 100%, старше 60 лет — 38,1%.

Таким образом, проведенный нами сравнительный анализ выживаемости больных всех клинических групп, учитывая возраст пациентов, выявил значительное снижение показателей 10-летней выживаемости у больных старше 60 лет (1-я группа — 62,4%; 2-я группа — 65,1%; 3-я группа — 75,7%; 4-я группа — 38,1%).

Анализ выживаемости больных с учетом пола показал:

— в 1-й группе 10-летняя выживаемость у лиц мужского пола составила 100%, женского пола — 84,2%;

— во 2-й группе 10-летняя выживаемость у лиц мужского пола составила 52,9%, женского пола — 96,2%;

— в 3-й группе 10-летняя выживаемость у лиц мужского пола составила 61,1%, женского пола — 92,3%;

— в 4-й группе 10-летняя выживаемость у лиц мужского пола составила 68,2%, женского пола — 38,1%.

Проведенный нами анализ выживаемости больных всех клинических групп, учитывая пол пациентов, показал, что при появлении метастазов рака ЩЖ в лимфатические узлы шеи и передневерхнего средостения, у мужчин 10-летняя выживаемость резко снижается.

Анализ выживаемости больных всех клинических групп, учитывая морфологическую структуру опухоли:

— в 1-й группе 10-летняя выживаемость у больных с папиллярным раком ЩЖ составила 87,3%, с фолликулярным — 71,1%, с медуллярным — 75,6%;

— во 2-й группе 10-летняя выживаемость у больных с папиллярным раком ЩЖ составила 78,7%, с фолликулярным — 100%, с медуллярным — 87,6%;

— в 3-й группе 10-летняя выживаемость у больных с папиллярным раком ЩЖ составила 84,3%, с фолликулярным — 80,0%, с медуллярным — 87,7%;

— в 4-й группе 10-летняя выживаемость у больных с папиллярным раком ЩЖ составила 100%, с фолликулярным — 29,6%, с медуллярным — 0.

Проведенный нами анализ выживаемости у больных, в зависимости от гистологической принадлежности опухоли, показал стабильно высокую 10-летнюю выживаемость больных с папиллярным раком ЩЖ во всех клинических группах. У больных с отдаленными метастазами медуллярного рака ЩЖ 10-летняя выживаемость составила 0.

Анализ выживаемости больных всех клинических групп, учитывая наличие или отсутствие остаточной опухоли (индекс R0/R1), показал, что 10-летняя выживаемость при R0 составила 81,9%, при R1 — 67,8%.

Выявлены неблагоприятные прогностические факторы: наличие отдаленных метастазов медуллярного рака, наличие метастазов рака ЩЖ в лимфатические узлы шеи и передневерхнего средостения у пациентов мужского пола, возраст пациентов старше 60 лет.

## Вывод

Комбинированные и расширенные хирургические вмешательства при местно-распространенном и МСР ЩЖ обеспечивают локальный контроль и продление жизни большинства пациентов.

Паллиативные хирургические вмешательства у пациентов из группы высокого операционного риска (пожилой возраст, тяжелая сопутствующая патология, обширное распространение опухоли с нарушением жизненно важных функций) улучшают непосредственные результаты лечения и способствуют проведению комбинированного или комплексного лечения.

Анализ отдаленных результатов лечения больных с местно-распространенным и МСР ЩЖ показал, что 10-летняя выживаемость больных в группах с местным распространением на окружающие ткани, лимфатические узлы, в том числе лимфоузлы загрудинной 7-й группы после выполнения лимфодиссекции практически одинакова: 1-я группа — 85,7%; 2-я группа — 80,1%; 3-я группа — 83,3%. У больных с отдаленными метастазами рака ЩЖ (сочетанный характер поражения) результаты лечения ухудшались, 10-летняя выживаемость составила 49,0%.

Следовательно, при распространении метастазов рака ЩЖ в лимфатические узлы передневерхнего средостения (7-я группа) рекомендована видеоассистированная медиастинальная лимфаденэктомия через шейный доступ, что снижает тяжесть и травматичность хирургических вмешательств. В случае технической сложности необходима открытая лимфодиссекция через стернотомию.

## ЛИТЕРАТУРА


1. Решетов И.В., Голубцов А.К., Севрюков Ф.Е., Казакевич В.И., Крехно О.П. Видеоассистированная медиастинальная лимфаденэктомия при распространенном раке щитовидной железы. *Онкохирургия*. 2013;5:2:28-33.
2. Романчишен А.Ф. Опухоли щитовидной и околощитовидной желез. СПб.: Издательство «Вести»; 2009.
3. Shah J. Head and Neck surgery and oncology. Elsiever. 2012.