doi: 10.17116/hirurgia201611212-17

Опыт выполнения анестезии при проведении видеоассистированных торакоскопических лобэктомий с использованием ларингеального воздуховода и вспомогательной вентиляции легких

Д.м.н, проф. В.А. ПОРХАНОВ[1, 2], к.м.н. И.С. ПОЛЯКОВ[1], В.В. ДАНИЛОВ[1], В.Б. КОНОНЕНКО[1], В.А. ЖИХАРЕВ[1]*

[1]ГБУЗ НИИ-ККБ №1 им. С.В. Очаповского, Краснодар, Россия; [2]ФОУ ВПО КГМУ Минздрава России, Краснодар, Россия

В статье приводится опыт проведения видеоассистированных торакоскопических операций (ВАТС) — лобэктомий — у больных без интубации трахеи, с сохранением спонтанного дыхания. Представлены результаты интраоперационного мониторинга и лабораторные данные всего периоперационного периода, на основании которых сделано заключение о возможном снижении выраженности стресс-реакции на хирургическую агрессию у данной категории пациентов.

Ключевые слова: видеоассистированные торакоскопические лобэктомии, операции на спонтанном дыхании, ларингеальный воздуховод, оптимизация лечения, операция без интубации, ранняя активизация.

Anesthesia during video-assisted thoracoscopic lobectomy using laryngeal ductwork and auxiliary mechanical ventilation

V.A. PORKHANOV, I.S. POLYAKOV, V.V. DANILOV, V.B. KONONENKO, V.A. ZHIKHAREV

Research Institute — Ochapovsky Regional Clinical Hospital, Krasnodar, Russia; Kuban State Medical University, Ministry of Health of Russia, Krasnodar, Russia

The article presents the experience of video-assisted thoracoscopic lobectomies in patients without endotracheal intubation and sparing of spontaneous breathing. The results of intraoperative monitoring and laboratory data of all perioperative period are described. In view of these data it was concluded that such approach can decline the severity of stress-response against surgical aggression in this group of patients.

Keywords: video-assisted thoracoscopic lobectomy, surgery on spontaneous breathing, laryngeal ductwork, optimization of treatment, surgery without intubation, early activation.

Видеоассистированные торакоскопические операции (ВАТС) в настоящее время занимают ведущее место в структуре торакальных операций не только при выполнении диагностических вмешательств, таких как биопсия и удаление доброкачественных образований, но и выполнение операций по поводу ранних стадий рака легкого (РЛ) и метастатических злокачественных новообразований (ВАТС-лобэктомии, ВАТС-пневмонэктомии). В последнее время в литературе появились сообщения о возможности проведения ВАТС-лобэктомий без интубации и с сохранением спонтанного дыхания, однако сведения об этих методиках крайне ограничены и нуждаются в дополнительном уточнении положения, касающегося физиологической дозволенности проведения ВАТС-операций без интубации, с сохранением спонтанного дыхания.

Цель исследования — определить возможности проведения анестезии у пациентов с сохранением спонтанного дыхания при выполнении ВАТС-вмешательств. Разработать тактику ведения больных путем оптимизации метода, который максимально отвечает современным требованиям безопасности, снижению риска развития послеоперационных осложнений и сокращению срока госпитализации пациентов.

Материал и методы

Работа проведена с одобрения локального этического комитета (ЛЭК) НИИ-ККБ №1 им. проф. С.В. Очаповского. После изучения и анализа зарубежной литературы по данной тематике [1—6] было принято решение о проведении операций, выполненных в условиях спонтанного дыхания, без интубации трахеи. В период с июня по декабрь 2015 г. выполнили 37 ВАТС-лобэктомий по поводу РЛ без интубации со вспомогательной вентиляцией легких

© Коллектив авторов, 2016

*e-mail: vasilii290873@mail.ru

Таблица 1. **Распределение пациентов по полу и возрасту**

№п/п	Пол	Возраст, годы			Всего
		40—50	50—60	60—70	
1	Мужчины	3	7	5	15
2	Женщины	7	9	6	22
3	Всего	10	16	11	37
4	%	27	43	30	—

Таблица 2. **Распределение пациентов по виду операций**

Абс. (%)	Верхняя лобэктомия справа	Средняя лобэктомия	Нижняя лобэктомия справа	Верхняя лобэктомия слева	Нижняя лобэктомия слева
	6 (16)	3 (8)	5 (14)	11 (30)	12 (32)

через ларингеальный воздуховод. Верификацию патологического процесса в легком осуществляли на дооперационном этапе методом браш-биопсии, либо чрезбронхиальной биопсии паренхимы легкого. Мы исключали пациентов с размером образования более 6 см; с избыточной массой тела (индекс массы тела — ИМТ более 30 кг/м^2); ранее оперированных на органах грудной клетки с этой же стороны; с выраженным спаечным процессом в плевральной полости по результатам КТ-исследования и с возможностью «трудных дыхательных путей» (класс по Маллампати выше 2) [7]. Функциональный класс всех пациентов по ASA — III.

На дооперационном этапе все пациенты проходили обследование в следующем объеме:

— общеклиническое обследование (общий анализ крови (ОАК), биохимический анализ крови, группа крови, коагулограмма, общий анализ мочи (ОАМ);

— тредмил-тест (для исключения скрытой ишемии миокарда);

— эхокардиоскопия (Эхо-КС);

— спирография.

Дополнительно исключали пациентов с низким респираторным резервом (прогнозируемый послеоперационный объем форсированного выдоха за 1-ю секунду ((ppoFEV$_1$) менее 60%). Возрастное и половое распределение пациентов показано в **табл. 1**.

Возрастная медиана составила 54 года. Самому младшему было 45 лет, старшему — 66. Женщин — 22, мужчин —15. Распространенность РЛ для данного вида операции определена как T1a, T1b, T2a стадии [8, 20, 21] **(табл. 2)**.

В предоперационной больным катетеризировали внутреннюю яремную вену со стороны операции, эпидуральное пространство на уровне Th_6—Th_8. Также катетеризировали лучевую артерию с целью непрерывного мониторинга артериального давления (АД) в режиме реального времени и определения газового состава крови. Больного укладывали на операционный стол, вводили тест-дозу ропивакаина (0,25% — 3,0 мл) с последующей постоянной инфузией 0,2% раствора в эпидуральный катетер со скоростью 8—10 мл/ч.

Индукцию в анестезию проводили пропофолом в дозе 1 мг/кг и фентанилом 0,1 мг. После выполнения адекватной преоксигенации с помощью лицевой маски до достижения концентрации кислорода на выдохе ($EtCO_2$) >80%, устанавливали воздуховод типа i-gel (возможное использование в латеральной позиции пациента), для контроля над дыхательными путями и мониторинга $EtCO_2$ и дыхательного объема **(рис. 1)**.

Укладывали пациента на бок, и после обработки операционного поля хирург дополнительно проводил инфильтрацию места разреза 0,5% — 20 мл раствором новокаина, а после минидоступа в плевральную полость — инфильтрацию блуждающего нерва с целью предотвращения кашлевого рефлекса при тракциях легкого. Для этой цели использовали такой же концентрации раствор новокаина — 20 мл суммарно: справа — на уровне трахеи выше непарной вены; слева — на уровне дуги аорты. Вентиляцию осуществляли наркозно-дыхательным аппаратом Drager Perseus A500 в режиме Pressure support с поддержкой давлением 4—7 см вод. ст., триггер по потоку устанавливали на уровне 0,3 л/мин **(рис. 2, а, б)**.



Рис. 1. **Вид пациента с установленным ларингеальным воздуховодом.**



а б

Рис. 2. **Параметры вентиляционного контроля венозной крови.**
а — графический; б — КЩС.

Поддержание анестезии осуществляли пропофолом со скоростью инфузии 4—6 мг · кг$^{-1}$ · ч$^{-1}$. Уровень седации оценивали по шкале Ramsay и поддерживали на уровне 4—5 баллов, то есть больной спит, но реагирует на громкий звук [6]. На травматичные этапы операции (выделение элементов корня легкого, удаление препарата из плевральной полости) дополнительно вводили фентанил в дозе 0,05—0,1 мг. После установки дренажей инфузию пропофола прекращали. По окончании операции пробуждение больного осуществляли через 1—2 мин. В это же время удаляли ларингеальный воздуховод. Больные из операционной транспортировались в отделение интенсивной терапии.

Определяли исходный уровень глюкозы с ее повторным анализом через 15 мин после кожного разреза, после удаления препарата и в конце операции. Контроль параметров CO_2 крови и pH осуществляли в те же временные интервалы. Уровень кортизола определяли сразу после удаления препарата. В течение операции проводили непрерывный мониторинг сатурации артериальной крови кислородом методом пульсоксиметрии, а также регистрировали капнометрию ($EtCO_2$), АД, частоту сердечных сокращений (ЧСС), частоту дыхательных движений (ЧДД) и центральное венозное давление (ЦВД).

Среднее значение АД, ЧДД и ЧСС фиксировали на момент установки ларингеального воздуховода, кожного разреза, удаления препарата, пробуждения и удаления ларингеального воздуховода и на следующее утро после операции.

В послеоперационном периоде проводили контроль уровня гликемии крови, PaO_2, $PaCO_2$, pH через каждые 6 ч. Уровень лейкоцитов контролировали на следующее утро после операции. В послеоперационном периоде фиксировали время активизации и сроки выписки пациента из стационара. Проводили анализ развития респираторных осложнений, количества проведенных санационных фибробронхоскопий (ФБС), процент возникновения болей в месте ранее установленной маски, послеоперационной тошноты и рвоты.

Данные, полученные в результате проведенных исследований, обрабатывали методом описательной статистики с вычислением средней арифметической, ошибки средней арифметической, стандартного отклонения. Расчеты проводили с помощью программы Microsoft Excel 13, Statistica 6.0 с определением *t*-критерия Стьюдента.

Результаты

Среднее АД, ЧСС и ЧДД в течение операции представлены в **табл. 3**. Показатели газового состава крови, глюкозы, кортизола и лейкоцитов отображены в **табл. 4, 5**. ЦВД в течение операции поддерживали у всех пациентов на уровне от 2 до 5 мм рт.ст.

При проведении анестезиологического пособия представленным методом течение всего периоперационного периода было гладким. Достаточный уровень аналгезии подтверждается лабораторными показателями кортизола и глюкозы крови.

Таблица 3. **Средние показатели АД, ЧСС и ЧДД периоперационного периода ($M\pm\sigma$)**

Этапы	Среднее АД, мм рт.ст.	ЧСС, уд/мин	ЧДД, в 1 мин
Исходно	88±9	78±7	20±4
Индукция и установка ларингеального воздуховода i-gel (Intersurgical, UnitedKingdom)	63±5*	54±4*	16±2
Разрез	61±6*	52±4*	18±3
Удаление препарата	58±7*	55±8*	18±7
Пробуждение	65±7*	53±6*	16±3
1-е сутки (6:00)	68±7*	62±6*	19±4

Примечание. Здесь и в табл. 4, 5: * — $p\leqslant 0{,}05$ в зависимости от исходного значения.

Таблица 4. **Средние показатели газового состава крови в интра- и раннем послеоперационном периодах ($M\pm\sigma$)**

Этап	pH	$PaCO_2$, мм рт. ст.	PaO_2, мм рт. ст.	SaO_2,%
Интраоперационный				
исходно	7,41±0,03	37±3,1	98±12	94
15 мин после разреза	7,36±0,02*	45±6,1*	156±42*	99*
удаление препарата	7,35±0,01*	44±3,2*	165±31*	99*
конец операции	7,36±0,02*	43±3,1*	192±28*	99*
Послеоперационный				
18:00	7,38±0,04	37±2,1	184±22*	99*
00:00	7,38±0,03	39±3,6	172±24	99*
1-е сутки (6:00)	7,39±0,11	41±3,1	164±32	99*

Таблица 5. **Средние показатели уровня глюкозы, лейкоцитов и кортизола в интра- и раннем послеоперационном периодах ($M\pm\sigma$)**

Этап	Глюкоза, ммоль/л	Лейкоциты	Кортизол, нмоль/л
Интраоперационный			
исходно	5,8±2,1	5,4±1,8	—
15 мин после разреза	6,7±2,2*	—	—
удаление препарата	5,8±1,7	—	360,7±160,63
конец операции	4,9±0,6	—	—
Послеоперационный			
18:00	6,1±2,4	—	—
00:00	5,9±1,2	—	—
1-е сутки (6-00)	7,3±1,4*	6,2±1,6*	—

У 9 (24%) пациентов потребовалась инфузия адреналина в дозе до 0,05 мкг $\cdot$ кг$^{-1}\cdot$ мин$^{-1}$. Проведение кардиотонической поддержки объясняется относительной гиповолемией и манипуляциями хирурга в структурах средостения, которая корригируется небольшими дозами вазопрессоров, а не инфузионной нагрузкой. Это связано с предотвращением гипергидратации легочного интерстиция и развития послеоперационных легочных осложнений у данной категории пациентов. Торакальные онкопациенты требуют ограничения инфузионной терапии, так как согласно канонам онкологии, за счет расширенной лимфодиссекции нарушается основной противоотечный защитный механизм. Особенностью данных операций является и редукция в той или иной степени легочного кровотока, что также требует ограничения инфузионной терапии. Сохранность темпа диуреза (не менее 0,5 мл $\cdot$ кг$^{-1}\cdot$ ч$^{-1}$) обеспечивали согласно принципам «ускоренного восстановления после операции» — пациентам запрещался прием жидкости только за 2 ч до индукции и восстанавливали энтеральный прием через 40—60 мин после окончания операции. Брадикардия, по-видимому, связана с контактом воздуховода с глоткой и стимуляцией блуждающего нерва, относительной гиповолемией и симпатической блокадой, вызванной инфузией ропивакаина. У 2 (20%) больных после установки ларингеального воздуховода начиналась икота, в 100% случаев купированная хирургом инфильтрацией диафрагмального нерва. Других побочных эффектов и осложнений в течение операционного периода не наблюдали. Среднее время составило 105,5±4,58 мин ($M\pm\sigma$).

Активизация всех пациентов, с возможностью самостоятельно передвигаться по палате, осуществлялась через 1 ч после операции.

Послеоперационной тошноты и рвоты, болей в горле ни у одного больного не наблюдали. Ни одному пациенту не потребовалось проведения санационной ФБС.

Перевод в профильное отделение осуществляли в день операции у 28 (76%) пациентов, у 9 (24%) —

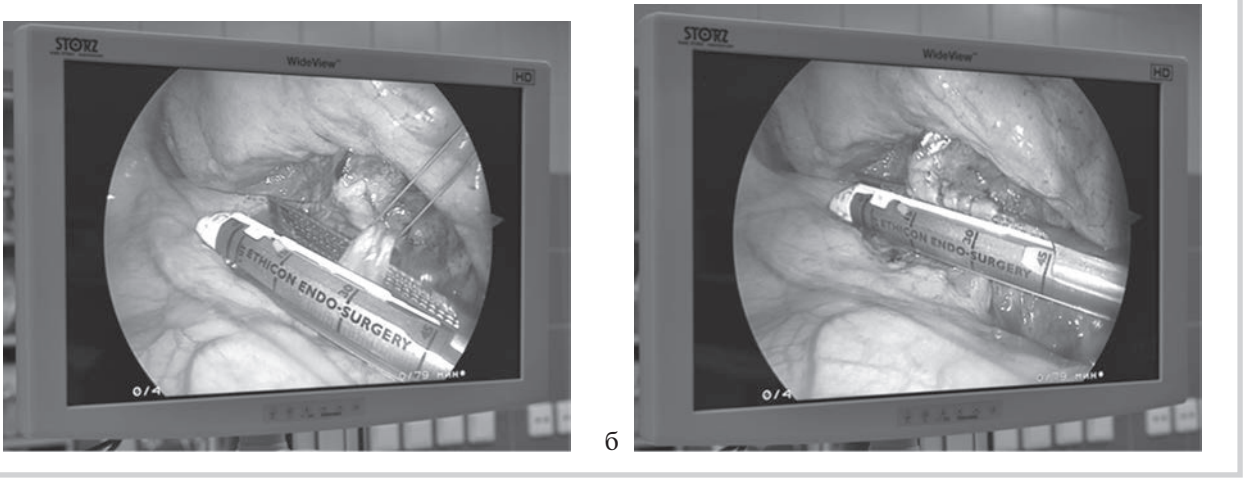

Рис. 3. **Эндофото.**

а — вид операционного поля без «выключения» легкого. Под сосуды корня легкого подведен сшивающий аппарат; б — прошивание сосудов. Легкое без признаков ателектаза.

на следующие сутки, 20 (54%) выписаны на 5-е сутки после операции, 11 (30%) — на 6-е сутки, 6 (16%) — на 7-е сутки после операции.

Обсуждение

На сегодняшний день выработано достаточно много рекомендаций и алгоритмов анестезиологического ведения пациентов, способствующих обеспечению надежной защиты организма от операционного стресса, сохранность механизмов адаптации и компенсации, а также адекватной вегетативной и метаболической защиты. К такой стратегии относится и стремление минимизировать и предотвратить побочные эффекты ларингоскопии и интубации, механической вентиляции легких, поддержание более физиологичного мышечного, неврологического и кардиореспираторного статуса. Все это будет минимизировать влияние хирургической и анестезиологической агрессии, способствовать раннему восстановлению пациентов, оптимизировать результаты и, возможно, сократить расходы [9, 10]. При торакальных хирургических вмешательствах стандартные методы анестезии и вентиляции достаточно пагубно влияют на вентиляционно-перфузионные отношения, возникающие при «выключении» из вентиляции целого легкого, тем более, легкие при торакальных операциях являются объектом и хирургических, и анестезиологических воздействий [11, 12].

Традиционным при выполнении торакальных операций считается проведение однолегочной механической вентиляции легких с интубацией главного бронха (ГБ) в условиях миоплегии, со своими минусами, присущими искусственной вентиляции легких (ИВЛ) и миорелаксации. Анестезиологическое пособие в торакальной хирургии по праву признается одним из наиболее сложных из-за специфических трудностей, с которыми сталкивается анестезиолог [12]. Главное — легкое на стороне операции по абсолютным либо относительным показаниям должно быть временно выключено из вентиляции и коллабировано. Искусственная однолегочная вентиляция чревата развитием тяжелых расстройств гемодинамики и газообмена (гипоксемия) вследствие резкого увеличения внутрилегочного шунтирования и нарушения вентиляционно-перфузионных отношений, увеличением нагрузки и перегрузкой правого и левого отделов сердца, гипергидратацией легочного интерстиция, гиперкапнией и тяжелыми метаболическими расстройствами в виде дыхательного и метаболического ацидоза и т.д. [13—16]. Развивающиеся при этом патофизиологические процессы, их профилактика и коррекция являются основной проблемой торакальной анестезиологии. Проведение подобных операций с сохранением спонтанной вентиляции не создает особых проблем торакальному хирургу в виде «ограничения свободы действий», так как за счет атмосферного давления при открытии плевральной полости легкое в той или иной степени коллабируется **(рис. 3)**.

Несмотря на то что интубация трахеи и ГБ остаются «золотым стандартом» в отношении надежности обеспечения проходимости дыхательных путей и достижения адекватной ИВЛ, ее проведение требует от исполнителя наличия опыта и мастерства. Использование эндобронхиальной трубки подразумевает глубокую седацию больного в течение всей анестезии, применение миорелаксан-

тов и наркотических препаратов [17, 18]. Эндобронхиальная трубка может приводить к ряду грозных осложнений как во время операции, так и после нее. К таким осложнениям относятся гипердинамический ответ сердечно-сосудистой системы на ларингоскопию и интубацию, однолегочная вентиляция, нарушение функции реснитчатого эпителия и мукоцилиарного клиренса мокроты, возникновение боли в горле, ларингитов, фарингитов, трахеитов в послеоперационном периоде [2, 18, 19].

Хотелось отметить, что, несмотря на неселективную интубацию после создания открытого пневмоторакса, под действием атмосферного давления легкое спадалось, его структуры хорошо визуализировались, что не мешало работе хирурга.

Использование ларингеального воздуховода у наших пациентов исключило все негативные проявления ларингоскопии, интубации и реакцию пациента на интубационную трубку в посленаркозном периоде. Ни в одном случае в послеоперационном периоде пациентам не выполняли санационную бронхоскопию. Время установки ларингеального воздуховода (типа i-gel) у нас составило 6—8 с. По сравнению с ларингеальной маской первого поколения у воздуховода i-gel, помимо простоты установки, есть ряд преимуществ: лучше герметизирует гортань, снижает вероятность раздувания желудка воздухом, предотвращает повреждение его зубами из-за наличия защитного усиления.

Выводы

Проведение анестезиологического обеспечения видеоассистированных операций без интубации и с сохранением спонтанного дыхания позволило нам избежать таких негативных влияний интубации, как:

— отсутствие глубокой седации и использования миорелаксантов, соответственно активизация пациентов в более ранние сроки;

— отсутствовала какая-либо гипердинамическая реакция организма на ларингоскопию и интубацию;

— отсутствовала необходимость проведения санационных бронхоскопий и хороший кашлевой рефлекс у всех пациентов, что косвенно может говорить об отсутствии нарушения функции реснитчатого эпителия, вызванного интубацией и механической ИВЛ;

— ни в одном случае не наблюдалась боль в горле после проведения анестезии;

— нормогликемия и отсутствие выраженности лейкоцитоза могут говорить об уменьшении выраженности стресс-реакции организма на операционную травму.

Те осложнения, с которыми мы столкнулись (непроизвольные сокращения диафрагмы), достаточно легко купировались инфильтрацией диафрагмального нерва либо дополнительным введением фентанила.

На наш взгляд, торакальные операции могут и должны проводиться с использованием ларингеального воздуховода и вспомогательной вентиляци легких у определенной категории пациентов.

ЛИТЕРАТУРА

1. Chen JS, Cheng YJ, Hung MH et al. Nonintubatedthoracoscopic lobectomy for lung cancer. *Ann Surg.* 2011;254:1038-1043.
2. Jaber S, Jung B, Corne P et al. An intervention to decrease complications related to endotracheal intubation in the intensive care unit: a prospective, multiple-center study. *Intensive Care Med.* 2010;36:2:248.
3. Jen-Ting Y, Ming-Hui H, Jin-Shing C et al. Anesthetic consideration for nonintubated VATS. *Jornal of Thoracic Disease.* 2014;6(1):10-13.
4. Pirlo AF, Benumof JL, Trousdale FR. Atelectatic lobe blood flow: open vs. closed chest, positive pressure vs spontaneous ventilation. *J Appl Physiol Respir Environ Exerc Physiol.* 1981;50:5:1022-1026.
5. Pompeo E. Nonintubated video-assisted thoracic surgery under epidural anesthesia. Encouraging early results encourage randomized trials. *Chinese Journal of Cancer Research.* 2014;26:4:364-367.
6. Yie JC, Yang JT, Wu CY et al. Patient-controlled analgesia (PCA) following video-assisted thoracoscopic lobectomy: comparison of epidural PCA and intravenous PCA. *Acta Anaesthesiol Taiwan.* 2012;50:92-95.
7. Бунатян А.А., Мизиков В.М. *Анестезиология: Национальное руководство.* М.: ГЭОТАР-Медиа; 2013.
8. Акопов А.Л. Современные подходы к классификации рака легкого. *Врач.* 2011;12:7-12.
9. Амиров Ф.Ф., Гиммельфарб Г.Н. *Однолегочная вентиляция в наркозе.* Ташкент. 1976.
10. Benjamin D, Singer MD, Thomas C et al. Complications of Intubation and Mechanical Ventilation. *South Med J.* 2009;102:12:1238-1245.
11. Бунатян А.А., Мизиков В.М. *Анестезиология: Национальное руководство.* М.: ГЭОТАР-Медиа; 2013.
12. Паршин В.Д., Порханов В.А. *Хирургия трахеи с атласом оперативной хирургии.* М.: Альди-Принт; 2010.
13. Выжигина М.А., Мизиков В.М., Сандриков В.А., Современные особенности респираторного обеспечения торакальной хирургии. Традиционные проблемы и инновационные решения. *Анестезиология и реаниматология.* 2013;2:34-41.
14. Женило В.М., Жданов А.И., Черногубова Е.А. Адекватность анестезии, критерии и пути коррекции нарушений гомеостаза при торакальных хирургических вмешательствах. *Биомедицина.* 2006;1:3:40-43.
15. Ивлев Е.В., Григорьев Е.В., Бойко Е.А., Рубан Е.А. Применение ларингеальной маски в сравнении с эндотрахеальной трубкой при операциях в полости носа и придаточных пазухах у детей. *Вестник анестезиологии и реаниматологии.* 2014;6:46-50.
16. Марченко А.В., Эпштейн С.Л., Бердикян А.С. Ларингеальная маска преимущества использования и методические трудности. *Вестник интенсивной терапии.* 2002;3:38-44.
17. Миронов П.И., Естехин А.М. Анестезиологическое обеспечение фибробронхоскопий с использованием ларингеальной маски у детей. *Вестник анестезиологии и реаниматологии.* 2012;5: 23-28.
18. Овечкин А.М. Седация в интенсивной терапии. *Вестник интенсивной терапии.* 2009;1:21-26.
19. Benjamin D, Singer MD, Thomas C et al. Complications of Intubation and Mechanical Ventilation. *South Med J.* 2009;102:12:1238-1245.
20. Goldstraw P. *International Association for the Study of Lung Cancer staging handbook in thoracic oncology.* Florida, USA: Editorial Rx Press; 2009.
21. Rusch V, Asamura H, Watanabe H et al. The IASLC lung cancer staging project: a proposal for a new international lymph node map in the forthcoming seventh edition of the TNM classification for lung cancer. *J Thorac Oncol.* 2009;4:568-577.