doi: 10.17116/hirurgia2015677-80

Возможности хирургического лечения рецидивного эхинококкоза

Г.Х. МУСАЕВ, А.С. ФАТЬЯНОВА*, А.С. БЕКШОКОВ, Н.А. БУЧУЛАЕВА, О.К. БАБАЕВА

Кафедра факультетской хирургии №1 (зав. — акад. РАН А.Ф. Черноусов) лечебного факультета Первого Московского государственного медицинского университета им. И.М. Сеченова, Москва, Россия

Surgical treatment of recurrent echinococcosis

G.KH. MUSAEV, A.S. FAT'YANOVA, A.S. BEKSHOKOV, N.A. BUCHULAEVA, O.K. BABAEVA

Chair of Faculty Surgery №1 (head — acad. of RAS A.F. Chernousov), Medical Faculty of I.M. Sechenov First Moscow State Medical University, Moscow, Russia

Ключевые слова: эхинококкоз, хирургическая тактика, комплексное лечение.

Keywords: echinococcosis, surgical treatment, combined treatment.

Роль паразитов как причины заболеваемости и даже смертности населения в последние годы только возрастает. Так, по данным Госсанэпиднадзора, за прошедшие 10 лет частота заболеваний, вызванных таким, казалось бы, давно известным паразитом, как однокамерный эхинококк, увеличилась втрое.

Эхинококкоз относится к одному из наиболее тяжелых паразитарных заболеваний человека. В своем развитии он всегда проходит стадию формирования кист [4]. Болезнь все чаще встречается в неэндемичных очагах, где врачи не знакомы или малознакомы с основными принципами диагностики эхинококкоза, что нередко приводит к досадным ошибкам в лечении и позднему выявлению заболевания. Эти факты заставляют уделять более пристальное внимание проблеме эхинококковой инвазии. Ведь помимо того, что страдают, как правило, молодые трудоспособные люди, более чем $^2/_3$ пациентов требуется хирургическое лечение. К сожалению, недопустимо высокой остается частота послеоперационных рецидивов заболевания, возможным причинам которых посвящена эта работа.

Больной *С.*, 35 лет, впервые обратился в клинику в 2012 г. с жалобами на периодически возникающие ноющие, тянущие, распирающие боли в поясничной области слева.

Из анамнеза известно, что в 2005 г. у пациента были выявлены кисты VI и VII сегментов печени и нижнего полюса селезенки. Со слов больного, диагноз эхинококкоза на дооперационном этапе установлен не был, в том числе по данным иммуноферментного анализа (ИФА) на эхинококкоз. Больному по месту обращения выполнено дренирование кист печени и селезенки с обработкой 96% этанолом под ультразвуковым контролем. Послеоперационный период протекал без осложнений.

В 2012 г. пациент отметил появление болей в пояснице. При обследовании (МРТ и УЗИ) в VII—VIII сегментах печени определяются два кистозных образования с четкими ровными контурами, размерами 64×58×56 и 48×52×49 мм; жидкостное образование в малом тазу размером 84×87×94 мм, смещающее и сдавливающее мочевой пузырь, предстательную железу и семенные пузырьки. По передней и левой стенкам внутри последнего образования определяется еще одно жидкостное образование с толстой капсулой, размером 42×37×37 мм **(рис. 1)**. Регионарные лимфатические узлы не увеличены. В костях таза деструктивных изменений не обнаружено. При исследовании крови с использованием ИФА титр антител к эхинококку более 1:400.

© Коллектив авторов, 2015

Больной был госпитализирован в нашу клинику. При объективном обследовании общее состояние средней степени тяжести. Кожный покров бледно-розового оттенка, сухой, без патологических высыпаний. Дыхание проводится во все отделы, хрипов нет. Пульс 70 в 1 мин, АД 120/80 мм рт.ст. Живот мягкий, умеренно болезненный в левой мезогастральной области. Печень и селезенка перкуторно не увеличены. Симптом Пастернацкого отрицателен с обеих сторон. Дизурии нет. Данные лабораторных анализов крови и мочи в пределах нормы.

Больному поставлен диагноз: сочетанный рецидивный эхинококкоз с поражением печени, селезенки и малого таза. Состояние после дренирования и склерозирования этанолом кист печени и селезенки.

Под наркозом выполнена полная срединная лапаротомия. При ревизии в правой доле печени, в области VII—VIII сегментов, определяются две эхинококковые кисты диаметром 5 и 7 см, уходящие в забрюшинную клетчатку. После мобилизации правой доли печени кисты отделены от правого надпочечника, вскрыты, при этом установлено, что паразит находится в стадии гибели. Хитиновая оболочка, остаточные полости обработаны гермицидом — 87% водным раствором глицерина с экспозицией 7 мин. Далее выполнена тотальная перицистэктомия с атипичной резекцией правой доли печени. При дальнейшей ревизии в нижнем полюсе селезенки обнаружена эхинококковая киста диаметром 5 см. Выполнена резекция нижнего полюса селезенки с эхинококковой кистой.

При дальнейшей ревизии между прямой кишкой и мочевым пузырем выявлено напряженное кистозное образование диаметром около 10 см, на котором распластаны мочевой пузырь и оба мочеточника (последние были катетеризированы перед операцией с целью интраоперационной идентификации). Вскрыта брюшина малого таза; мочеточники и мочевой пузырь отделены от кисты. Киста вскрыта, удалены около 500 мл прозрачной гидатидной жидкости с большим количеством гидатидного песка и хитиновая оболочка. Выполнена противопаразитарная обработка кисты 87% глицерином с экспозицией 7 мин. Ввиду выраженного спаечного процесса вокруг кисты, вовлекающего в единый конгломерат стенки образования, мочевой пузырь, мочеточники, прямую кишку, от тотальной перицистэктомии решено воздер-

Г.Х. Мусаев — д-р мед. наук, проф. кафедры факультетской хирургии №1 лечебного факультета ГБОУ ВПО Первый МГМУ им. И.М. Сеченова; 119435 Москва, Б. Пироговская 6, стр. 1; e-mail: gasiyav@mail.ru

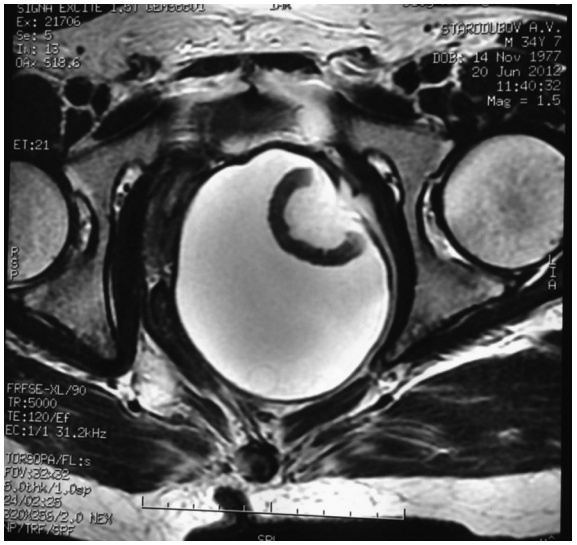

Рис. 1. **Магнитно-резонансная томограмма (2012 г.).**
Эхинококковая киста малого таза.



Рис. 2. **Магнитно-резонансная томограмма (2014 г.).**
Рецидив эхинококковой кисты малого таза.

жаться. Из-за локализации кисты, необходимости широкого ее вскрытия, тонкой фиброзной капсулы было невозможно тугое наполнение остаточной полости гермицидом в необходимом объеме. Принято решение произвести обработку стенок кисты салфетками, обильно смоченными в глицерине, с обычной экспозицией. После удаления тампонов полость кисты перитонизирована.

Послеоперационный период протекал без осложнений. На 8-е сутки сняты швы, пациент выписан для прохождения курса противорецидивной химиотерпии под наблюдением паразитолога. Больной прошел три стандартных курса химиотерапии албендазолом.

Спустя 2 года пациента вновь начали беспокоить ноющие и распирающие боли в поясничной области слева. При УЗИ и МРТ в полости малого таза, по средней линии и в левых отделах выявлено образование сложной, преимущественно кистозной структуры с неровной, утолщенной стенкой, размером 102×72×74 см.

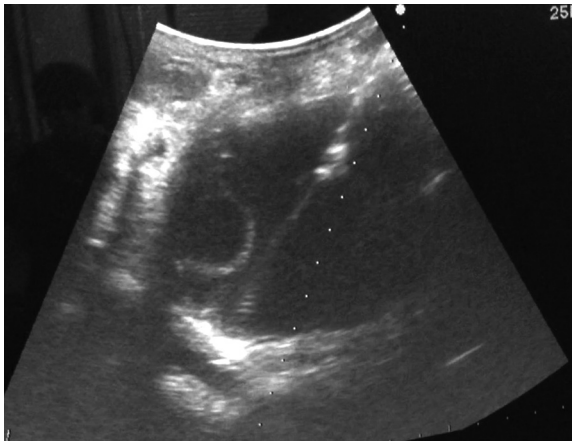

а



б

Рис. 3. **Интраоперационные фотографии (2014 г.).**
а — эхограмма; б — эвакуация содержимого кисты.

Содержимое имеет неоднородную интенсивность сигнала. Внутри образования определяется два сходных по структуре сферической формы образования с четкой ровной капсулой — дочерние кисты. Размеры их 24×25 и 20×19 мм. Мочевой пузырь и предстательная железа выраженно компримированы выявленным образованием, оттеснены и деформированы. Видимые стенки мочевого пузыря не изменены, содержимое однородное **(рис. 2)**.

В верхнем отделе брюшной полости, печени и селезенке, а также в легких кистозных образований при обследовании не выявлено. Общее состояние больного удовлетворительное. Лабораторные анализы крови и мочи в пределах нормы.

Рецидив эхинококкоза с формированием эхинококковой кисты в малом тазу диктовал необходимость повторного хирургического вмешательства. Однако данные дооперационного обследования указывали на крайнюю техническую сложность и высокий риск повреждения органов малого таза при выполнении открытой перицистэктомии. В связи с этим решено выполнить чрескожную эхинококкэктомию под ультразвуковым и рентгенотелевизионным контролем. В пользу этого свидетельствовало еще и наличие удовлетворительного доступа, так называемого ультразвукового окна, позволяющего «обойти» прямую кишку и простату при установке дренажей через промежность.

Под спинномозговой анестезией доступом в промежности, в левой ягодичной складке на 15 ч комплексом Хьюсмана 8Fr под ультразвуковым контролем выполнены пункция и дренирование эхинококковой кисты малого таза **(рис. 3)**.

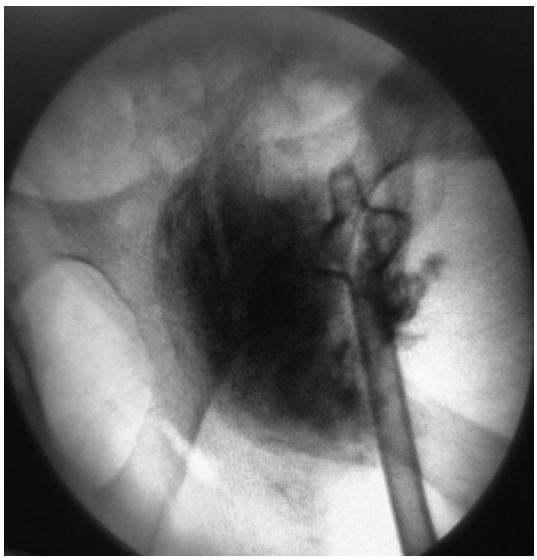

Рис. 4. **Фистулограмма (2014 г.).**
Дочерних кист и хитиновой оболочки в кисте не определяется.

Удалено 220 мл густой мутной жидкости желтого цвета с небольшим количеством старых хитиновых оболочек — картина погибшего паразита. Выполнена обработка кисты 87% глицерином с экспозицией 7 мин, после чего гермицид удален. На жестком проводнике дренаж удален, выполнено бужирование канала бужами 18-22 Fr, после чего в полости установлен корзинчатый дренаж типа Малеко 22Fr. При контрольной фистулографии выявлены дочерние кисты в полости **(рис. 4)**, которые были разрушены и также удалены. Связи полости кисты с органами малого таза и брюшной полостью не отмечено.

В послеоперационном периоде в превентивных целях дважды выполнена обработка кисты гермицидом. Эластичность стенок кисты и эффект «поддавливания» органами малого таза обеспечили практически полное отсутствие остаточной полости в области вмешательства, что позволило отказаться от мероприятий по склерозированию остаточной полости. Это решение было продиктовано несколькими факторами: нежелательным перифокальным воздействием склерозанта на мочевой пузырь, простату и семенные пузырьки, а также увеличением срока сохранения дренажа, что повышало риск развития парапроктита. Дренаж удален на 3-и сутки после установки на фоне сокращения количества серозного отделяемого до 5 мл в сутки и после соответствующего рентгеноскопического контроля, подтвердившего полное удаление хитиновых оболочек и дочерних кист. В целом послеоперационный период протекал типично.

Учитывая выявление живой дочерней кисты, пациенту рекомендовали повторное проведение полного курса противорецидивной химиотерапии под наблюдением паразитолога по месту жительства.

Через 8 мес после повторной операции состояние пациента остается хорошим, данных, свидетельствующих о рецидиве эхинококкоза, не получено.

История лечения этого больного интересна тем, что наглядно демонстрирует целый ряд важных моментов в хирургии эхинококкоза. Первый и, на наш взгляд, наиболее важный аспект — это по-прежнему низкая осведомленность коллег в большинстве лечебных учреждений об обязательном соблюдении алгоритма хирургического вмешательства при наличии эхинококковых кист. Ведь по сути мы столкнулись не только с местным рецидивом эхинококкоза в печени и селезенке, но и с ятрогенной контаминацией малого таза.

Следует помнить, что чрескожные вмешательства при эхинококкозе имеют свои особенности и требуют тщательного соблюдения существующей методологии [1, 2]. Во время открытых вмешательств при вскрытии напряженных эхинококковых кист крайне важно соблюдать абластику во избежание попадания гидатидной жидкости в брюшную полость, что можно обеспечить, не только соблюдая меры предосторожности при манипуляциях с необработанной гермицидом кистой, но и полностью меняя инструменты и перчатки после их выполнения **(рис. 5)**.

К сожалению, несмотря на фундаментальные экспериментальные исследования и существенный практический опыт, в том числе и нашей клиники, многочисленные публикации в центральной печати и обсуждение на различных конгрессах и форумах, в качестве противоэхинококкового гермицида по-прежнему применяют малоэффективные препараты — растворы этилового спирта, слабоконцентрированного хлорида натрия, йода и пр. Доказано, что среди изученных гермицидов единственно эффективными в отношении *Ecchinococcus granulosus* являются 80—100% водный раствор глицерина и 30% раствор хлорида натрия. При этом губительное действие эти гермициды оказывают не

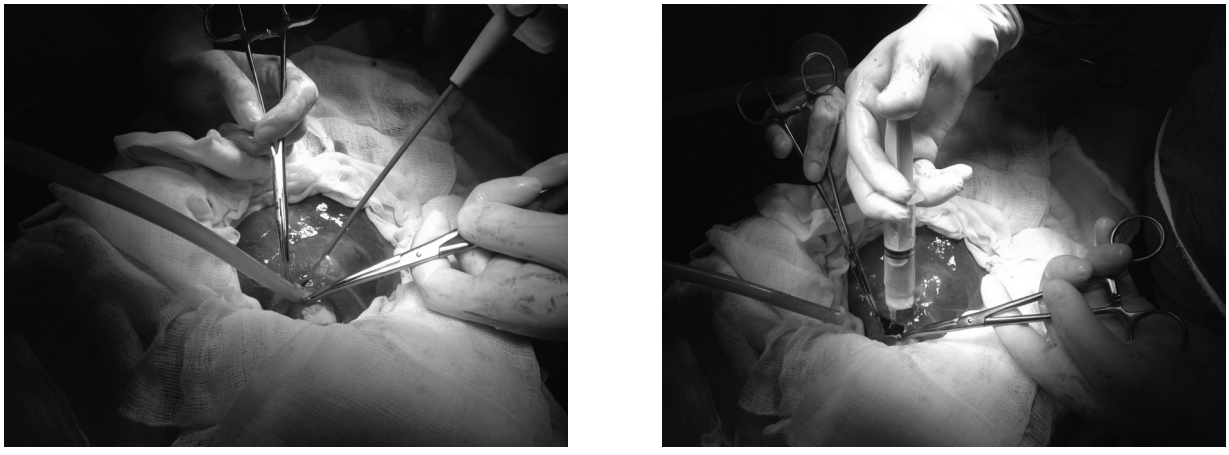

а б

Рис. 5. **Интраоперационные фотографии.**
Открытая эхинококкэтомия: а — изоляция операционного поля перед вскрытием кисты; б — обработка полости кисты гермицидом.

только на протосколексы, высокочувствительные к внешнему воздействию и поэтому быстро погибающие, а именно на ацефалоцисты, чаще всего ответственные за рецидив болезни [2, 3, 5]. В приведенном клиническом наблюдении причиной рецидива эхинококковых кист печени и селезенки послужила их неадекватная обработка довольно слабым гермицидом — раствором этилового спирта. Обсеменение брюшной полости, очевидно, было обусловлено несоблюдением методологии вмешательства.

Крайнюю важность тщательной обработки гермицидом всего объема остаточной полости кисты при невозможности выполнения перицистэктомии демонстрирует развитие рецидива заболевания у наблюдавшегося нами пациента после масштабной эхинококкэктомии из брюшной полости в 2012 г. Вероятно, именно решение об обработке деформированной полости кисты малого таза смоченными в гермициде салфетками привело к рецидиву заболевания в этой области. Судя по всему, деформация после опорожнения и формирование необработанных карманов, куда не были введены тампоны с препаратом, стали источником рецидива.

Широкие возможности современной миниинвазивной хирургии позволили наименее травматично решить проблему возникшего рецидива болезни в малом тазу. Расположение кисты обеспечивало возможность адекватного и безопасного введения дренажа через промежность под ультразвуковым контролем, минуя простату и прямую кишку.

Таким образом, владение широким спектром хирургических методик как открытого, так и чрескожного лечения при эхинококкозе позволило справиться с диссеминированным рецидивным поражением брюшной полости, избежав инвалидизации молодого трудоспособного пациента.

ЛИТЕРАТУРА

1. Ветшев П.С., Мусаев Г.Х., Бруслик С.В. Эхинококкоз: современное состояние проблемы. *Украинский журнал хирургии*. 2013;3:22:25-28.
2. Ветшев П.С., Мусаев Г.Х. Современный взгляд на состояние проблемы эхинококкоза. *Анналы хирургической гепатологии*. 2006;11:1:2630.
3. Мусаев Г.Х. *Диагностика и комплексное лечение гидатидозного эхинококкоза:* Дис. ... д-ра мед. наук. М. 2000;342.
4. Письмо федерального центра Госсанэпиднадзора Минздрава РФ от 25.10.2013 г. №21ФЦ/4689 о предоставлении сведений об инфекционных и паразитарных заболеваниях.
5. Сергиев В.П., Легоньков Ю.А., Мусаев Г.Х. и др. *Эхинококкоз цистный (однокамерный): клиника, диагностика, лечение, профилактика.* М.: ВекторБест; 2008;33.