doi: 10.17116/hirurgia2015551-55

Модифицированная кожная пластика по Лимбергу при лечении эпителиального копчикового хода

К.м.н. В.И. ПОМАЗКИН

Свердловский областной клинический госпиталь для ветеранов войн, Екатеринбург

Modified Limberg plasty in treatment of epithelial coccygeal passage

V.I. POMAZKIN

Sverdlovsk Regional Clinical Hospital for war veterans, Yekaterinburg

***Цель работы* — анализ результатов использования кожно-пластического метода закрытия раневого дефекта после иссечения тканей при распространенных свищевых формах копчикового хода по Лимбергу с некоторыми модификациями. *Материал и методы*. В исследование включены результаты лечения 41 больного со свищевой формой эпителиального копчикового хода III степени. Средний возраст больных составил 35,6±6,4 года. Модификация операции заключалась в асимметричном смещении самой нижней части иссекаемого ромбовидного дефекта от срединной линии латерально и фиксации лоскута к дну межъягодичной складки, особенно в каудальной ее части. *Результаты*. Неосложненное течение раннего послеоперационного периода с заживлением раны первичным натяжением было достигнуто у 38 (92,7%) больных. Рецидив копчикового хода возник у 1 (2,4%) больного и был ограниченным (свищевой ход в одном из краев раны).**

Ключевые слова: эпителиальный копчиковый ход, пластика по Лимбергу, модификация.

The aim was analysis of results of Limberg skin-plastic closure of wound defect after excision of extensive fistulous forms of coccygeal passage with some modifications. *Materials and methods.* 41 patients with fistulous form of epithelial coccygeal passage degree III were enrolled into investigation. Mean age was 35.6±6.4 years. The modification consisted of asymmetric displacement of the lowermost part of excised diamond-shaped defect laterally from the median line and fixation of flap to inter-gluteal fold bottom especially its caudal part. *Results*. Noncomplicated course of early postoperative period with wound healing by first intention was observed in 38 (92.7%) patients. Recurrent coccygeal passage developed in 1 (2.4%) patient and it was limited (fistulous passage in one of the wound edges).

Keywords: epithelial coccygeal passage, Limbergplasty, modification.

Введение

Эпителиальный копчиковый ход — довольно распространенный врожденный дефект развития мягких тканей крестцово-копчиковой области, встречающийся преимущественно у людей молодого возраста. Эта нозологическая форма является доброкачественной и очень редко приводит к серьезным осложнениям, однако существенно ухудшает качество жизни и приводит к нарушению трудоспособности больных наиболее активной возрастной группы [1, 2, 7]. Результаты хирургического лечения остаются не вполне удовлетворительными, что обусловлено относительно большим количеством послеоперационных раневых осложнений и частыми рецидивами заболевания [5, 6].

Для лечения копчикового хода предложено много методов, но ни один из них не нашел всеобщего признания. Основные споры вызывает выбор способа завершения оперативного вмешательства, варьирующего от открытого ведения раны после иссечения свищевых ходов до применения сложных пластических операций для закрытия раневого дефекта.

Цель работы — анализ результатов использования кожно-пластического метода закрытия раневого дефекта после иссечения тканей при распространенных свищевых формах копчикового хода по Лимбергу с некоторыми модификациями.

Материал и методы

Полагая, что способ завершения операции должен определяться в зависимости от распространенности патологического процесса, а также от индивидуальных анатомических особенностей крестцо-

© В.И. Помазкин, 2015

Помазкин В.И. — врач-колопроктолог Свердловского областного госпиталя для ветеранов войн; 620036 Екатеринбург, ул Соболева 25; e – mail: yunker@yandex.ru

Классификация свищевых форм эпителиального копчикового хода по степеням

Неблагоприятные анатомические особенности*	Расположение вторичных свищевых отверстий		
	не более 3 см от средней линии	более 3 см от средней линии, не выходят за наружный скат ягодиц	на наружном скате ягодиц или обширное двустороннее поражение
Отсутствуют	IA	IIA	—
Имеются	IБ	IIБ	III

*Глубина межъягодичной складки более 3 см над наиболее низко расположенным первичным свищевым отверстием с углом межъягодичного углубления менее 30°.

во-копчиковой области, мы предложили классификацию свищевых форм копчикового хода по степени сложности **(см. таблицу)**. Такая классификация способствует дифференцированному выбору оптимального способа оперативного вмешательства и проведению сопоставимого сравнительного анализа результатов лечения. В предложенной классификации, кроме оценки распространения патологического процесса, учитывалось наличие неблагоприятных анатомических особенностей крестцово-копчиковой области в виде так называемых «высоких» ягодиц, критерием которых являлась глубина межъягодичной складки более 3 см над наиболее низко расположенным первичным свищевым отверстием с углом межъягодичного углубления менее 30°.

В настоящее исследование включены результаты лечения 41 больного со свищевой формой эпителиального копчикового хода III степени, что соответствовало обширной распространенности свищей с наружными свищевыми отверстиями за пределами внутреннего ската ягодиц, наличием выраженных рубцов и инфильтратов в окружности свищевых ходов. Мужчин было 37, женщин — 4. Средний возраст больных составил 35,6±6,4 года. У 31 (75,6%) больного заболевание расценивалось как рецидив. Ранее у них были предприняты неудачные попытки иссечения копчикового хода. Длительность заболевания в среднем составила 7,4±2,1 года. Средний индекс массы тела больных 27,9±3,5 кг/м^2. Тяжелых сопутствующих заболеваний не было.

Все операции выполняли в плановом порядке при отсутствии острых нагноительных процессов в зоне оперативного воздействия в положении больного по Депажу под спинномозговой анестезией. После радикального иссечения одним блоком всех свищевых ходов, их наружных отверстий, воспалительных инфильтратов, полостей и рубцово-измененной клетчатки ране придавали ромбовидную форму **(рис. 1, а)**. При этом старались следовать классическим рекомендациям идеального соотношения углов ромбовидного дефекта 60 и 120°, хотя были индивидуальные отклонения в зависимости от особенностей распространенности процесса у больного.

Для замещения раневого дефекта выкраивали в прилежащей к нему ягодичной области ромбовидный лоскут **(см. рис. 1, а)**. Соответственно направлению поперечной оси ромбовидного дефекта BD производили разрез по линии DE, от которого параллельно грани DC производили разрез по линии EF. Размеры лоскута соответствовали замещаемому раневому дефекту. Это легко определяли по соответствию осевых размеров, а также размеров сторон, т.е. длина разрезов AB, AD, CD, BD, DF, FE была одинаковой. Лоскут включал всю толщу подкожной жировой клетчатки, отделенной от подлежащей ягодичной фасции. Степень мобилизации лоскута определяли его свободным перемещением на раневой дефект без натяжения. После перемещения лоскута его края фиксировали к краям раневого дефекта двухрядными швами **(см. рис. 1, б)**. Максимальное натяжение швов возникало в точках F и D, что позволяло устранить натяжение тканей на периферических краях фиксируемого лоскута.

В отличие от ровных плоских участков поверхности кожного покрова, на которых этот способ кожной пластики легко выполним, крестцово-копчиковая область имеет сложное трехмерное строение, что может непосредственно влиять на результаты лечения.

Так, уязвимым местом классического выполнения пластики по Лимбергу при иссечении копчикового хода является расположение самой нижней части ромбовидного дефекта в глубине межъягодичной складки, что создает предпосылку для осложненного заживления раны, особенно в неблагоприятных анатомических условиях при «высоких» ягодицах, практически смыкающихся друг с другом. Именно в этом месте, как правило, формируется рецидив. Кроме того, если применение метода Лимберга на плоских участках поверхности тела не требует дополнительной фиксации лоскута к подлежащим тканям, то сложность трехмерной геометрии межъягодичной области может обусловить неполное прилегание лоскута к раневому дефекту и скопление экссудата в подлоскутном пространстве, что ухудшает приживление перемещенных тканей.

Учитывая это, мы используем модифицированный вариант пластики по Лимбергу, отличием которого является асимметричное смещение самой нижней части иссекаемого ромбовидного дефекта от срединной линии **(рис. 2)**. Как правило, величина смещения составляла 2 см. В результате после перемещения лоскута «критическая точка» раны находилась в лучших для заживления условиях.

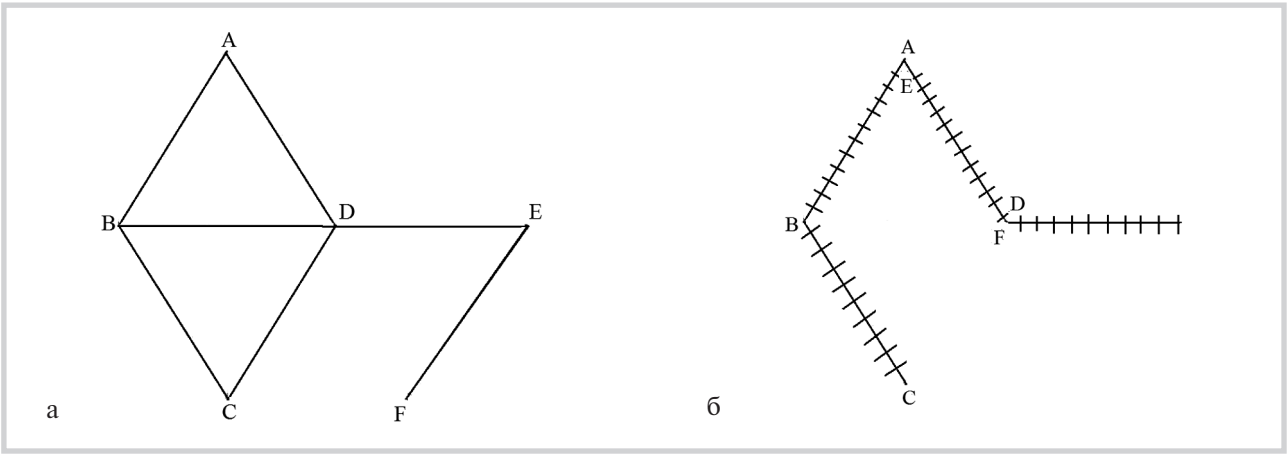

Рис. 1. **Схема перемещения ромбовидного кожного лоскута по Лимбергу.**
Объяснения в тексте.

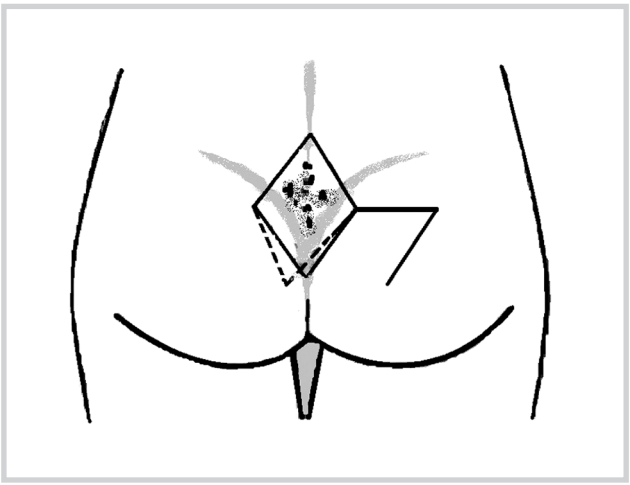

Рис. 2. **Схема модифицированной пластики по Лимбергу.**

Второй особенностью модификации является подшивание лоскута за подкожную клетчатку к самой глубокой части раневого дефекта, а именно к дну межъягодичной складки (особенно в каудальной ее части), для хорошей фиксации и исключения возможности скопления в этой зоне раневого секрета, что ухудшает условия заживления. Этот прием также давал возможность «расправления» межъягодичного угла, уменьшая межъягодичное углубление, нивелируя тем самым основу для рецидивов заболевания. Периферические зоны подлоскутного пространства при больших размерах дефекта дренировали, дренажные трубки соединяли с аппаратом для постоянной эвакуации раневого отделяемого.

Результаты и обсуждение

Учитывая, что данный способ применялся у больных с наиболее сложными формами заболевания, требующими создания раневого дефекта большого размера, мы не имели возможности формирования контрольной группы с обычным ушиванием раны, что было бы технически невыполнимо. Средняя длительность оперативного вмешательства составила 47,6±9,3 мин. Неосложненное течение раннего послеоперационного периода с заживлением раны первичным натяжением было достигнуто у 38 (92,7%) больных. У 2 больных возникло ограниченное нагноение раны, потребовавшее частичного разведения ее краев. Еще у одного больного отмечен краевой некроз одной из «вершин» ромбовидного лоскута, в связи с чем рана зажила частично по типу вторичного натяжения. Отдаленные результаты прослежены в сроки от 15 до 40 мес после операции. Рецидив копчикового хода возник у 1 (2,4%) больного и был ограниченным (свищевой ход в одном из краев раны). Вероятной причиной рецидива явилось не полностью радикальное иссечение патологически измененных тканей. Повторная операция у этого больного заключалась в иссечении рецидивировавшего свища и ушивании раны, необходимости выполнения пластической операции не было. У всех остальных больных в самой нижней «критической точке» послеоперационного рубца сформировался прочный эластичный рубец.

После полного заживления ран все больные отметили значительное улучшение качества жизни. Перемещенный лоскут создавал устойчивый к нагрузкам полноценный кожно-жировой покров, не доставлявший каких-либо неудобств. Благодаря такому виду пластики достигалось увеличение угла межъягодичной складки с уменьшением ее глубины, хотя контур складки всегда сохранялся и не деформировался.

Негативной стороной этого способа пластики являлась длительная гипостезия перемещенного лоскута, наблюдавшаяся у 11 (26,3%) больных. Несмотря на наличие рубцов, выходящих за пределы крестцово-копчиковой области, все больные были

удовлетворены косметическим эффектом операции. Вероятной причиной удовлетворенности могло быть значительное преобладание мужчин и длительное существование заболевания, а формирование рубцов оценивалось как неизбежная плата за избавление от хронического гнойного процесса.

При оперативном лечении эпителиального копчикового хода важным требованием является радикальность иссечения патологически измененных тканей, являющихся одной из причин возникновения рецидива заболевания. Безусловные преимущества имеют методы лечения с первичным восстановлением целостности кожного покрова [6, 9]. Этим обеспечивается раннее возвращение больных к привычной деятельности. Обычное ушивание раны может быть эффективным при иссечении простого свищевого хода. Однако при сложном расположении свищевых ходов, их разветвленности, наличии рубцовых и воспалительно-инфильтративных изменений в окружающих тканях, особенно после предыдущих попыток оперативного лечения, при радикальном иссечении образуются довольно большие раневые дефекты, закрыть которые простым сведением краев ран невозможно. В таких ситуациях раны можно оставлять полностью или частично открытыми с длительным их заживлением по типу вторичного натяжения, либо закрывать с помощью пластического перемещения кожи, что, на наш взгляд, предпочтительнее.

Кроме того, на выбор метода операции влияют неблагоприятные анатомические особенности в виде высокого стояния ягодиц и узкой глубокой межъягодичной складки, не только значительно ухудшающие качество заживления ран, но и приводящие к увеличению числа рецидивов заболевания. Несмотря на спорность этиологии эпителиального копчикового хода, почти все колопроктологи отмечают наиболее частое возникновение рецидива заболевания именно на дне межъягодичной складки, что требует при оперативном лечении внесения определенных коррективов в пространственное строение крестцово-копчиковой области [3, 8].

Пластика по А.А. Лимбергу привлекательна возможностью радикального иссечения патологически измененных тканей, предварительного планирования размера перемещаемых тканей, относительно простой техникой выполнения. Наличие широкой хорошо васкуляризированной ножки при сохранении подкожной клетчатки, а следовательно, поверхностной и глубокой кожной сосудистой сети приводит к тому, что нарушение кровоснабжения перемещаемых лоскутов встречается довольно редко [4, 5].

Вместе с тем классическое выполнение этого способа приводит к расположению самой нижней точки раны на дне межъягодичной складки по средней линии. Глубокая межъягодичная складка (особенно при смыкании ягодиц друг с другом) создает условия для скопления кожных выделений, мацерации кожи, постоянного бактериального загрязнения вследствие плохой аэрации в этой зоне. Эти факторы оказывают неблагоприятное влияние на характер заживления ран, расположенных на дне складки, а также способствуют внедрению волос в плохо сформированный рубец и, как следствие, возникновению рецидива заболевания [9, 10].

Учитывая уязвимость симметричного расположения ромбовидного дефекта, мы смещали положение «критической точки» латерально, перенося ее из глубины межъягодичной складки, что устраняет воздействие неблагоприятных факторов на заживление раны. Простой, но важной деталью является дополнительная фиксация лоскута к дну межъягодичного углубления, что способствует сохранению его контура и одновременно корректирует межъягодичный угол, а также улучшает приживление лоскута.

Таким образом, использование модифицированной ромбовидной пластики по Лимбергу при хирургическом лечении распространенных форм эпителиального копчикового хода позволяет выполнить радикальное иссечение патологически измененных тканей с относительно простым кожно-пластическим закрытием раневого дефекта с хорошими ранними и отдаленными результатами.

ЛИТЕРАТУРА

1. Дульцев Ю.В., Ривкин В.Л. Эпителиальный копчиковый ход. М.: Медицина; 1988;128.
2. *Основы колопроктологии*. Под ред. проф. Воробьева Г.И. Ростов-на-Дону: Изд-во «Феникс»; 2001;416.
3. Akinci O, Bozer M, Uzunkoy A et al. Incidence and aetiological factors in pilonidal sinus among Turkish soldiers. *Eur J Surg.* 1999;165:339-342.
4. Arumugam P, Chandrasekaran T, Morgan A et al. The rhomboid flap for pilonidal disease. *Colorectal Dis.* 2003;5:218-221.
5. Daphan C, Tekelioglu H, Sayilgan C. Limberg flap repair for pilonidal sinus disease. *Dis Col Rect.* 2004;47:233-237.
6. Fuzun M, Bakir H, Soylu M et al. Which technique for treatment of pilonidal sinus — open or closed? *Dis Col Rect.* 1994;37:1148-1156.
7. Hegele A, Strombach F, Schцnbach F. Plastisch-chirurgisches Therapiekonzept des infizierten Sinus pilonidalis. *Chirurg.* 2003;74:749-752.
8. Karydakis G. Easy and successful treatment of pilonidal sinus after explanation of its causative processes. *Aust N Z J Surg.* 1992;62:385-389.
9. McCallum I, King P, Bruce J. Healing by primary closure versus open healing after surgery for pilonidal sinus: systematic review and meta-analysis. *BMJ.* 2008;336:868-871.
10. Miocinovic M, Horzic M, Bunoza D. The prevalence of anaerobic infection in pilonidal sinus of the sacrococcygeal region and its effect on the complications. *Acta Med.* 2001;55:87-90.

Комментарий

Статья, несомненно, представляет научный интерес и посвящена актуальной для колопроктологов и хирургов тематике — хирургическому лечению сложных рецидивных форм эпителиального копчикового хода.

Автором использован модифицированный метод пластики раневого дефекта ромбовидным кожно-подкожным лоскутом по Лимбергу. Описанная методика является достаточно популярной за рубежом, однако крайне редко применяется отечественными хирургами, что еще больше повышает интерес к полученным в исследовании результатам. Для отбора пациентов автором разработана и использована специальная классификация свищевых форм копчикового хода, с помощью которой достаточно наглядно можно выделить группу больных, которым показана операция с применением пластики по Лимбергу. Это, несомненно, важно, так как метод пластики ромбовидным лоскутом должен использоваться только по строгим показаниям, при наличии распространенного рубцово-воспалительного процесса в крестцово-копчиковой области. В результате работы автором получены впечатляющие результаты — выздоровление пациентов в 97,3% случаев. Для практических целей в статье дан ряд рекомендаций, направленных на снижение частоты осложнений и рецидива заболевания, что значительно повышает практическую значимость работы. Таким образом, статья имеет научно-практический интерес и показывает возможности пластического закрытия обширных раневых дефектов после иссечения сложных рецидивных форм эпителиального копчикового хода.

Проф. ***Ю.А. Шелыгин***