doi: 10.17116/hirurgia2015545-50

Создание межкишечных анастомозов с помощью постоянных магнитов в комплексе хирургического лечения детей с кишечной стомой

Е.Я. ГАТКИН[1, 3]*, А.Ю. РАЗУМОВСКИЙ[2], А.А. КОРСУНСКИЙ[3], А.К. КОНОВАЛОВ[1, 3], А.В. СЕРГЕЕВ[1, 3], А.Я. ВИНОГРАДОВ[1, 3], В.А. СЕИН[4]

[1]Кафедра биофизических методов в медицине (зав. — проф. Е.Я. Гаткин) факультета повышения квалификации медицинских работников медицинского института Российского университета дружбы народов; [2]кафедра детской хирургии (зав. — проф. А.Ю. Разумовский) педиатрического факультета Российского национального исследовательского медицинского университета им. Н.И. Пирогова Минздрава России; [3]Детская городская клиническая больница №9 им. Г.Н. Сперанского; [4]ОАО Спецмагнит, Москва

Interintestinal anastomoses formation using permanent magnet in surgical treatment of children with intestinal stomas

E.YA. GATKIN, A.YU. RAZUMOVSKY, A.A. KORSUNSKY, A.K. KONOVALOV, A.V. SERGEEV, A.YA. VINOGRADOV, V.A. SEIN

Chair of biophysical methods in medicine (head — professor E.Ya. Gatkin), Faculty of continuing medical education of the Russian University of Peoples' Friendship; Chair of Pediatric Surgery of the N.I. Pirogov Russian National Research Medical University of Russian Health Ministry; G.N. Speransky Children's Clinical Hospital №9; OAO Spetsmagnit, Moscow

***Цель* — определить возможность формирования межкишечных анастомозов с помощью постоянных магнитов у детей с кишечной стомой. *Материал и методы.* У 48 детей в возрасте от 1 мес до 14 лет на 6—7-е сутки после наложения двойной кишечной стомы в просветы приводящей и отводящей кишок были введены магнитные плашки с индукцией от 300 до 360 мТл и энергетическим усилием не менее 255 кДж/м^3. Сила притяжения или сдавливания между плашками составляла 600 г, т.е. с учетом площади плашек 1,1×2,8×3,0 см, усилие на 1 см^2 равнялось 200 г. Магниты — не только хирургический краш-инструмент, но и физиотерапевтический прибор, улучшающий микроциркуляцию и стимулирующий регенеративные процессы в зоне формируемого анастомоза. *Результаты.* За 5—7 сут формировалось межкишечное соустье, после чего магнитные плашки удаляли. В 45 из 48 наблюдений после операции нормализовался самостоятельный стул (1—3 раза в сутки), до минимального объема сократилось кишечное отделяемое по илеостоме. У 2 больных отмечался нерегулярный самостоятельный стул за счет спаечного стенозирования межкишечного соустья. В 1 наблюдении из-за спаечного процесса магнитные плашки установить не удалось. В стационаре 41 ребенок провел от 10 до 25 дней; 7 больных выписаны на амбулаторное лечение позже указанного срока. Все дети в течение от 2 до 4 мес после выписки находились под наблюдением амбулаторно. Явления гипотрофии (дефицит массы тела в пределах 10% возрастной нормы) выявлены только у 3 детей с недоношенностью I—II степени. В дальнейшем детей повторно госпитализировали и устраняли кишечную стому хирургическим методом по традиционной методике, после чего наступало полное выздоровление.**

Ключевые слова: межкишечные анастомозы, постоянные магниты, лечебные кишечные стомы.

It was analyzed the results of treatment of 48 children aged from 1 month to 14 years. In these observations by the 6th — 7th days after doubleintestinalstoma formation magnetic dies with inductance from 300 to 360 mTl and energy force at least 255 kJ/m^3 were introduced into lumen of afferent and efferent intestinal loops. Attractive or compression force between dies was 600 g, i.e. force per 1 cm^2 was 200 g according to dies' surface 1.1×2.8×3.0 cm. Magnets are not only surgical instruments but also physiotherapeutic devices improving microcirculation and stimulating regeneration in the area of anastomosis. Interintestinal anastomosis has been completely formed for 5—7 days. Thereafter magnetic dies have been removed. Stool was normalized in 45 of 48 observations after surgery (1—3 times daily). Intestinal discharge from ileostomy reduced to minimal amount. In 2 patients irregular bowel movements was observed due to adhesive stenosis of interintestinal anastomosis. Magnetic dies can't be established in 1 case due to adhesive process. Hospital stay was from 10 to 25 days in 41 children. 7 patients were discharged for outpatient treatment later. All children were under observation for the period 2—4 months after discharge. Signs of hypotrophy including body weight deficit within 10% of age norm were diagnosed only in 3 children with prematurity degree I—II. Hereafter children were repeatedly hospitalized; intestinal stomas were surgically removed using conventional technique. Thus complete convalescence was obtained.

Keywords: interintestinal anastomoses, permanent magnets, intestinal stomas.

Введение

В абдоминальной хирургии детского возраста хирургические вмешательства при различных неотложных заболеваниях и травме нередко завершаются наложением лечебной кишечной стомы. Следует дифференцировать понятия «кишечный свищ» и «кишечная стома». Кишечные свищи возникают как осложнение заболеваний, хирургических вмешательств и травмы. Кишечную стому целенаправ-

© Коллектив авторов, 2015

*e-mail: eugatkin@mail.ru

Распределение оперированных детей в зависимости от вида патологических изменений кишки

Патологические изменения кишки	Число больных
Инвагинация	22
Инвагинация + дивертикул Меккеля	8
Гангренозно-перфоративный дивертикулит Меккеля	3
Спаечная кишечная непроходимость	5
Заворот тонкой кишки	3
Удвоение подвздошной кишки	6
Множественные огнестрельные ранения кишечника	1
Всего	48

ленно формируют после резекции сегмента кишки, когда создание межкишечного анастомоза в условиях перитонита, пареза кишечника чревато высокой вероятностью развития внутрибрюшных осложнений. Так, частота несостоятельности межкишечного анастомоза после резекции подвздошной кишки у детей с осложненными формами инвагинации кишечника превышает 30%, летальность достигает 7% [1, 9].

Применение различных видов энтеростом обеспечивает эффективную декомпрессию кишечника, в связи с чем многие авторы считают временную илеостомию с последующей реконструкцией кишечника методом выбора.

Наибольшее признание в современной клинической практике получили две технологии формирования лечебной кишечной стомы — концевая илеостомия либо двойная илеостомия (по Микуличу), а также с учетом многообразия клинических ситуаций, определяющих необходимость формирования лечебной стомы, возможно выполнение еюноеюностомии, еюноилеостомии, илеоасцендостомии [1, 3, 7, 9].

Вполне очевидно, что формирование лечебной кишечной стомы, реально снижая риск развития внутрибрюшных осложнений, неизбежно сопровождается потерей жидкости и пищеварительных соков, нарушением процесса пищеварения, развитием дисбиоза кишечника, мацерацией кожных покровов вокруг стомы [4, 6, 8].

Использование методики формирования межкишечного анастомоза с помощью постоянных магнитов как предварительного этапа перед реконструктивной операцией по восстановлению целостности кишечной трубки позволяет уменьшить выраженность перечисленных выше явлений в послеоперационном периоде и создает реальные предпосылки для быстрейшего включения дистальных отделов кишечника в пищеварительный процесс [1, 2, 7].

Ранее применение «магнитного» анастомоза в детской абдоминальной хирургии [2] показало удовлетворительные результаты. Тем не менее следует отметить, что на этом этапе использования такой медицинской технологии магнитные устройства создавались эмпирически, без учета значений магнитной индукции, энергетического произведения материала магнитов (т.е. энергии, отдаваемой магнитом во внешнюю среду, от чего зависит сила взаимодействия магнитов с ферромагнитными предметами или друг с другом) и силы сдавления.

Материал и методы

Продолжая клиническую работу с указанным контингентом больных, мы предложили способ формирования межкишечного «магнитного» анастомоза, который заключается в введении магнитных плашек в силиконовой оболочке в приводящую и отводящую петли кишки при условии наличия сформированной «двустволки» (еюностомы, илеостомы или илеоколоностомы). При этом использовали магнитные плашки размером 2×1×0,3 см в силиконовой оболочке, выполненные из ферромагнитных материалов со значением магнитной индукции на их поверхности от 300 до 350 мТл (миллиТесла), максимальное энергетическое произведение материала магнитов не менее 255 кДж/м^3. При таких параметрах магнитное устройство не только выполняет функцию хирургического краш-инструмента, но и, помимо чисто механической компрессии, оказывает положительное физиотерапевтическое воздействие на ткани кишечника. При этом происходит улучшение кровоснабжения соответствующего сегмента, устраняется отек и стимулируются регенеративные процессы в зоне формируемого анастомоза, т.е. за счет мощного магнитного поля устройство является эффективным физиотерапевтическим прибором.

Плашки вводили в кишку на расстоянии 2—5 см от устья стомы до верхних полюсов плашек, к которым крепили нити-держалки, и удаляли на 5—7-е сутки, после формирования межкишечного соустья [5].

Наше сообщение базируется на результатах анализа лечения 48 детей в возрасте от 1 мес до 14 лет, которым в экстренном порядке была сформирована двойная кишечная стома. Распределение оперированных детей в зависимости от вида патологических изменений кишки представлено в **таблице**.

Основными нозологическими формами, обусловившими в силу осложненного течения заболе-

вания необходимость формирования стомы, явились кишечная инвагинация, дивертикулит Меккеля и удвоение подвздошной кишки.

В большинстве наблюдений (44) была выполнена резекция некротизированного участка подвздошной кишки. В 4 наблюдениях илеоцекальной инвагинации кишечника в связи с некрозом купола слепой кишки произведена резекция илеоцекального угла и сформирована илеоасцендостома.

Наиболее частым показанием к применению описываемого метода мы считали необходимость резекции сегмента кишечника в условиях развившегося перитонита.

Противопоказаниями считали наличие несанированных во время операции гнойно-воспалительных очагов (продолженный перитонит, абсцессы, инфильтраты), явления неустраненной спаечной кишечной непроходимости, злокачественные новообразования и подозрение на них в дистальных отделах кишечной трубки.

Следует отметить, что при оперативном вмешательстве, сопряженном с необходимостью резекции сегмента кишечной трубки, в предвидении последующего создания «магнитного» анастомоза необходимо соблюдать особенности формирования кишечной стомы, которые заключаются в следующем.

Техника формирования двойной тонкокишечной стомы

После ревизии кишечника и определения границ зоны некроза намечали уровень резекции тонкой кишки. Сосуды, питающие участок кишки, подлежащей резекции, пересекали возможно ближе к кишечной петле с помощью ультразвукового скальпеля Гармоник либо по общепринятой хирургической методике.

Приводящую и отводящую петли фиксировали между собой в виде двустволки 4—5 узловыми серосерозными швами атравматическими иглами (Полисорб, Полигликолид 4/0) по свободному краю кишки. Мобилизованный участок кишки выводили на переднюю брюшную стенку через дополнительный разрез (если операция выполнялась через срединную лапаротомию) или через первичный доступ в правой подвздошной области и фиксировали к брюшине вместе с кожей.

При невозможности вывести целиком петлю кишки выполняли резекцию некротизированного участка. После мобилизации всего подлежащего резекции отдела кишечника на отводящие участки накладывали мягкие кишечные жомы, на бранши которых предварительно надевали мягкие резиновые трубки; накладывали раздавливающие жомы или зажимы Бильрота на удаляемый участок кишки и выполняли его резекцию. Линию разреза обрабатывали 3% раствором йода. Рану передней брюшной стенки ушивали послойно с оставлением в полости

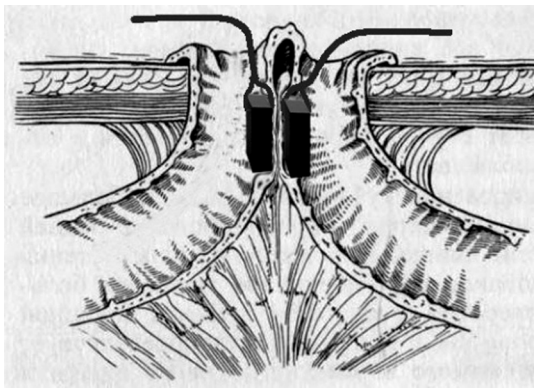

Рис. 1. **Вид после установления в просвете кишок магнитных плашек (схема).**

малого таза дренажной трубки, выведенной через отдельный прокол в левой подвздошной области. Выведенную наружу кишку отсекали на расстоянии около 3—4 см от кожи с образованием двух тонкокишечных свищей.

Для профилактики инфицирования мягких тканей швы по окружности стомы завязывали на марлевом валике, который удаляли через 24—48 ч. Тем самым облегчался уход за кишечной стомой в послеоперационном периоде и предотвращалось инфицирование послеоперационной раны. Дренирование малого таза осуществляли через отдельный прокол в левой подвздошной области. Дренажную трубку удаляли на 4—5-е сутки после операции. На сформированный кишечный свищ накладывали повязку с вазелиновым маслом.

Формирование межкишечного соустья по минимально инвазивной технологии с использованием постоянных магнитов

У больных с двойной кишечной стомой на 6—7-е сутки после операции формировали межкишечное соустье по технологии, предусматривающей использование постоянных магнитов.

Методика формирования межкишечного соустья с использованием постоянных магнитов основывалась на том, что в приводящий и отводящий отделы кишки вводили магнитные плашки с помощью устройства для наложения анастомозов на трубчатые органы. Взаимно притягиваясь, магнитные плашки прижимали стенки кишок друг к другу **(рис. 1)**.

По мере некротизации слоев сдавленной кишечной стенки формировалось соустье.

Применяемые нами магнитные плашки были выполнены из материала на основе самария с кобальтом. Размеры плашек подбирали с учетом диаметра кишечных петель. Магнитная индукция на поверхности плашек находилась в пределах 300—360 мТл с максимальным энергетическим произведением

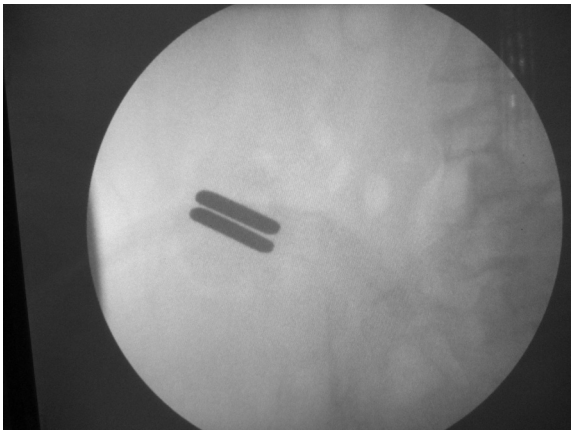

Рис. 2. **Рентгенограмма для контроля адаптации и топики магнитных плашек.**



Рис. 3.

материала магнитов не менее 255 кДж/м^3. Сила притяжения или сдавливания между плашками составляла 600 г, т.е. с учетом площади плашек 1,1×2,8×3,0 см усилие на 1 см^2 равнялось 200 г.

Размеры плашек подбирали с учетом диаметра кишечных петель. Предварительно к плашкам за специальное отверстие привязывали полимерную нить (№5 или 6), которую в последующем извлекали.

После установки плашек в выведенных отрезках кишки при потягивании за одну лигатуру определяли синхронную подвижность контролируемой магнитной пары, что подтверждало правильную адаптацию устройства.

Кроме этого, внутрикишечное положение магнитных плашек мы контролировали рентгеноскопическим методом **(рис. 2)**.

Концы нитей фиксировали к коже передней брюшной стенки лейкопластырем. Использование магнитных плашек создавало реальные преимущества ухода за стомой в период формирования межкишечного соустья, поскольку основной формой защиты кожи является правильно подобранный по размеру калоприемник. Хорошо себя зарекомендовали в педиатрической практике средства ухода за стомой фирмы «Coloplast A/S» (Дания). Калоприемники представляют собой однокомпонентные мешки (открытые и закрытые, прозрачные и непрозрачные) с клеевой основой, обладающие надежными адгезивным, абсорбирующим и защитным свойствами. Диаметр вырезаемого отверстия варьировал от 10 до 40 мм.

Магнитные плашки удаляли, как правило, на 5—7-е сутки после их установки, по мере появления самостоятельного стула и уменьшения отделяемого из стомы как показателей функционирования соустья **(рис. 3)**.

При достаточных размерах кишечника у детей старшего возраста полноценность сформированного межкишечного соустья можно было оценить пальпаторно **(рис. 4)**.



Рис. 4. **Пальцевой контроль полноценности сформированного межкишечного анастомоза.**

После извлечения магнитных плашек выполняли перевязки в зависимости от объема кишечного отделяемого 1—2 раза в сутки с использованием эластичного бинта и марлевых салфеток, способствующих обтурации имеющегося кишечного свища.

Результаты

При лечении 48 детей были отмечены следующие результаты. В большинстве наблюдений была выполнена резекция некротизированного участка подвздошной кишки. В 4 наблюдениях илеоцекальной инвагинации кишечника в связи с некрозом купола слепой кишки произведены резекция илеоцекального угла и формирование илеоасцендостомы.

В 45 наблюдениях был получен хороший результат — нормализовался самостоятельный стул (1—3 раза

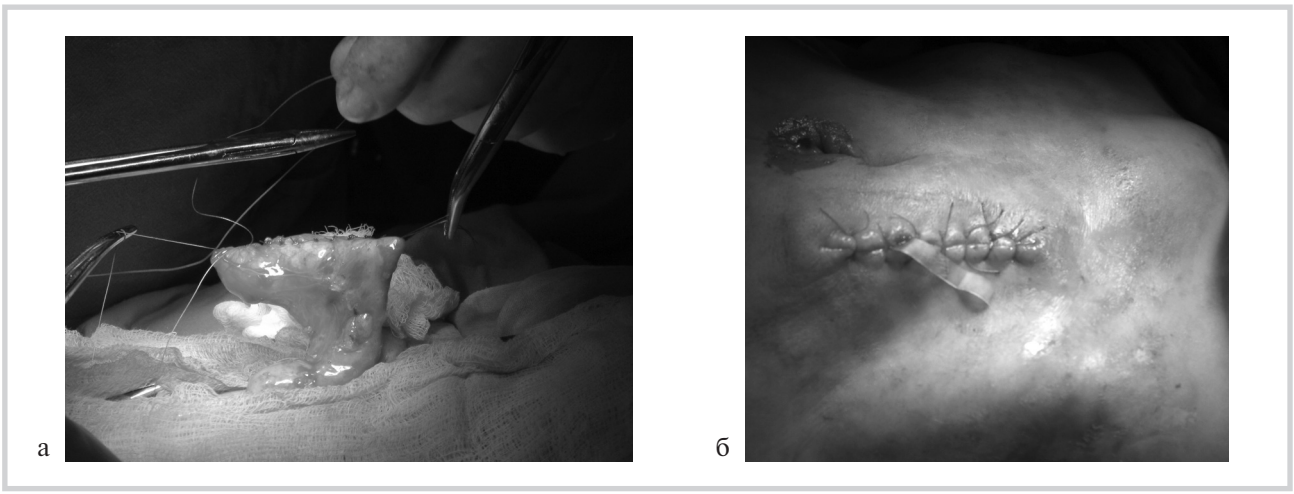

***Рис. 5.* Ликвидация кишечной стомы.**

а — выделение и ушивание кишки с анастомозом; б — восстановленная кишечная трубка погружена в брюшную полость.

в сутки), до минимума уменьшился объем кишечного отделяемого по илеостоме. Удовлетворительные результаты констатированы у 2 больных — при наличии самостоятельного стула сохранялась его нерегулярность, периодически отмечалось обильное выделение кишечного содержимого из стомы. В ходе последующего оперативного закрытия стомы установлено, что причиной обильного отделяемого являлся спаечный процесс, приведший к стенозированию межкишечного соустья. Только у одного больного из-за спаечного процесса, деформирующего отводящую петлю кишки, попытка установить магнитные плашки оказалась безуспешной.

В стационаре большинство детей (41) провели от 10 до 25 дней, только 7 больных были выписаны на амбулаторное лечение позже указанного срока.

Все дети после выписки из стационара находились под наблюдением в условиях клинико-диагностической поликлиники (структурном подразделении стационара, где проводилось лечение больных) на протяжении от 2 до 4 мес.

При осмотре в динамике фиксировали внимание на общем состоянии ребенка, наличии или отсутствии жалоб, самостоятельного стула и его регулярности, количестве и характере отделяемого из илеостомы, состоянии окружающих ее кожных покровов. Контролировали массу тела ребенка, показатели красной крови, уровень белка и его фракций, анализировали копрограмму и проводили анализ кала на дисбактериоз.

По результатам амбулаторного наблюдения явления гипотрофии (дефицит массы тела в пределах 10% возрастной нормы) отмечены только у 3 детей. В этих наблюдениях имелись анамнестические данные, свидетельствующие о наличии отягощающего преморбидного фона — недоношенности I—II степени. У одного из указанных больных результаты формирования межкишечного соустья с использованием постоянных магнитов были расценены как удовлетворительные, в другом наблюдении ребенок был выписан на амбулаторное лечение с функционирующей илеостомой.

Клинических проявлений анемии, гипопротеинемии и диспротеинемии, характерных для больных с длительно существующими кишечными свищами, мы не обнаружили ни у одного из наблюдавшихся и обследованных нами детей.

В дальнейшем детей со стомой повторно госпитализировали и устраняли кишечные стомы хирургическим методом по традиционной методике **(рис. 5)**.

Таким образом, формирование кишечного соустья по минимально инвазивной технологии с помощью постоянных магнитов в раннем послеоперационном периоде у детей с двойной кишечной стомой является профилактикой патологических потерь жидкости и пищеварительных соков, обеспечивает условия для защиты кожных покровов и создает предпосылки для нетравматического выполнения завершающего реконструктивного вмешательства.

ЛИТЕРАТУРА

1. Бурков И.В., Коновалов А.К., Кистенева А.А. *Реабилитация детей с кишечными свищами после резекции сегмента кишечника.* Реабилитология. Сборник научных трудов, ежегодное издание. 2004;151-153.
2. Гераськин В.И., Васильев Г.С., Александров В.М. и др. Устройство для наложения анастомозов на трубчатые органы. Свидетельство на изобретение №1025420, зарегистрировано 01.03.83.

3. Исаков Ю.Ф., Степанов Э.А., Красовская Т.В. *Абдоминальная хирургия у детей*. М.: Медицина; 1988;416.
4. Ленюшкин А.И. *Детская колопроктология*. Руководство для врачей. М.: Медицина; 1990;352.
5. Петлах В.И., Гаткин Е.Я., Сергеев А.В., Коновалов А.К., Виноградов А.Я., Елков А.Ю., Сеин В.А., Кистенева А.А. Способ формирования межкишечного магнитного анастомоза. Патент на изобретение №2410039. ФГУ ФИПС. 7 мая 2009 г.
6. Розинов В.М., Бурков И.В., Лекманов А.У., Коновалов А.К., Петлах В.И., Сергеев А.В. и др. *Реабилитация детей младшего возраста с кишечными стомами*. Пособие для врачей. М.; 2004;28.
7. Смирнов А.Н., Пригаро Е.И., Гассан Т.А. Наружные кишечные свищи. *Детская хирургия*. 2002;4:36-41.
8. Степанов Э.А., Васильев Г.С., Николаев В.В. Лечение кишечных свищей у детей наложением обходного анастомоза при помощи магнитных устройств. *Хирургия*. 1992;11-12:93-97.
9. Цуман В.Г., Машков А.Е., Щербина В.И., Наливкин А.Е., Семилов Э.А., Пыхтеев Д.А. Превентивные кишечные стомы после резекции кишки в условиях перитонита у детей. *Детская хирургия*. 2004;1:4-7.