doi: 10.17116/hirurgia2015562-74

История криохирургии

Акад. РАН В.А. КУБЫШКИН[1], Д.А. ИОНКИН[1], С.В. КУНГУРЦЕВ[2], А.В. ЧЖАО[1]

[1]Институт хирургии им. А.В. Вишневского» (дир. — акад. РАН В.А. Кубышкин) Минздрава РФ; [2]ИК БИОМЕДСТАНДАРТ, Москва

History of cryosurgery

V.A. KUBYSHKIN, D.A. IONKIN, S.V. KUNGURTSEV, A.V. CHZHAO

A.V. Vishnevsky Institute for Surgery (director — academician of RAS V.A. Kubyshkin) Health Ministry of the Russian Federation, IK BIOMEDSTANDART, Moscow

Ключевые слова: криохирургия, криодеструкция, история криохирургии.

Keywords: cryosurgery, cryodestruction, history of cryosurgery.

Введение

Криохирургия (греч. kryos (холод) + хирургия) — хирургические методы лечения холодом, применяемые в различных областях медицины (хирургия, нейрохирургия, онкология, офтальмология, дерматология и др.) [8].

В древности медики были хорошо осведомлены о способности холода снимать боль и воспаление, снижать температуру тела, повышать сопротивляемость организма неблагоприятным воздействиям [9]. Существуют доказательства того, что холод применялся в Древней Греции еще за 3500 лет до новой эры при лечении инфицированных ран. Древние египтяне, а позже и Гиппократ, и Гален, и Цельс, и Авиценна знали о болеутоляющих и противовоспалительных свойствах холода, который использовали для лечения инфицированных повреждений, переломов черепа и различных ран, полученных в бою [9, 56, 92].

Широко использовал охлаждение для лечения ран Н.И. Пирогов. «Холод, безусловно, назначается там, где к опухшей горячей и раздраженной ране присоединяется паренхиматозное (капиллярное) кровотечение», — писал выдающийся хирург [9].

Барон de Larrey, французский армейский хирург в период войны 1812 г., заметил, что если раненые солдаты долго лежали в снегу, то можно было безболезненно производить ампутацию поврежденных конечностей [9]. Спустя столетие, в годы Великой Отечественной войны, этот метод был возрожден выдающимся отечественным хирургом С.С. Юдиным [9].

На Руси, как известно, давным-давно было принято после горячей бани окунаться в ледяную купель или растираться снегом.

В Европе к этой традиции долгое время относились как к чудачеству, и лишь вышедшее в 1886 г. сочинение баварского священника Себастьяна Кнейпа «Мое водолечение» в корне изменило прежнее к нему отношение. Толчком к исследованию целительного фактора холода послужила история, произошедшая с самим автором этой работы. Кнейп описывал, как, будучи больным воспалением легких, он, измученный сильным жаром, прыгнул в ледяную воду Дуная, после чего очень быстро пошел на поправку. О важности этого труда можно судить уже по тому, что ни одно сочинение из области гигиены и популярной медицины не переиздавалось столь часто, как книга пастора Кнейпа. Хождение босиком по мокрой траве, влажным камням, холодной воде, а также по свежему снегу названо в ней «самым естественным и простым средством закаливания», а еще способом лечения, особенно для «людей с холодными ногами, горловыми катарами, приливами крови к голове и вследствие этого страдающих головными болями». Методики Кнейпа стали первым сводом правил холодовой терапии, не потерявших актуальности и сегодня. Достаточно напомнить, что после операций, родов, при лихорадочных состояниях или при травмах всегда назначается компресс со льдом.

«Современная» криохирургия имеет относительно краткую историю и тесно связана с разработками в сфере физики низких температур, техники и приборостроения, сделанными в течение последнего столетия.

За последние 200 лет лечение холодом эволюционировало от генерализованного применения, такого как водолечение **(рис. 1)**, до специфического, очагового разрушения ткани — современной криохирургии.

Середина XIX века: смесь соли и льда

Использование замораживающих температур для терапевтического разрушения ткани началось в Англии в 1845 г. с попытки M. Faraday применить смесь льда и соленой воды для воздействия на раковые поражения кожи [92]. Но в истории остался 1851 г., когда James Arnott **(рис. 2)**, английский врач, описал применение солевых растворов со льдом (температура около –20 °С) для заморозки прогрессирующих раковых опухолей в доступных местах [39], что приводило к уменьшению размера опухо-

© Коллектив авторов, 2015

117997 Москва, Б. Серпуховская, д. 27

лей и снижению интенсивности болей и местных кровоизлияний [42]. Родной брат исследователя, тоже ученый, к тому времени обрел известность как изобретатель печи медленного горения. Ученый использовал в качестве средства для временного облегчения состояния больных раком смесь соли и истолченного льда. J. Arnott первым применил сильный холод для местного разрушения ткани. Исследователь утверждал, что очень низкие температуры тормозят любое воспаление, локализующееся достаточно близко к поверхности, на которую оказывается данное воздействие.



Рис. 1. **Больной во время регулирующейся водной процедуры (Wellcome Library, London).**

Автором было разработано приспособление, состоявшее из водонепроницаемой подушки, прикладываемой к коже, двух длинных гибких трубок для подачи/откачки воды к месту воздействия, резервуара со смесью воды и льда и сливной емкости. Изобретение было продемонстрировано на Всемирной выставке в Лондоне в 1851 г. и удостоено медали. James Arnott пытался лечить рак молочной железы, опухоли матки и некоторые виды рака кожи. Хотя прежде всего ученый стремился временно облегчить страдания больного, он понял, какой потенциал имеет холод при лечении рака.

Исследователю с помощью разработанного прибора удавалось достигать температуры до –24 °С, он пропагандировал лечение холодом угрей, невралгий, головных болей. Кроме того, он понимал, что холод вызывает онемение, оказывает болеутоляющее действие, и рекомендовал использовать его для кожной анестезии перед операцией.



Рис. 2. **D-r James Arnott (1797—1883).**

Всю свою жизнь ученый вел эту кампанию, оказавшуюся в итоге безуспешной, однако его роль в развитии криохирургии крайне важна.

Конец XIX века: жидкий воздух

В конце 1800-х годов на фоне огромных успехов практически на всех научных направлениях появился интерес к сжиженным газам. На Рождество 1877 г. L. Cailletet, на заседании Академии наук Франции продемонстрировал, что кислород и монооксид углерода можно сжижать при высоком давлении [45].

R. Pictet также продемонстрировал сжижение кислорода, но с применением механического охлаждающего каскада [78]. Von Linde организовал в 1895 г. первое коммерческое производство жидкого воздуха, что открыло дорогу для его широкого внедрения [92].

Campbell White из Нью-Йорка сообщил в 1899 г. о своем успехе: он пропагандировал использование жидкого воздуха при лечении большого числа заболеваний, включая красную волчанку, опоясывающий лишай, мягкий шанкр, родимые пятна, бородавки, варикозные язвы нижних конечностей, карбункулы и эпителиомы, и стал первым, кто применил хладоагенты в медицинской практике. Автором была продемонстрирована эффективность жидкого воздуха при лечении карциномы, он с энтузиазмом заявлял: «Теперь я могу искренне сказать: я верю, что если лечить эпителиому на ранней стадии развития, исцеление обязательно наступит» [88].

H. Whitehouse проанализировал влияние жидкого воздуха на нормальную кожу и обнаружил, что его использование особенно эффективно при эпителиоме, красной волчанке и сосудистых невусах. Он утверждал, что жидкий воздух «превосходит некоторые средства, которым мы очень доверяем» [89]. Автор лечил рецидивы эпителиомы после лучевой терапии и обнаружил, что применение жидкого воздуха более эффективно, чем повторная лучевая терапия.

J. Bowen и H. Towle в 1907 г. сообщили об успешном применении жидкого воздуха для лечения патологических изменений сосудов [43].

Начало XX века: сухой лед

Начало прошлого столетия было отмечено многочисленными дебатами о возможности использования жидкого азота и противопоказаниях к нему [92].

Примерно в то же время William Pusey из Чикаго популяризировал использование сухого льда (или твердой углекислоты) вместо смеси соли и льда, считая преимуществом достаточно простой способ его получения в отличие от жидкого воздуха. Сжиженный углекислый газ поставлялся в стальных баллонах, наполнявшихся под давлением. При контакте с воздухом быстрое расширение приводит к падению температуры (эффект Джоуля—Томсона) и образованию мелкодисперсного снега. Этому снегу легко придавать различные формы, называемые карандашами, которые можно применять для различных видов лечения. Первым наблюдением, о котором сообщил автор, было криовоздействие на «большой черный, покрытый волосами невус» на лице молодой девушки. На впечатляющих фотографиях, сделанных до и после воздействия, была показана успешная депигментация патологического участка. Это была одна из первых демонстраций чрезвычайно высокой чувствительности меланоцитов к холоду. В последующем W. Pusey успешно лечил и другие невусы, бородавки и красную волчанку. Исследователь говорил о сухом льде так: «Мы нашли разрушительное воздействие, которое можно точно дозировать и, следовательно, контролировать». Он отмечал при криохирургическом воздействии менее выраженное образование рубцов, хотя связывал с регенерацией оставшихся эпидермальных клеток, а не со стойкостью коллагена к холоду [79].

J. Hall-Edwards из Бирмингема впервые описал в журнале «The Lancet» в 1911 г. схему получения твердой углекислоты **(рис. 3)**. В монографии J. Hall-Edwards, опубликованной в 1913 г., были подробно описаны использование углекислоты и методы ее получения. Вклад ученого в криохирургию был очень велик. Автором было описано усиление эффекта криовоздействия с рентгеновскими лучами. Исследователем были детально описаны многие патологические состояния, при которых лечение было эффективно, но особое впечатление на него произвела эффективность лечения образований кожи [54].

В то же время R. Cranston-Low, врач кафедры кожных заболеваний из Эдинбурга, пропагандировал использование сухого льда. Он наблюдал, что при заморозке «тромбоз, прямое повреждение ткани и воспалительные экссудаты, вероятно, действуют в совокупности» [49].

При нанесении сухого льда непосредственно на кожу температура поверхности не может быть ниже –79 °С. Этого недостаточно для более глубокой заморозки ткани, необходимой при лечении злокачественных опухолей, для которого требуется температура –50 °С на глубине 3 мм [92]. Тем не менее метод оказался весьма успешным для лечения разнообразных доброкачественных образований кожи и оставался популярным до 60-х годов прошлого века. De Quervain в 1917 г. продемонстрировал успешное использование сухого льда при папилломах и раке мочевого пузыря [44, 58].

В то время было разработано несколько остроумных устройств, в том числе валик Campbell White, для лечения рожистого воспаления [44]. R. Grimmett указал на ограничения для использования аппликатора из хлопковой ваты, продемонстрировав, что глубина заморозки в этом случае была недостаточной для лечения опухолей [61].

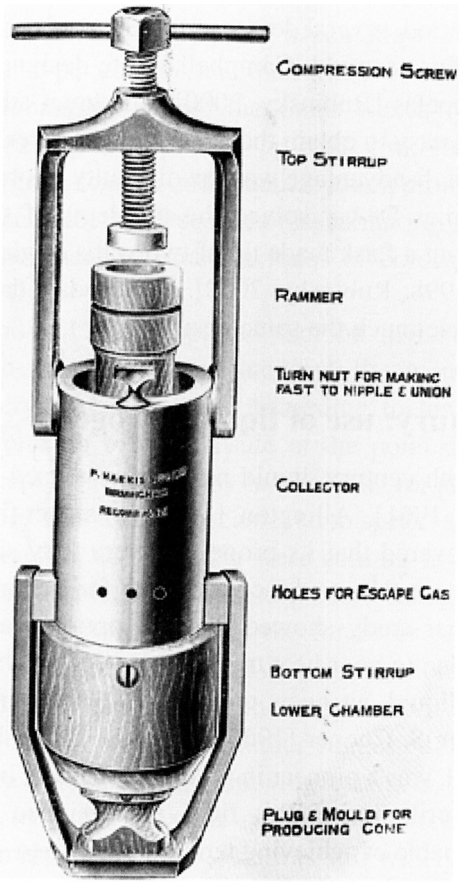

Рис. 3. **Изобретение Холл-Эдвардса. Коллектор, замораживающий карбон диоксид и компрессор.**

H. Whitehouse (1864—1938), дерматолог из Нью-Йорка, разработал в 1907 г. распылитель, позволяющий добиться гораздо более низких минимальных температур [44, 92]. Простая конструкция состояла из двух стеклянных трубок, вставленных в корковую пробку лабораторной промывной склянки, а управление осуществлялось с помощью пальца. H. Whitehouse, используя свой распылитель, лечил кожные поражения, включая злокачественные, но отказался от него, поскольку было трудно ограничить область воздействия.

Огромным преимуществом жидкого воздуха перед смесью соли со льдом были более низкие температуры, что позволяло лечить опухоли, а недостатком была сложность получения и транспортировки [44, 92].

Сэр James Dewar решил проблему транспортировки, когда изобрел двухстенную колбу, между стенками которой был вакуум [44, 92]. Даже сегодня контейнеры, применяемые для перевозки хладоагентов, имеют практически такую же конструкцию.

Середина XX века: жидкий азот

Впервые в лечебных целях жидкий азот использовал H. Allington в 1950 г. [37]. Он выяснил, что свойства жидкого азота очень сходны со свойствами жидкого воздуха и кислорода. Используя ватный тампон, он лечил различные доброкачественные образования. Однако слабая те-



Рис. 4. **Irvin S. Cooper (1922—1985).**



Рис. 5. **Sajio Sumida.**

плопередача между тампоном и кожей делала этот метод неподходящим для лечения опухолей.

Большое значение для широкого клинического применения имело морфологическое исследование R. Grimmett [61].

После разработки I. Cooper в 1961 г. современного криохирургического аппарата началось возрождение интереса к криохирургии и методам лечения различных клинических нарушений, включая онкологические заболевания внутренних органов.

I. Cooper **(рис. 4)**, без отрыва от работы закончивший среднюю школу, колледж и медицинский институт, стал одним из пионеров функциональной нейрохирургии. В 1953 г. он разработал зонд с жидким кислородом, способный обеспечивать температуру воздействия –196 °С. С его помощью автор лечил болезнь Паркинсона и другие двигательные нарушения, замораживая таламус, а также считавшиеся неоперабельными опухоли мозга [47]. Работа I. Cooper вызвала взрыв интереса к жидкому азоту, в итоге этот метод стал стандартным во многих областях медицины. После первоначальных широкомасштабных клинических испытаний, предпринятых в 70-х годах прошлого века, некоторые варианты методики стали стандартными процедурами [50].

Более широкому применению криохирургии способствовала разработка устройств, которые можно было применять в кабинетных условиях. S. Zacarian разработал распылитель, который можно было использовать, нажимая одной рукой спусковой крючок, а сменные наконечники позволяли изменять диаметр конуса распыления. S. Zacarian также разработал медные зонды, позволяющие замораживать ткань на глубину до 7 мм. Исследователь внес значимый вклад в разработку криохирургического оборудования, в науку о криоповреждениях [93].

S. Amoils [38] разработал зонд с жидким азотом, где охлаждение осуществляется в результате расширения. Автор успешно провел удаление катаракты (криоэкстракция), хотя охлаждение было медленным, а температура недостаточно низкой для адекватного воздействия. Эта система продолжает широко применяться в гинекологии и офтальмологии.

Жидкий азот стал применяться в различных областях медицины. Rand в 1969 г. провел транссфеноидальную гипофизэктомию с помощью жидкого азота, Gage в 1969 г. применил данную методику при раке ротовой полости, а Cahan провел криохирургическую операцию на матке, используя зонд с жидким азотом (1967) [44, 92].

S. Zacarian положил начало использованию жидкого азота в Великобритании, подарив свой первый ручной распылитель жидкого азота кафедре дерматологии Оксфордского университета в 70-х годах прошлого века. Этот центр стал базой для криохирургических исследований в Британии.

Основоположником криохирургии печени следует считать K. Stucke, который с 1966 г. после серии экспериментальных работ широко применял этот метод в клинической практике, прогнозируя достойное место в гепатологии будущего [44].

Вторая половина прошлого столетия была ознаменована фундаментальными научными исследованиями, многие из которых продолжаются и поныне. Значительный вклад в понимание физиологии криовоздействия внесли японский исследователь Sajio Sumida **(рис. 5)** и его ученики.

С конца XX века до настоящего времени: криохирургия под контролем средств визуализации

К 1970 г. практическая криохирургия в США включала опыт паллиативного лечения более 8000 пациентов с разными заболеваниями. Основу составил клинический опыт Neel и Anderson, работавших в клинике Mayo. В 1977 г. была создана Ассоциация криохирургов США. Общеевропейское общество организовано в 1997 г.

Радикальные криохирургические операции стали возможными только после 1980 г., когда в основном были

завершены фундаментальные исследования в криобиологии и криомедицине, составляющие основу современной криохирургии. Уже первые отдаленные результаты криохирургического лечения пациентов неоперабельным раком легкого, опубликованные O. Maiwand в 1996 г., показали 5-летнюю выживаемость 7% безнадежных больных.

С конца XX столетия криохирургия значительно эволюционировала. Это явилось результатом более глубокого изучения трех важных аспектов криохирургии:

1) биохимических и биофизических аспектов разрушения тканей при криовоздействии;

2) нового оборудования для заморозки;

3) методов мониторинга и визуализации при криохирургических операциях.

Что касается оборудования для заморозки, то двумя важными направлениями развития современной криохирургии является использование двух различных систем: аппаратов с жидким азотом и аргоногелиевых установок. Самой передовой разработкой в данной технологии является использование для формирования льда газообразного аргона на основе принципа, известного как эффект Джоуля—Томсона. Тонкие высокоэффективные зонды, которые выпускаются нескольких размеров, можно вводить в патологические очаги через эндоскоп или через кожу. Это дает врачу возможность контролировать образование ледяного шара и сводит к минимуму осложнения, поскольку используются сверхтонкие криоиглы.

Другим технологическим достижением, возродившим интерес к криохирургии, явилось создание интраоперационной ультрасонографии, позволяющей контролировать процесс лечения. С 2001 г. в практику уверенно вошли SeedNet-система — трехмерное ультразвуковое мониторирование, криоаблация под контролем МРТ и КТ.

В зависимости от размеров и локализации патологического образования можно ввести несколько зондов и одновременно охладить их до –160 °С.

В Европе и Азии состоялись 17 международных конференций по криохирургии. Международное общество криохирургии внесло значительный вклад в развитие криохирургии в мировом масштабе. Опубликовано почти 60 томов журнала «Cryobiology». По данным поиска в системе PubMed по ключевым словам «cryosurgery», «cryoablation» и «cryotherapy» можно найти более 30 000 статей, относящихся к криохирургическому лечению рака различной локализации, опубликованных в различных научных журналах.

За последние годы в разных странах опубликован ряд передовых исследовательских работ о криохирургическом лечении раковых опухолей простаты [40, 46, 77], печени [36, 68, 69, 72, 83, 90, 94], легкого [65, 70, 71, 87], поджелудочной железы [67, 91], молочной железы [64, 82, 86], почек [51, 55, 57, 59, 66, 76, 81, 84, 85], фибром матки [48, 52, 53, 96, 97], по криохирургии и иммунологии [63, 73, 75], по криохирургии и химиотерапии [41, 62, 74].

Большой вклад в криохирургию внес д-р Nikolai N. Korpan **(рис. 6)** из Австрии. В течение последних 22 лет им с коллегами в сотрудничестве с международными научными организациями были разработаны и усовершенствованы новые криохирургические методики для проведения операций больным первичным и метастатическим раком печени, раком поджелудочной железы, раком молочной железы и раком кожи. В монографии «Basics of Cryosurgery» («Основы криохирургии»), опубликованной под редакцией Nikolai Korpan в 2001 г., дается всеобъемлющее описание принципа и клинического применения криохирургии при лечении различных видов злокачественных новообразований. В этой монографии автор впервые показал, что «у всех больных раком поджелудочной железы наблюдалась положительная реакция на криохирургию... и не наблюдалось хирургических осложнений и смертности, напрямую связанных с криохирургией» [67].



Рис. 6. **Nikolai N. Korpan.**

Криохирургия в России

Начало криохирургии в России с 1909 до 1935 г. (первый этап развития) можно назвать эмпирическим [12], так как низкотемпературные методы воздействия применялись в лечебной практике без каких-либо научных обоснований.

В 1909 г. врачи В.Н. Евдокимов и А.П. Савельев одновременно с появлением первых установок для промышленного получения сжиженных газов сообщили о возможности применения снега угольной кислоты для лечения кожных заболеваний. В 1910 г. Ф.Н. Гончар опубликовал в печати сообщение о возможности криотерапии с применением жидкого воздуха [34].

Первые попытки экспериментального исследования влияния низкой температуры на функциональное состояние клеток центральной нервной системы можно найти в работах А.Д. Сперанского **(рис. 7)** в 1935 г., изучавшего эффекты замораживания ткани коры головного мозга для лечения эпилепсии [25], что положило начало второму этапу развития криохирургии — научному. Вместе с тем возможность использования низкой температуры в медицине оставалась неясной, не было технических приспособлений, пригодных для применения в клинической медицине.

В 1938 г. вышла книга М.А. Беридзе «К вопросу о применении криотерапии в дерматологии» [6], в которой подробно и образно была описана методика, представлены отдаленные результаты лечения. Это было первое серьезное клиническое исследование. Автор обратил вни-



Рис. 7. **Алексей Дмитриевич Сперанский (11.01.1888—23.07.1961)**

мание на то, что удаление новообразований на коже с помощью сухого льда не оставляет рубцов и дал рекомендации по правильному использованию криотерапии. Недоступность хладоагентов для большинства практикующих врачей ограничивала криотерапию единичными наблюдениями, однако с этого времени метод получил основу для широкого распространения среди дерматологов. Толчком к практическому применению результатов экспериментальных исследований А.Д. Сперанского в практику нейрохирургии в России стали публикации I. Cooper и A. Lee.

Благоприятным условием для стремительного продвижения в этом направлении послужил тот факт, что в середине прошлого века в России в лаборатории низких температур Института физических проблем Академии наук, которым руководил академик П.Л. Капица, была создана мощная научная и техническая база для разнонаправленного изучения физических явлений при сверхнизких температурах.

В России родоначальниками криохирургии в современном ее понимании были двое ученых — клиницинст Э.И. Кандель и крупнейший физик А.И. Шальников. Почти одновременно с американцем Cooper Э.И. Кандель заинтересовался возможностями использования сверхнизкой температуры в нейрохирургии. По его инициативе в начале 60-х годов XX века ряд ученых под руководством и при непосредственном участии А.И. Шальникова создали целую серию криохирургических устройств и аппаратов для практического применения. Изучение в экспериментах на животных показало, что криохирургическое воздействие возможно применить в ряде областей медицины: разрушать отдельные участки мозга, подвергать деструкции его опухоли, а также патологические очаги в различных органах.

У российских ученых и разработчиков не было сведений об устройстве криозонда, использованного в Соединенных Штатах, и конструкция созданного ими зонда, как выяснилось позже, отличалась особенной простотой, миниатюрными размерами и дешевизной. Прибор заполняли жидким азотом, градиент давления в системе создавался только за счет подключения к отводящему каналу обычного хирургического отсоса. В конечном итоге первый криозонд имел диаметр канюли 2 мм при длине 12,5 см и вакуумную термоизоляцию корпуса иглы. Элементы криозонда соединялись между собой с применением сварки электронным пучком, вся конструкция предусматривала компенсацию механических напряжений при крайних перепадах температуры и многократной эксплуатации. Высокая хладопроизводительность системы позволяла получить ледяной шар в тканях мозга до 14 мм в диаметре за 6 мин при расходе 50 мл жидкого азота. Такой криозонд выдержал более 2000 оперативных вмешательств, подвергаясь в течение 15 лет ежедневной дезинфекции и автоклавной стерилизации, было налажено его серийное производство. Невольно возникает сравнение с современными дорогостоящими одноразовыми изделиями.



Рис. 8. **Эдуард Израилевич Кандель (14.08.1923—01.08.1990).**

Э.И. Кандель **(рис. 8)** после успешных экспериментов начал осуществлять стереотаксические операции и удаление опухолей головного мозга в клинике. Первые итоги проведенных вмешательств были опубликованы им в 1962, 1964 и 1974 г. [15].

Успешное внедрение криохирургических операций в нейрохирургии и экспериментальное изучение влияния сверхнизких температур на различные органы (легкие, печень, почки, предстательную железу) послужили толчком для широкого использования метода криовоздействия в различных областях медицины.

Так, разработанная методика криоэкстрации хрусталика долгое время успешно применялась в офтальмологии [35]. Э.В. Егорова также использовала криотехнику при операциях по поводу глаукомы (1968). Т.И. Ерошевский применил сверхнизкие температуры при лечении заболеваний роговицы (1970).

Чуть позже был разработан криодеструктор для разрушения небных миндалин, устроенный проще, чем нейрохирургический прибор, и в наконечник криодеструкто-

ра впервые была вмонтирована электрическая спираль для активного оттаивания инструмента после выполнения этапа заморозки. Метод применяли многие врачи [22, 31], но в послеоперационном периоде у больных возникали участки крионекроза в полости рта. Однако анализ отдаленных результатов лечения больных, у которых разрушение небных миндалин оказывалось неполным, послужил основой нового направления — местной криотерапии хронических воспалительных поражений миндалин глоточного кольца.

Для осуществления криотерапевтических режимов воздействия врачам понадобились приборы с ограниченным температурным диапазоном, поэтому технический поиск был связан с поиском альтернативных и более «мягких» теплопереносчиков. Удачным решением стало применение осушенной угольной кислоты, подача которой к инструменту осуществлялась из баллона по гибкому шлангу. Со временем в результате значительных усовершенствований прибор стал удобен в работе, а его температурные характеристики позволяли применять не деструктивный, а криотерапевтический режим воздействия.

Следующий шаг был связан с идеей применить криогенную методику для лечения доброкачественной гиперплазии предстательной железы и некоторых локализованных форм рака простаты. Для существенного повышения мощности аппаратуры при разрушении большого объема тканей пришлось вернуться к использованию жидкого азота. В результате была создана новая криохирургическая система [33]. Метод трансуретральной криодеструкции, несмотря на значительное число осложнений, до сих пор нередко применяется в урологии для устранения обструктивного синдрома у больных старческого возраста.

В 1963—1970 гг. успешный опыт криохирургических вмешательств в гинекологии [11], проктологии [29], панкреатологии [1] способствовал широкому распространению метода. Исторически значимой была публикация Э.И. Канделя, Д.Р. Чирешкина и А.И. Шальникова, посвященная итогам развития криохирургии и перспективам дальнейших исследований [16]. Справедливо, что авторы новых разработок криохирургической техники и методики были удостоены Государственной премии СССР.

В.И. Фрейдович впервые в нашей стране применил криометод при оперативных вмешательствах по поводу аденомы предстательной железы (1968—1972). Он осуществлял замораживание аденомы, а затем удалял ее почти бескровно. В 1974 г. автор сообщил о 50 успешных операциях.

В 1972 г. в Харькове был организован Научно-исследовательский институт проблем криобиологии и криомедицины, что обеспечило идеальные условия для развития криомедицины. Многолетние исследования коллектива института позволили ответить на многие вопросы теории криовоздействия, выработать ясные практические рекомендации по методике применения криовоздействия [10]. В 1974 г. вышла первая монография под редакцией Э.И. Канделя «Криохирургия» [21], обобщившая опыт применения криохирургической технологии в разных областях практической медицины.

В проктологии криохирургический метод в нашей стране внедрен В.Д. Федоровым (1973) и Г.А. Подоляк (1972), которые успешно использовали криовмешательства при лечении анальных трещин, полипов, кондилом, свищей прямой кишки и геморроя. Особенно благоприятный результат лечения был отмечен при геморрое, когда разрушение геморроидальных узлов с помощью криодеструктора осуществляется почти безболезненно и эффективно. В.Д. Федоровым с сотрудниками была осуществлена криодеструкция неоперабельных злокачественных опухолей прямой кишки и получены положительные результаты [29].

Впоследствии это направление успешно развивал в Сибири В.К. Якушенко, который в 88 наблюдениях осуществил криодеструкцию узлов и в 177 — криодеструкцию неоперабельных опухолей прямой кишки.

А.Н. Кабанов пытался применить криометоды для лечения рака желудка и опухолей кожи.

В.Ф. Соботович для лечения бронхиальной астмы у 12 больных осуществил бесконтактную криодеструкцию синокаротидной зоны (1987), а Б.Н. Соколов пытался применить поясничную десимпатизацию при лечении эндартериита (1987). Б.П. Сандомирский и И.П. Исаев в Харькове использовали криохирургический метод при лечении ожогов (1987).

Большие экспериментальные и клинические исследования осуществил в 1987—1988 гг. Л.К. Куликов, который изучал возможности лечения злокачественной гипертонии с помощью бесконтактной криодеструкции надпочечников. Разработанная им методика положительно зарекомендовала себя, поскольку имела ряд преимуществ: простоту, отсутствие кровотечения во время операции и отсутствие возможных серьезных осложнений из-за повреждения соседних органов (нижняя полая вена, аорта).

Такую же методику криодеструкции после удаления инсуломы применил В.А. Непомнящий (1987).

Первую операцию криодеструкции надпочечника при синдроме Иценко—Кушинга выполнила в 1999 г. группа санкт-петербургских врачей в больнице РАН.

Детально в эксперименте воздействие сверхнизких температур на поджелудочную железу изучили Н.В. Мерзликин в Томске и А.А. Шалимов в Киеве [4, 33]. Установлено, что криовоздействие при температурах от –140 до –196 °С приводит к разрушению ткани железы. Исследование криодеструкции поджелудочной железы при экспериментальном остром деструктивном панкреатите (Н.В. Мерзликин, Т.Б. Комкова) позволило установить, что криодеструкция разрушенных участков железы обрывает течение патологического процесса, снимает ферментную токсемию и способствует выздоровлению большинства больных. По мнению Б.И. Альперовича и А.А. Шалимова, применение методики криодеструкции при остром деструктивном панкреатите в первые 3 сут заболевания, до развития забрюшинной флегмоны, позволяет излечить больного. Использование методики у 40 больных в клинике дает возможность значительно снизить летальность при этом серьезном заболевании.

Т.Б. Комкова разработала в эксперименте методику денервации поджелудочной железы с помощью криодеструкции. Она установила, что в клинике криодеструкция ведет к разрушению нервных элементов железы, и при использовании разработанной ею методики происходит денервация железы, устраняется болевой синдром. Методика использована при лечении 40 больных с хроническим болевым и псевдоопухолевым панкреатитом с хорошими результатами.



Рис. 9. **Александр Ильич Пачес.**

По данным М.Д. Ханевича и Г.М. Манихас, довольно успешно криохирургические вмешательства применяются при лечении рака поджелудочной железы [30].

Э.И. Кандель, В.В. Яворский, Н.Н. Трапезников с сотрудниками довольно широко использовали криометоды в онкологии, в первую очередь для разрушения опухолей кожи (гемангиомы и меланомы). Много сделала для изучения и совершенствования метода криохирургического воздействия при больших и гигантских гемангиомах у детей Д.Д. Мельник, которая воздействовала жидким азотом на опухоли с применением никелида титана в качестве аккумулятора хладоагента (2000).

С момента зарождения криохирургии до настоящего времени систематическая исследовательская и новаторская техническая работа проводилась и проводится в Российском онкологическом научном центре им. Н.Н. Блохина, где сформировалась наиболее значимая научная онкологическая школа, постоянно имеющая в арсенале лечения криогенную технологию. Особая заслуга в этом принадлежит профессору А.И. Пачесу **(рис. 9)**, его коллегам и ученикам [21, 24].

В настоящее время этот метод применяется практически во всех онкологических учреждениях России. Другая, также московская группа исследователей, углубленно изучали основы теплофизики и технические возможности криогенного лечения опухолевых поражений в педиатрической практике и в дерматологии. Под руководством В.В. Шафранова был разработан метод комбинированной СВЧ-криодеструкции келоидных рубцов и обширных гемангиом, изучены закономерности морфогенеза и механизмы гистотипической регенерации, характерной для заживления очагов крионекроза [34].

С 1970 г. проблему криохирургии печени и поджелудочной железы изучали в Сибирском государственном медицинском университете в Томске. Под руководством Б.И. Альперовича **(рис. 10)** [2, 3, 26] были выполнены всесторонние технические, экспериментальные и клинические исследования. Тщательное изучение гистологических препаратов позволило получить полную картину морфологической перестройки паренхимы печени после криодеструкции. Уже в то время авторами была отмечена гистотипичность регенерации: замещение зоны крионекроза не столько рубцовой тканью, сколько тканевыми клетками с соответствующей гистологической принадлежностью [3].

На базе Сибирского физико-технического института им. В.Д. Кузнецова были созданы криохирургические аппараты и инструменты, сочетающие эффекты криовоздействия, низкочастотной и ультразвуковой вибрации. Данная конструкция в общих чертах повторила первые модели криоаппаратов, но имела конкретное предназначение для выполнения вмешательств на печени и поджелудочной железе. Эта система применялась в Сибирском гепатологическом центре, где в течение 25 лет были оперированы 170 больных с опухолевыми и паразитарными поражениями печени.



Рис. 10. **Борис Ильич Альперович.**

Но, пожалуй, первыми в нашей стране в клинической практике криохирургические методы при очаговых образованиях печени применили О.Б. Милонов с сотрудниками при альвеококкозе (1975) [4]. Позднее для лечения поражений печени данный метод широко использовали Л.В. Полуэктов с сотрудниками (В.А. Рудаков, 1995; В.Ю. Шутов, 2000). Г.И Веронский и Е.С. Вторушин изучали в клинике влияние криодеструкции при гемангиомах (1987).

В 1975 г. в Центральном научно-исследовательском институте травматологии и ортопедии в Москве были выполнены первые операции криодеструкции злокачествен-

ных опухолей костей [5]. С 1976 г. начались работы в этом направлении в Астрахани, которые не прекращаются и в настоящее время. Основным способом криодеструкции был избран открытый контакт жидкого азота с поверхностью костной полости, а также распыление по поверхности резекции кости с целью достижения полного антибластического эффекта. Благодаря большому клиническому опыту и сочетанию его с умелым и обоснованным применением криогенной технологии под руководством Н.П. Демичева сформировалась школа его последователей и учеников, занимающая в настоящее время лидирующее положение в области продвижения криогенной технологии в ортопедической практике в России. Опыт коллектива обобщен в серии публикаций и монографий [13, 14]. Автор также показал, что гистологическая верификация опухоли возможна после выполнения криодеструкции, что позволяет на практике выполнять эксцизионную биопсию после криогенной девитализации опухолевой ткани.

В 1981 г. в стоматологии для лечения остеогенных опухолей челюсти С.Д. Сидоров успешно применил методику многократной и повторной (до 5 раз) открытой обработки опухоли с недельными интервалами и добился полного излечения всех больных.

В Барнауле В.А. Кожевников [17] и Е.В. Кожевников [18] проводили серьезную исследовательскую и клиническую работу по внедрению криохирургии в общехирургическую практику, дерматологию, онкологию и ортопедию. В совместной с морфологами работе ими было показано, что криогенное воздействие на очаги поражения при деформирующем артрозе создает условия для восстановления гиалинового хряща. Хорошие результаты были получены при использовании криогенных воздействий в гнойной хирургии [7] при вторичной хирургической обработке инфицированных ран.

В Екатеринбурге В.А. Козлов с учениками и последователями [19] внедрили в общехирургическую практику методику криоденервации при острых заболеваниях органов брюшной полости, для купирования ишемического синдрома при облитерирующих заболеваниях сосудов нижних конечностей. Одновременно Н.Л. Кузнецова [20] применила криогенную технику для коррекции состояния вегетативной нервной системы в общеврачебной практике. Криовоздействие на активные точки получило распространение как криорефлексотерапия.

Появление новых малоинвазивных криохирургических систем, в которых используются тонкие криозонды, потребовало дополнительных исследований [23, 60]. Традиционные гистологические и термометрические исследования были дополнены изучением цитодеструктивных свойств низкой температуры на культурах раковых клеток и многослойных клеточных моделях в Институте цитологии РАН, в математическом моделировании и в клинической практике. Это позволило более четко оценить характеристики ледяного шара, прогнозировать местные осложнения и яснее определить круг показаний к криохирургическим операциям.

Следующим значительным шагом стало понимание механизмов стимулирующего действия низкой температуры на патологически измененные ткани, что составляет основу криотерапии. Результаты совместного исследования показали, что при программированном криостатировании нативной кожи в ее клеточном составе происходит существенная перестройка: ускоренный апоптоз дифференцированных кератиноцитов и интенсивное размножение стволовых клеток [80]. Это объясняет гистотипичность регенерации после криохирургических операций.



а

б

Рис. 11. **Установка ERBE CRYUO 6 (Германия) (а) и этап операции: в опухоль печени установлены 4 криозонда и термопара (б).**

Таким образом, можно прийти к заключению, что российские ученые своевременно сумели оценить преимущества криохирургических методов лечения и после экспериментального изучения довольно широко внедрили их в различные области медицины. Этому способствовали создание оригинальных систем и аппаратов для криохирургических операций и положительные результаты, полученные при их использовании.

Криохирургия в Институте хирургии им. А.В. Вишневского

В Институте хирургии им. А.В. Вишневского криохирургия применяется с конца 2000 г. [27, 28]. Использование этой методики при новообразованиях печени было начато на установке ERBE CRYUO 6 (Германия). Криодеструкция с помощью установки ERBE CRYUO 6 может осуществляться как из классических, так и из чрескожных доступов под ультразвуковым контролем **(рис. 11)**.

Криодеструктивные вмешательства выполнялись по поводу злокачественных новообразований печени, в том



Рис. 12. **Аппарат Крио-МТ (а) и набор рабочих насадок (б).**

числе из лапароскопического доступа. Также применялись чрескожные вмешательства под ультразвуковым контролем. На основании нашего скромного опыта мы пришли к следующим выводам, касающимся выбора доступа для проведения криодеструкции:

— основным доступом должен быть лапаротомный, так как, во-первых, только полноценные визуальная и пальпаторная ревизия, интраоперационное ультразвуковое исследование позволяют наиболее полно оценить ситуацию; во-вторых, в большинстве наблюдений криодеструкция является составной частью оперативного вмешательства наряду с резекцией печени;

— развитие методов лапароскопической диагностики — визуальной, инструментальной ревизии и УЗИ — позволило приблизить возможности лапароскопической ревизии к возможностям лапаротомной;

— лапароскопический доступ может быть эффективно применен преимущественно при солитарных поверхностно расположенных метастазах;

— транскутанная криодеструкция имеет ограниченные показания и применяется в основном как второй этап криовоздействия после лапаротомной или лапароскопической операции, при резидуальных или рецидивных по данным лучевых методов диагностики опухолевых поражениях;

— методика транскутанной криодеструкции сопряжена с риском неконтролируемого послеоперационного внутрибрюшного кровотечения.

Нами было отмечено, что при использовании этой установки невозможно добиться заявленной фирмой-производителем температуры, чаще охлаждение опухоли ограничивалось –50 °С. Криозонды имели значительный диаметр, что диктовало необходимость практически всегда дополнительно использовать локальные гемостатические средства. Развитие большого числа осложнений, в том числе таких, как внутрибрюшное кровотечение, абсцессы печени, тромбоз нижней полой вены, почечная недостаточность, выраженный асцит. Все это, включая значительную продолжительность циклов активной заморозки и размораживания, послужило причиной отказа от использования этой установки.



Рис. 13. **Этап операции. Сочетание криодеструкции поверхностного образования, расположенного на крупной вене, с РЧА интрапаренхиматозного очага.**

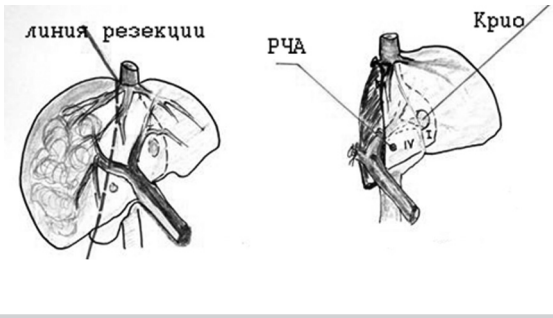

Рис. 14. **Комбинация правой гемигепатэктомии с РЧА небольшого интрапаренхиматозного вторичного очага с криодеструкцией образования, расположенного непосредственно на левой ветви воротной вены.**



Рис. 15. **Криоаппарат КРИО-01 (а) и этап операции — ативная заморозка (б).**

С 2007 г. В Институте используется аппарат Крио-МТ **(рис. 12)**. Криодеструкция стала применяться не только по поводу первичного и метастатического рака печени, альвеококкоза печени и брюшной полости, но и при злокачественных опухолях поджелудочной железы и почки [32, 95].

При необходимости возможно сочетание криовоздействия с другими методами локальной деструкции, например с РЧА. Такие вмешательства были выполнены у 3 больных **(рис. 13 и 14)**.

С 2013 г. в Институте начато применение нового криохирургического аппарата КРИО-01 ЕЛАМЕД, разработанного на Елатомском приборном заводе совместно с компанией «Биомедстандарт», принципиально отличающегося от выпускавшейся ранее установки Крио-МТ, созданной на базе украинского криоаппарата Крио-Пульс **(рис. 15)**.

В новой установке учтены недостатки предыдущих приборов, кроме того, она оснащена криозондами и для лапароскопических вмешательств. Это устройство значительно дешевле зарубежных аналогов.

Таким образом, криохирургия как метод, возникший в XIX столетии и недавно дополненный новыми технологиями визуализации, является быстро развивающейся хирургической процедурой.

Ожидается, что криохирургия, особенно чрескожная деструкция, станет практичным и эффективным методом лечения рака на ранних и поздних стадиях.

В настоящее время криохирургия применяется при злокачественных новообразованиях как в виде отдельного, самостоятельного метода, так и в качестве дополнения к другим вариантам лечения онкологических заболеваний.

Криодеструкция должна рассматриваться как разумная альтернатива существующим хирургическим методам и в некоторых случаях как компонент комбинированного лечения раковых поражений.

ЛИТЕРАТУРА

1. *Альперович Б.И., Парамонова П.М., Мерзликин Н.В.* Криохирургия печени и поджелудочной железы. Томск 1985; 125.
2. *Альперович Б.И.* Хирургия печени и желчных путей. Томск 1997; 605.
3. *Альперович Б.И.* Исторический очерк криохирургии в России. Достижения криомедицины. Материалы Международного симпозиума. СПб 2001; 4—21.
4. *Альперович Б.И.* Основы криохирургии печени и поджелудочной железы. Томск: Печатная мануфактура 2006; 232.
5. *Андрианов В.Л., Писаревский А.А., Кулиев А.М., Войтына С.В.* Гемостатический эффект глубокого замораживания при оперативном лечении доброкачественных опухолей и пограничных заболеваний. Восстановительное лечение при доброкачественных опухолях костей и пограничных заболеваниях. Сборник трудов ЦИТО. М 1975; 124—127.
6. *Беридзе М.А.* К вопросу о применении криотерапии в дерматологии. Тбилиси 1938; 40.
7. *Боженков Ю.Г., Иванов В.М.* Криогенный метод в комплексном лечении гнойно-воспалительных заболеваний мягких тканей. Омск 1988; 20.
8. Большая медицинская энциклопедия. В 30 т. Под ред. акад. Б.В. Петровского. 3-е изд. Т. 12. М: Советская Энциклопедия 1980; 7—15.
9. *Васильев С.А., Песня-Просолов С.Б.* Применение криохирургического метода в нейрохирургии. Обзор литературы. Нейрохирургия 2009; 4: 63—70.
10. *Грищенко В.И.* (ред.). Практическая криомедицина. Киев 1987.
11. *Грищенко В.І., Сандомирський Б.П., Бабийчук Г.О.* Застосування холоду в медицине. К: Здоров'я 1989; 40.
12. *Демичев Н.П.* Развитие криогенного метода в костной онкологии. Вестн хир 1986; 136: 5: 139—143.
13. *Демичев Н.П., Горбатенко А.И.* Криохирургия опухолей костей нижних конечностей. Астрахань: АКРА 2006; 194.
14. *Демичев Н.П., Войнов С.А.* Криохирургия гигантоклеточных опухолей костей. Астрахань: Волга 2009; 174.
15. *Кандель Э.И., Кукин А.В., Шальников А.И., Шик М.Л.* Усовершенствование методики локального замораживания подкорковых структур при стереотаксических операциях на головном мозге. Вопр нейрохир 1962; 4: 51—54.
16. *Кандель Э.И., Чирешкин Д.Р., Шальников А.И.* Итоги развития криохирургии и перспективы дальнейших исследований. Вестник АН СССР 1978; 3: 3—13.
17. *Кожевников В.А.* Криохирургический метод лечения в детской и взрослой онкологической практике. Хирургия 1985; 7: 125—129.

18. *Кожевников Е.В.* Хирургическое лечение дегенеративно-дистрофических заболеваний коленного сустава с использованием артроскопической криотехнологии: Автореф. дис. ... д-ра мед. наук. Барнаул 2005; 39.

19. *Козлов В.А., Козлов И.В., Овчинников В.И., Бабушкин Д.А., Головко Е.Б., Макарочкин А.Г., Зеленцов И.В.* Криотехнологии в хирургии. Екатеринбург 2001; 17.

20. *Кузнецова Н.Л. и др.* К механизмам функциональной криомедицины. 15-й Всемирный конгресс Международного общества криохирургии 1—6 октября 2009 г. Санкт-Петербург 110—111.

21. *Пачес А.И., Шенталь В.В., Птуха Т.П., Рикберг А.Б., Тушкевич Л.И.* Криогенный метод лечения опухолей головы и шеи. М: Медицина 1978; 168.

22. *Потапов И.И., Рудня П.Г., Тарлычева Л.С., Шеврыгин Б.В.* Криохирургия в оториноларингологии. М: Медицина 1975; 186.

23. *Прохоров Д.Г.* Оптимизация криогенного разрушения опухолей и оценка роли ультразвукового мониторирования при криохирургических вмешательствах: Автореф. дис. ... канд. мед. наук. СПб 2005; 22.

24. *Птуха Т.П.* Криогенный метод лечения опухолей головы и шеи. М 1978; 69.

25. *Сперанский А.Д.* Элементы построения теории медицины. М—Л 1935.

26. *Старков Ю.Г., Шишин К.В.* Криохирургия очаговых поражений печени (Обзор литературы). Хирургия 2000; 7: 53—59.

27. *Старков Ю.Г., Вишневский В.А.. Шишин К.В., Ионкин Д.А.* Современная методика криодеструкции при метастатических поражениях печени. Материалы III Российско-германского симпозиума «Актуальные вопросы диагностики и хирургического лечения метастатического рака печени. М, 5—6 июня 2001; 149—152.

28. *Старков Ю.Г., Вишневский В.А., Шишин К.В.,. Икрамов Р.З., Ионкин Д.А., Скуба Н.Д.* Криохирургия очаговых поражений печени. Анналы хир гепатол 2002; 2: 2: 28—34.

29. *Федоров В.Д., Дульцев Ю.В.* Проктология. М: Медицина 1984; 383.

30. *Ханевич М.Д., Манихас Г.М.* Криохирургия рака поджелудочной железы. СПб: Аграф+ 2011; 226.

31. *Чернышук В.И., Иськив Б.Г.* Криохирургическое лечение в оториноларингологии (Итоги 30-летней работы). Хмельницкий 2009; 32.

32. *Чжао А.В., Ионкин Д.А., Жаворонкова О.И., Ветшева Н.Н., Кунгурцев С.В.* Возможность использования криолизиса при первичном и метастатическом раке печени. Материалы XX Юбилейного Международного конгресса Ассоциации хирургов-гепатологов стран СНГ «Актуальные проблемы хирургической гепатологии». Донецк. 18—20 сентября 2013; 54—55.

33. *Шалимов А.И., Зюкин Н.А., Гдовский В.А., Лурье Ю.Ю., Маслов Ф.М., Фрейдович А.И.* Криодеструктор предстательной железы. Медицинская техника 1970; 2: 55—57.

34. *Шафранов В.В., Борхунова Е.Н., Таганов А.В., Гладько В.В., Короткий Н.Г., Гераськин Н.Г., Письменскова А.В.* Келоидные рубцы. Новые технологии лечения. Часть 2. М: РАЕН 2009; 191.

35. *Шмелева В.В.* Хирургия катаракты: Автореф. дис. ... д-ра мед. наук. М 1970; 16.

36. *Adam R., Akpinar E., Johann M. et al.* Place of cryosurgery in the treatment of malignant liver tumors. Ann Surg 1997; 225: 39—50.

37. *Allington H.* Liquid nitrogen in the treatment of skin diseases. Calif Med 1950; 72: 153—155.

38. *Amoils S.P.* The Joule Thomson cryoprobe. Arc Ophthalmol 1967; 78: 201—207.

39. *Arnott J.* On the treatment of cancer by the regulated application of an anaesthetic temperature. London: Churchill 1851.

40. *Bahn D.K., Lee F., Silverman P. et al.* Salvage cryosurgery for recurrent prostate cancer after radiation therapy: a seven-year follow-up. Clin Prostate Cancer 2003; 2: 111—114.

41. *Baust J.G., Gage A.A., Clarke D. et al.* Cryosurgery: a putative approach to molecular-based optimization. Cryobiology 2004; 48: 190—204.

42. *Bird H.* James Arnott (Aberdeen), 1797—1883, a pioneer in refrigeration. Anaesthesia 1949; 4: 10—17.

43. *Bowen J.T., Towle H.P.* Liquid air in dermatology. Med Surg J 1907; 157: 561.

44. *Bracco D.* The historic development of cryosurgery. Clin Dermatol 1990; 8: 1—4.

45. *Cailletet L.* Recherches sur la liqu?faction des gaz. Ann Chemie Physique 1878; 15: 132—144.

46. *Cohen J.* Cryosurgery of the prostate techniques and indications. Review in Urology 2004; 6: 21—26.

47. *Cooper I.S.* Cryogenic surgery. A new method of destruction or extirpation of benign or malignant tissues. N Engl J Med 1963; 263: 741—749.

48. *Cowan B.D.* Myomectomy and MRI-directed cryotherapy. Semin Reprod Med 2004; 22: 143—148.

49. *Cranston-Low R.* Carbonic Acid Snow as a Therapeutic Agent in the Treatment of Disease of the Skin. Edinburgh—London: William Green 1911.

50. *Das K., Benzil D.L., Rovit R.L.* Irving S Cooper (1922—1985): a pioneer in functional neurosurgery. J Neurosurg 1998; 89: 865—873.

51. *Delworth M.G., Pisters L.L., Fornage B.D. et al.* Cryotherapy for renal cell carcinoma and angiomyolipoma. J Urol 1996; 155: 252—254.

52. *Dori M., Harada J., Mogami T. et al.* MR-guided transvaginal cryotherapy of uterine fibroids with a horizontal open MRI system: initial experience. Radiation Med 2004; 22: 391—397.

53. *Duleba A.J., Heppard M.C., Soderstrom R.M. et al.* A randomized study comparing endometrial cryoablation and rollerball electroablation for treatment of dysfunctional uterine bleeding. J Am Assoc Gynecol Laparosc 2003; 10: 17—26.

54. *Hall-Edwards J.* Carbon Dioxide Snow: its Therapeutic Uses. London: Simpkin, Marshall, Hamilton, Kent 1913.

55. *Harada J., Dohi M., Mogami T. et al.* Initial experience renal cryosurgery under the guidance of a horizontal open MRI system. Radiation Med 2001; 19: 291—296.

56. *Gage A.A.* History of cryosurgery. Sem Surg Oncol 1998; 14: 99—109.

57. *Gill I.S., Matin S.F., Desai M.M. et al.* Comparative analysis of laparoscopic versus open partial nephrectomy for renal tumors in 200 patients. J Urol 2003; 170: 64—68.

58. *Gold J.* Liquid air and carbonic acid snow: therapeutic results obtained by dermatologists. NY Med J 1910; 92: 1276—1277.

59. *Gore J.L., Kim H.L., Schulam P.* Initial experience with laparoscopically assisted percutaneous cryotherapy of renal tumors. J Endourol 2005; 19: 480—483.

60. *Granov A.M., Prokhorov D.G., Andreev A.P., Pinaev G.P., Prokhorov G.G., Vlasova A.V.* Temperature measuring and evaluation of tumor cell viability in different zones of an ice ball. Practical application of in vitro experimental results. Basics of cryosurgery. Wien New York: Springer 2001; 15—24.

61. *Grimmett R.* Liquid nitrogen therapy. Histologic observations. Arch Dermatol 1961; 83: 563—567.

62. *Ikekawa S.* Cryochemotherapy. An animal experiment and clinical evidence. In: Korpan N.N. ed. Basics of Cryosurgery. Wein NewYork: Springer-Verlag 2001; 25—30.

63. *Joosten J.A.A., Van Muijen G.N.P., Wobbes T. et al.* TJM in vivo destruction of tumor tissue by cryoablation can induce inhibition of secondary tumor growth: an experimental study. Cryobiology 2001; 41: 49—58.

64. *Kaufman C.S., Rewcastle J.C.* Cryosurgery for breast cancer. Technol Cancer Resear Treat 2004; 3: 165—175.

65. *Kawamura M., Izumi Y., Tsukada N. et al.* Percutaneous cryoablation of small pulmonary malignant tumors under computed tomographic guidance with local anesthesia for nonsurgical candidates. J Thorac Cardiovasc Surg 2006; 131: 1007—1013.

66. *Kodama Y., Abo D., Sakuhara Y. et al.* MR-guided percutaneous cryoablation for bilateral multiple renal cell carcinomas. Radiat Med 2005; 23: 303—307.

67. *Korpan N.N.* Pancreas cryosurgery. In: Korpan N.N. ed. Basics of Cryosurgery. Wein NewYork: Springer-Verlag 2001; 151—154.

68. *Lezoche E., Paganini A.M., Feliciott F. et al.* Ultrasound-guided laparoscopic cryoablation of hepatic tumors: preliminary report. World J Surg 1998; 22: 829—835.
69. *Nakazaki H., Watanabe M., Hasebe Y. et al.* Percutaneous cryosurgery for liver tumors. Gan To Kagaku Ryoho 2001; 28: 1599—1602.
70. *Niu L.Z., Xu K.C. et al.* Percutaneous cryosurgery for patients with advanced non-small cell lung cancer. Technol Cancer Res Treat 2007; 6: 451—452.
71. *Maiwand M.O., Asimakopoulos G.* Cryosurgery for lung cancer: Clinical results and technical aspects. Technol Cancer Resear Treat 2004; 3: 143—150.
72. *Mala T., Edwin B., Mathisen Q. et al.* Cryoablation of colorectal liver metastases: minimally invasive tumor control. Scand J Gastroenterol 2004; 39: 571—578.
73. *Matsumura K., Misao A., Saji S. et al.* Antitumor immunity in the relatively early period after cryosurgery. Experimental study using rat's metastasizing mammary tumor. Nippon Geka Gakkai Zasshi 1983; 84: 1130—1137 (Japanese).
74. *Mir L.M., Rubinsky B.* Treatment of cancer with cryochemotherapy. Br J Cancer 2002; 86: 658.
75. *Miya K., Saji S., Morita T. et al.* Immunological response of regional lymph nodes after cryosurgery in rats. Nippon Geka Gakkai Zasshi 1986; 87: 273—277.
76. *Moon T.D., Lee F.T., Hedican S.P. et al.* Laparoscopic Cryoablation under Sonographic Guidance for the Treatment of Small Renal Tumors. J Endourol 2004; 18: 436—440.
77. *Onik G., Narayan P., Vaughan D. et al.* Focal 'nerve-sparing' cryosurgery for treatment of primary prostate cancer: a new approach to preserving potency. Urology 2002; 60: 109—114.
78. *Pictet R.* Memoire sur la liquefaction de l'oxygene. Ann Chemie Physique 1878; 13: 145—227.
79. *Pusey W.* The use of carbon dioxide snow in the treatment of naevi and other lesions of the skin. JAMA 1935; 49: 1354—1356.
80. *Raydan M., Shubin N.A., Blinova M.I., Prokhorov G.G., Pinaev G.P.* The effect of low temperature on human skin cells,in vitro: 15th World Congress International Society of Cryosurgery jn 1—4 October 2009. Saint-Petersburg 54—55.
81. *Rukstalis D.B., Khorsandi M., Garcia F.U. et al.* Clinical experience with open renal cryoablation. Urology 2001; 57: 34—39.
82. *Sabel M.S., Nehs M.A., Su G. et al.* Immunologic response to cryoablation of breast cancer. Breast Cancer Res Treat 2005; 90: 97—104.
83. *Seifert J.K., Heintz A., Junginger T.* Cryotherapy for primary and secondary liver tumors. Zentralbl Chir 2002; 127: 275—281.
84. *Sewell P.E., Howard J.C., Shingleton W.B. et al.* Interventional magnetic resonance image-guided percutaneous cryoablation of renal tumors. South Med J 2003; 96: 708—710.
85. *Shingleton W.B., Sewell P.E. Jr.* Cryoablation of renal tumours in patients with solitary kidneys. BJU Int 2003; 92: 3: 237—239.
86. *Staren E.D., Sabel M.S., Gianakakis L.M. et al.* Cryosurgery of breast cancer. Arch Surg 1997; 132: 28—33.
87. *Wang H.W., Zhang Y.Q., Luo J. et al.* Percutaneous lung cancer cryotherapy guided by computer tomography 2004; 27: 311—314.
88. *White A.C.* Liquid air: its application in medicine and surgery. Med Rec 1899; 56: 109—112.
89. *Whitehouse H.* Liquid air in dermatology: its indications and limitations. JAMA 1907; 49: 371—377.
90. *Xu K.C., Niu L.Z., He W.B. et al.* Percutaneous cryoablation in combination with ethanol injection for unresectable hepatocellular carcinoma. World J Gastroenterol 2003; 9: 2686—2689.
91. *Xu K.C., Niu L.Z., Hu Y.Z. et al.* A pilot study on combination of cryosurgery and 125iodine seed implantation for treatment of locally advanced pancreatic cancer. World J Gastroenterol 2008; 14: 1477—1640.
92. *Xu K.* History of Cryosurgery. Xu K., Korpan N.N., Niu L. Modern cryosurgery for cancer. World Scientific 2012; 3—27.
93. *Zacarian S.* Cryogenics: the cryolesion and the pathogenesis of cryonecrosis. In: Zacarian S.A., ed. Cryosurgery for Skin Cancer and Cutaneous Disorders. St Louis: Mosby 1985; 1—30.
94. *Zhou X.D., Tang Z.Y.* Cryotherapy for primary liver cancer. Semin Surg Oncol 1998; 14: 171—174.
95. *Zhao A.V., Ionkin D.A., Zhavoronkova O.I., Vetsheva N.N., Shurakova A.B., Kungurtsev S.V.* Criodestruction technology for liver and pancreatic malignancies. 10th Congress E-AHPBA. 2013. 29th-1st May. Belgrade. Serbia. Book of abstracts 304; 549.
96. *Zreik T.G., Rutherford T.J., Palter S.F. et al.* Cryomyolysis, a new procedure for the conservative treatment of uterine fibroids. J Am Assoc Gynecol Laparosc 1998; 5: 33—38.
97. *Zupi E., Piredda A., Marconi D. et al.* Directed laparoscopic cryomyolysis: a possible alternative to myomectomy and/or hysterectomy for symptomatic leiomyomas. Am J Obstet Gynecol 2004; 190: 639—643.