doi: 10.17116/hirurgia2015458-61

Хирургия АКТГ-продуцирующей нейроэндокринной опухоли тимуса

Акад. РАН А.Ф. ЧЕРНОУСОВ[1], д.м.н., проф. В.Д. ПАРШИН[1], д.м.н., проф. Н.С. КУЗНЕЦОВ[2], д.м.н., проф. С.С. ХАРНАС[1], к.м.н. Л.И. ИППОЛИТОВ[1], к.м.н. Г.В. ПОЛУНИН[1]*, Е.А. ДОБРЕВА[2], В.В. КРЫЛОВ[1], к.м.н. Н.В. ЛАТКИНА[2]

[1]Кафедра факультетской хирургии (зав. — акад. А.Ф. Черноусов) Первого Московского медицинского университета им. И.М. Сеченова; [2]отделение хирургии Эндокринологического научного центра (дир. — акад. И.И. Дедов) Минздрава РФ, Москва

Surgery of ACTH-producing neuroendocrine tumor of thymus

A.F. CHERNOUSOV, V.D. PARSHIN, N.S. KUZNETSOV, S.S. HARNAS, L.I. IPPOLITOV, G.V. POLUNIN, E.A. DOBREVA, V.V. KRYLOV, N.V. LATKINA

Chair of Faculty Surgery (head — acad. A.F. Chernousov) of I.M. Sechenov First Moscow Medical University; Department of Surgery of Research Endocrinology Center (dir. — acad. I.I. Dedov), Health Ministry of the Russian Federation, Moscow

Ключевые слова: синдром Кушинга, АКТГ-эктопический синдром, нейроэндокринная опухоль, тимус.

Keywords: Cushing's syndrome, ectopic corticotropin secretion, neuroendocrine tumor, thymus.

Нейроэндокринные опухоли, продуцирующие адренокортикотропный гормон (АКТГ), обусловливают развитие АКТГ-эктопированного синдрома. Внегипофизарная избыточная секреция АКТГ вызывает гиперплазию и гиперфункцию коры надпочечников, являясь причиной АКТГ-зависимого синдрома эндогенного гиперкортицизма (синдрома Кушинга). В ряде наблюдений АКТГ-секретирующие опухоли могут иметь внутригрудную локализацию. Впервые сочетание опухоли легкого с синдромом Кушинга описано в 1928 г. у пациента с овсяноклеточной карциномой легкого [2]. Однако только в 60-е годы прошлого столетия доказана причинно-следственная связь между АКТГ-зависимым синдромом Кушинга и паранеопластическим процессом негипофизарной локализации [5].

По данным разных авторов, от 49 до 79% новообразований, продуцирующих АКТГ, располагаются в грудной клетке [3, 4]. Наиболее часто такие опухоли имеют бронхолегочную локализацию.

Гораздо реже встречаются АКТГ-секретирующие опухоли вилочковой железы. Впервые подобные опухоли с локализацией в тимусе описали J. Rosai и E. Higa в 1972 г. [7]. Для новообразований тимуса, продуцирующих АКТГ, характерно агрессивное течение с ранним метастазированием и рецидивированием, несмотря на лучевую и химиотерапию [1]. В 2000 г. C. Moran и S. Suster [6] проанализировали результаты гистологического исследования 50 опухолей тимуса, определили корреляционную зависимость и предложили градацию тяжести заболевания. Проведенная работа позволила сделать вывод о значительной степени клеточной атипии и относительно плохом прогнозе у таких пациентов. Авторы предложили использовать термин «нейроэндокринная опухоль тимуса» вместо термина «карциноид тимуса», подчеркивая тем самым отличие этого новообразования от карциноидов легочной локализации, протекающих менее агрессивно.

Представляем описание диагностики и лечения больной с нейроэндокринной опухолью тимуса.

У больной *С.*, 23 лет, находившейся на 12-й неделе беременности, в начале марта 2007 г. отмечено повышение АД до 170/80 мм рт.ст., в связи с чем по медицинским показаниям беременность была прервана. В конце марта больная отметила угревую сыпь на лице, плечах, предплечьях, избыточный рост волос на лице. Специалистами гинекологического стационара впервые выявлена гипергликемия натощак (9,8 ммоль/л). В дальнейшем состояние пациентки постепенно ухудшалось: нарастала общая и мышечная слабость в нижних конечностях, появились их отеки, учащенное мочеиспускание. С 15 апреля родственники больной заметили неадекватность поведения: галлюцинации, бред, что сопровождалось повышением температуры до 37,5 °С. С 18 по 19 апреля проводилось стационарное лечение в неврологическом отделении по поводу острого полиморфного психического расстройства. В неврологическом статусе, при исследовании спинномозговой жидкости, при осмотре окулистом, рентгенографии черепа, грудной клетки отклонений от нормы не выявлено. Диагностирована гипокалиемия (1,47 ммоль/л). С 19 апреля пациентка перестала передвигаться самостоятельно вследствие выраженной слабости в нижних конечностях. 20 апреля пациентку перевели в психиатрический стационар, где диагностировано соматически обусловленное полиморфное психотическое расстройство и заподозрены пневмония и сепсис. 25 апреля больную перевели в центральную районную больницу с острой почечной недостаточностью. Заподозрена цитомегаловирусная инфекция. В общем анализе крови гемоглобин 95 г/л, лейкоциты $10 \cdot 10^9$/л, СОЭ 15 мм/ч. При бактериологическом исследовании крови роста микрофлоры не обнаружили. При УЗИ брюшной полости патологических изменений не выявлено. Диагноз оставался неясным. Продолжили антибиотикотерапию, которая была малоэффективна. Заподозрено системное заболевание, в связи с чем проведен курс терапии кортикостероидами (преднизолон 90 мг/сут). Эффекта от проведенной терапии также не было. Состояние прогрессивно ухудшалось.

С 30 апреля по 14 июня больная находилась в отделении неврологии, где выявили гипокалиемию (до 1,5 ммоль/л), гипопро-

*Полунин Г.В. — канд. мед. наук, врач-хирург отд-ния эндокринной хирургии и миастении Университетской клинической больницы №1 Первого МГМУ им. И.М. Сеченова; 119991 Москва, ул. Б. Пироговская, д. 6, стр. 1; e-mail: gvpolunin@yandex.ru

© Коллектив авторов, 2015

теинемию, нарастание уровня трансаминаз, глюкозы. АКТГ 387 нг/л, кортизол 1592 нмоль/л. При компьютерной томографии были отмечены диффузное увеличение и отечность надпочечников, выпот в брюшной и плевральных полостях, умеренные дистрофические изменения головного мозга, объемного образования гипофиза нет. В это время врачами впервые был заподозрен АКТГ-эктопированный синдром, 14 июня (через 3 мес от начала заболевания) пациентка переведена в отделение эндокринологии Университетской клинической больницы №2 Первого МГМУ им. И.М. Сеченова. В анализах крови гемоглобин 99,6 г/л, СОЭ 66 мм/ч, АлАТ 247 МЕ/л, АсАТ 148 МЕ/л, K^+ 2,4 ммоль/л, общий белок 49 г/л, альбумин 28 г/л, кортизол 1523 нмоль/л (норма 119—618 нмоль/л). КТ органов грудной клетки: двусторонняя полисегментарная плевропневмония, правосторонний плеврит, объемное образование переднего средостения.

На фоне проводимой терапии (низорал, мамомит, К-нормин, хумулин регуляр и НПХ илетин II, альбумин, фортум, метрогил, фраксипарин) состояние больной ухудшалось, нарастала энцефалопатия. Больную перевели в отделение интенсивной терапии, где к лечению добавили верошпирон, микосист. Произведена смена антибиотиков на зивокс и меронем. Состояние пациентки продолжало прогрессивно ухудшаться, 26 июля она была переведена в отделение реанимации и интенсивной терапии Университетской клинической больницы №1 Первого МГМУ.

При поступлении состояние тяжелое. Больная пассивна (не может присесть в постели без посторонней помощи), неадекватна (контакту практически не доступна, не реагирует на обращенную речь). Лицо лунообразное. Кожный покров горячий, пигментные пятна на коже подбородка, на плечах, груди, акне на лице, теле, полиморфная сыпь на лице, шее, теле **(рис. 1)**. Голени пастозны, стопы отечны. В легких выслушивалось везикулярное дыхание. Над верхними отделами легких с обеих сторон оно было ослаблено, справа в надлопаточной области не проводилось, над нижними отделами справа также ослаблено. Мелкопузырчатые звонкие хрипы выслушивались в нижних отделах слева. Частота дыхания 20 в 1 мин. Тоны сердца звучные, ритмичные, без патологических шумов. Сердечные сокращения 90 в 1 мин, ритмичные. АД 110/70 мм рт.ст. Живот при пальпации мягкий, безболезненный. Печень увеличена на 3 см, при пальпации уплотнена. В анализах крови гемоглобин 90,8 г/л, лейкоциты $12{,}2 \cdot 10^9$/л, СОЭ 55 мм/ч, цветовой показатель 0,97, гипокалиемия, гипергликемия, гипопротеинемия, гипоальбуминемия. ПЦР на *Mc. tuberculosis* отрицательная.

При КТ органов грудной клетки в I и II сегментах правого легкого определялась полость размером 92,5×61,5×91 мм с толстыми стенками, неровным, лакунарным внутренним контуром и горизонтальным уровнем жидкости. В окружающей легочной ткани перибронхиально визуализировалось множество септических очагов. Определялись увеличенные лимфоузлы в переднем



Рис. 1. **Внешний вид больной. Сыпь по типу *acne vulgaris*.**

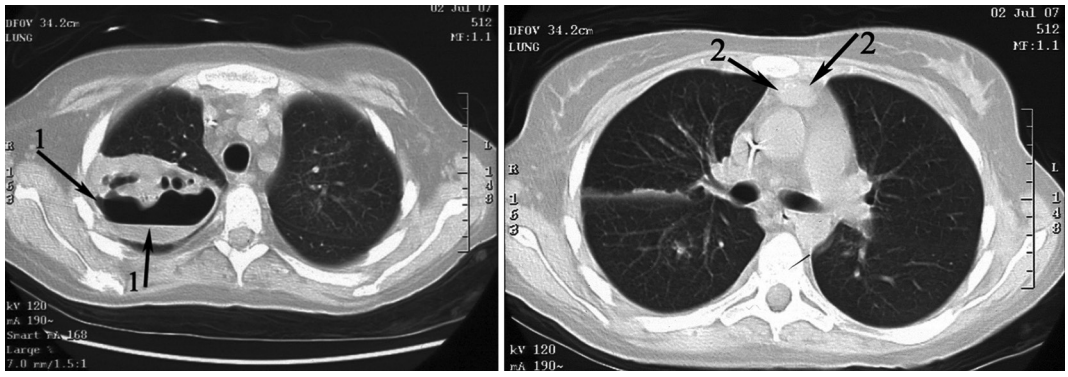

Рис. 2. **Компьютерные томограммы органов грудной клетки.**

1 — абсцесс верхней доли правого легкого (стрелки); 2 — опухоль вилочковой железы (стрелки).

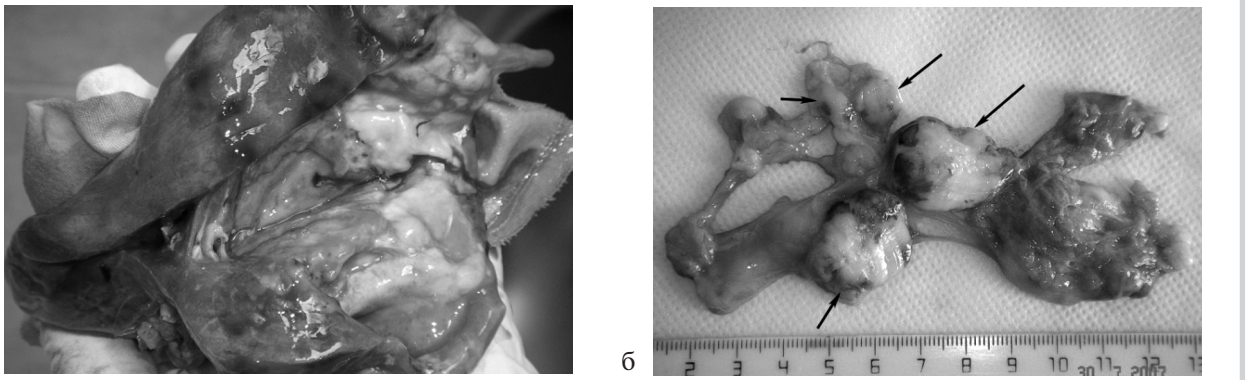

Рис. 3. **Макропрепараты.**

а — верхняя доля правого легкого с абсцессом; б — вилочковая железа. Опухоли указаны стрелками.

средостении, парааортальные, паратрахеальные и параэзофагеальные. В переднем средостении диагностировали патологическое образование размером 23×19 мм, округлой формы, с множеством мелких кальцинатов **(рис. 2)**. При сравнении с предыдущими компьютерными томограммами выявили отрицательную динамику — полость в верхней доле правого легкого увеличивалась в размерах, появилось диффузное уплотнение легочной ткани типа матового стекла, прогрессировала медиастинальная лимфаденопатия, увеличился правосторонний гидроторакс.

Консилиумом установлено, что дальнейшее консервативное лечение не имеет перспектив. Единственным шансом, позволяющим спасти жизнь больной, является сочетанная операция — удаление гнойного очага в правом легком (лобэктомия или пневмонэктомия) и тимэктомия. Вмешательство сопряжено с чрезвычайно высоким риском фатальных осложнений.

Предоперационный диагноз: эндогенный гиперкортицизм, АКТГ-зависимая форма. АКТГ-эктопированный синдром тяжелого течения. АКТГ-продуцирующая нейроэндокринная опухоль тимуса. Вторичный сахарный диабет. Стероидная миокардиодистрофия. Артериальная гипертензия III стадии. Стероидная энцефалопатия, миопатия, остеопороз. Реактивный гепатит. Хронический абсцесс правого легкого, двусторонняя полисегментарная плевропневмония тяжелого течения. Правосторонний плеврит. Синдром системного ответа на воспаление.

30 июля больная была оперирована. Выполнили боковую торакотомию справа. В верхней доле определялся воспалительный инфильтрат диаметром до 10 см. Верхняя доля в области инфильтрата по задней поверхности и в области верхушки была плотно спаяна с костальной плеврой. Междолевые и бронхопульмональные лимфоузлы мягкие, увеличены до 1 см. Вилочковая железа обычных размеров, в толще ее найдены две опухоли размером 3×2×2 см и 1×0,8 см, плотной консистенции с гладкой поверхностью, без признаков инвазии в окружающую ткань **(рис. 3)**.

Выполнили верхнюю лобэктомию справа, тимэктомию. При гистологическом исследовании в легком обнаружили картину хронического абсцесса, карнификации. Выявлена мелкоклеточная нейроэндокринная опухоль вилочковой железы альвеолярно-солидного строения, без капсулы, с инвазией в жировую клетчатку и наличием опухолевых эмболов в кровеносных сосудах. При иммуногистохимическом исследовании клетки опухоли дали положительную реакцию с маркерами нейроэндокринной дифференцировки — антителами к хромогранину А, синаптофизину, CD56, а также с АКТГ. С антителами к другим исследованным гормонам — глюкагону, соматостатину, гастрину и серотонину — реакция клеток опухоли отрицательная. Индекс пролиферации опухолевых клеток Ki67 составил 14%. Заключение: злокачественная АКТГ-секретирующая нейроэндокринная опухоль (злокачественный карциноид).

В послеоперационном периоде была отмечена положительная динамика. Общее состояние больной улучшилось, регрессировала энцефалопатия, нормализовалось АД, а также углеводный обмен и водно-электролитный баланс. Пациентка была активизирована, стала самостоятельно передвигаться. Рана зажила первичным натяжением.

Клинически, а также при динамической рентгеноскопии и компьютерной томографии отметили разрешение пневмонии в правом и левом легком. Уровень кортизола и АКТГ в периферической крови, суточная экскреция кортизола с мочой определялись в пределах допустимых значений. Пациентку выписали в удовлетворительном состоянии для продолжения лечения в онкологическом стационаре.

С октября 2007 г. по апрель 2008 г. больной провели 6 курсов химиотерапии: цисплатин 80 мг/м^2 (140 мг) 1-й день + этоцизид 200 мг с 1-го по 4-й день, перерыв 3 нед. Кроме того, до января 2008 г. она получала мамомит 750 мг/сут, с сентября 2007 г. по январь 2008 г. — октреотид-депо 20 мг внутримышечено.

В январе 2009 г. на фоне повторной беременности (11—12 нед) клинически и по результатам гормонального исследования вновь появилась картина рецидива гиперкортицизма, что явилось показанием к прерыванию беременности на сроке 12 нед. Вновь была начата терапия ингибиторами стероидогенеза, препаратами калия, верошпироном, альбумином. В результате терапии была достигнута компенсация имевшихся метаболических расстройств.

2 февраля 2009 г. при компьютерной томографии органов грудной клетки диагностировали увеличение визуализировавшихся ранее лимфоузлов средостения, по поводу чего была проведена медиастинальная лимфаденэктомия. При иммуногистохимическом исследовании медиастинальной клетчатки обнаружили клетки опухоли, которые были позитивны по экспрессии синаптофизина, хромогранина А, AE1/AE3, CD56, TTF-1, очагово экспрессировали кальцитонин, CK7, CK20, пролиферативная активность по Mib-1 не менее 10%. Заключение: морфоиммуногистохимическая картина соответствует метастазам в лимфоузлах атипичного карциноида. В послеоперационном периоде провели еще 4 курса химиотерапии (доксорубицин + араноза), возобновлена постоянная терапия октреотидом-депо 20 мг/сут. После окончания химиотерапии начато лечение роферoном (3 млн ед. 3 раза в неделю).

24 сентября выполнили сцинтиграфию всего тела с 11-n-октреотидом, при которой очагов патологического накопления РФП не выявили.

В дальнейшем была продолжена терапия роферoном в прежней дозе, дозу октреотид-депо увеличили до 30 мг/сут.

Несмотря на проводимое лечение, постепенно нарастали клинические проявления гиперкортицизма. В июле 2012 г. при

КТ органов груди и живота диагностировали лимфаденопатию с вовлечением параэзофагеальных, правых и левых югулярных, поднижнечелюстных, надключичных лимфоузлов, а также отметили метастатическое поражение IV сегмента печени.

Учитывая распространенность онкологического процесса, отсутствие эффекта от консервативного лечения, в июле 2012 г. в Университетской клинической больнице №1 Первого МГМУ им. И.М. Сеченова выполнили двустороннюю адреналэктомию. При гистологическом исследовании удаленных надпочечников выявили картину гиперплазии пучкового слоя коры.

На фоне заместительной гормональной терапии пациентку выписали в удовлетворительном состоянии для дальнейшего наблюдения и лечения у онколога и эндокринолога. В настоящее время пациентка жива, не работает, ведет домашнее хозяйство.

Таким образом, к особенностям диагностики и лечения этой пациентки следует отнести дебют заболевания на ранних сроках беременности, что привело к ошибочному предположению о тяжелом гестозе и прерыванию беременности. Следующей особенностью следует признать развитие тяжелой энцефалопатии и психоза, которые послужили основанием для госпитализации в неврологический и психиатрический стационары. В неврологическом отделении была заподозрена соматическая природа энцефалопатии, но при этом сделали ошибочное предположение о системном заболевании соединительной ткани, что послужило причиной необоснованного назначения преднизолона в высокой дозе, усугубившее и без того тяжелое состояние пациентки. Выраженная гипокалиемия и тяжелая энцефалопатия, угнетение иммунной системы вследствие тяжелого эндогенного гиперкортицизма привели к практически полной потере двигательной способности, что обусловило развитие аспирационной пневмонии с исходом в абсцесс легкого и системной воспалительной реакции.

Длительная диагностика и быстрое прогрессирование заболевания обусловили развитие тяжелых системных расстройств, не поддававшихся полной компенсации, несмотря на комплексную интенсивную терапию. В связи с этим первая операция была произведена в заведомо неблагоприятных условиях без надежды на успешный исход заболевания.

Злокачественная природа нейроэндокринной опухоли тимуса не позволила достичь выздоровления пациентки, но усилия специалистов различных медицинских учреждений более 6 лет позволяют сохранять жизнь молодой пациентки.

ЛИТЕРАТУРА

1. *Ветшев П.С., Ипполитов И.Х., Савенкова Н.Н.* Нейроэндокринные опухоли тимуса. Хирургия 2001; 3: 60—63.
2. *Brown W.H.* A case of pluriglandular syndrome. «Diabetes of bearded women». Lancet 1928; 2: 1022—1023.
3. *Ilias I., Torpy D.J., Pacak K. et al.* Cushing's syndrome due to ectopic corticotropin secretion: twenty years' experience at the National Institutes of Health. J Clin Endocrinol Metab 2005; 90: 4955—4962.
4. *Isidori A.M., Kaltsas G.A., Pozza C. et al.* The ectopic adrenocorticotropin syndrome: clinical features, diagnosis, management and long-term follow-up. J Clin Endocrinol Metab 2006; 91: 371—377.
5. *Liddle G.W., Nicholson W.E., Island D.P. et al.* Clinical and laboratory studies of ectopic humoral syndromes. Recent Prog Horm Res 1969; 25: 283—314.
6. *Moran C.A., Suster S.* Neuroendocrine carcinomas (carcinoid tumor) of the thymus. A clinicopathologic analysis of 80 cases. Am J Clin Pathol 2000; 114: 100—110.
7. *Rosai J., Higa E.* Mediastinal endocrine neoplasm, of probable thymic origin, related to carcinoid tumor. Clinicopathologic study of 8 cases. Cancer 1972; 29: 1061—1074.