doi: 10.17116/hirurgia2015173-76

Плод в плоде или тератома? (клиническое наблюдение у новорожденного)

Д.м.н., проф. Ю.И. КУЧЕРОВ[1, 3], М.Г. РЕХВИАШВИЛИ[1]*, д.м.н. Ю.В. ЖИРКОВА[1, 3], д.м.н. И.А. БЕЛЯЕВА[2], И.А. МИХАЛЕВ[1], Т.Н. ШИШКИНА[1], д.м.н. Д.Ю. ЗИНЕНКО[4], С.И. ЗЕНКИНА[5]

[1]Научно-исследовательский институт детской хирургии (дир. — проф. Д.А. Морозов); [2]Научно-исследовательский институт педиатрии (дир. — акад РАН А.А. Баранов) Научного центра здоровья детей (дир. — акад. РАН А.А. Баранов) РАМН, Москва; [3]Российский национальный исследовательский медицинский университет им. Н.И. Пирогова, Москва; [4]Московский научно-исследовательский институт педиатрии и детской хирургии (дир. — проф. А.Д. Царегородцев) Минздрава РФ, Москва; [5]Первый Московский государственный медицинский университет им. И.М. Сеченова, Москва

Fetus in fetus or teratoma?

YU.I. KUCHEROV, M.G. REKHVIASHVILI, YU.V. ZHIRKOVA, I.A. BELYAEVA, I.A. MIKHALEV, T.N. SHISHKINA, D.YU. ZINENKO, S.I. ZENKINA

Research Institute of Pediatric Surgery (director — professor D.A. Morozov); Research Institute of Pediatrics (director — academician of RAS A.A. Baranov) of the Scientific Center of Children's Health director — academician of RAS A.A. Baranov) of RAS, Moscow; N.I. Pirogov Russian National Research Medical University, Moscow; Moscow Research Institute of Pediatrics and Pediatric Surgery (director — professor A.D. Tsaregorodcev) Ministry of Health of the Russian Federation, Moscow; I.M. Sechenov First Moscow State Medical University, Moscow

Ключевые слова: тератома, плод в плоде, новорожденный, хирургия новорожденных.

Key words: teratoma, fetus in fetus, newborn, neonatal surgery.

Термин «fetus in fetu» впервые был употреблен Johann Friedrich Meckel в конце XVIII века для описания инкапсулированной опухоли у плода. С того момента в мировой литературе было описано около 100 подобных наблюдений. Частота заболевания примерно 1 случай на 500 000 родов. Оно встречается одинаково часто у девочек и мальчиков. До недавнего времени считалось, что для плода в плоде характерно наличие позвоночника, однако последние данные литературы ставят под сомнение необходимость наличия осевого скелета для постановки диагноза плода в плоде [9].

Приводим собственное наблюдение.

Ребенок от первой беременности после экстракорпорального оплодотворения. Беременность протекала с угрозой прерывания в I триместре, по поводу чего мать получала стационарное лечение. На сроке беременности 29 нед по данным УЗИ поставлен диагноз: врожденный порок развития — тератома, кистозное образование в области копчика **(рис. 1)**. Родоразрешение на сроке гестации 39 нед путем кесарева сечения. Масса при рождении 3050 г, окружность головы 34 см, окружность груди 32 см, рост 50 см. Оценка по шкале Апгар 7/7.

В первые часы жизни ребенок доставлен в отделение реанимации и хирургии новорожденных НИИ детской хирургии НЦЗД РАМН. Проведена компьютерная томография (КТ) с внутривенным контрастированием и магнитно-резонансная томография (МРТ) пояснично-крестцового отдела позвоночника. Данные МРТ: в крестцовом отделе позвоночника имеется четыре позвонка на уровне позвонков SII—SIV, позвоночный канал деформирован, отсутствуют остистые отростки позвонков, имеется дефект канала на уровне позвонка SII, через который пролабируют оболочки спинного мозга. Размер грыжевого выпячивания 14×14×9 мм, содержимое — спинномозговая жидкость **(рис. 2)**.

Данные КТ: к миелоцеле снизу и слева прилежит диспластичная дополнительная подвздошная кость, от которой отходят пучки мышечных волокон, идущие от ягодицы в дополнительную диспластичную нижнюю конечность, представленную аномально сформированными костно-хрящевыми структурами и пучками мышечных волокон. На расстоянии 19 мм от бифуркации аорты отходит подвздошная/бедренная артерия диаметром 1—1,5 мм, из которой дополнительная нижняя конечность получает кровоснабжение **(рис. 3)**.

В возрасте 5 сут жизни ребенку выполнена операция: удаление дополнительной диспластичной нижней конечности, пластика дефекта позвоночного канала **(рис. 4)**. При микроскопическом исследовании удаленной диспластичной нижней конечности определяются 4 слоя эпидермиса без мальпигиева слоя с выраженным кератозом, гиалиновые хрящи, мелкие кости с костным мозгом без патологических изменений. На основании данных гистологического исследования был поставлен диагноз плода в плоде. В послеоперационном периоде отмечалось просачивание ликвора через послеоперационные швы, которое удалось купировать наложением давящей повязки на послеоперационную рану и приданием ребенку положения на животе с опущенным головным концом.

В возрасте 17 сут жизни ребенок переведен для дальнейшего выхаживания в отделение для недоношенных детей НИИ педиатрии НЦЗД РАМН **(рис. 5)**.

После первого описания Meckel плода в плоде в конце XVIII века был опубликован ряд работ, посвященных этой проблеме. Анализ последних данных литературы показал, что диагностические критерии, позволяющие поставить диагноз плода в плоде, теряют актуальность. Ряд зарубежных авторов считают, что для постановки диагноза плода в плоде необходимы следующие критерии: а) отдельный позвоночный столб; б) органы должны располагаться организованно и с равной степенью зрелости дифференцировки ткани [8]. Исходя из этого, множество клинических наблюдений описывали как тератомы вследствие отсутствия эле-

© Коллектив авторов, 2015

*e-mail: m.rekhviashvili@bk.ru

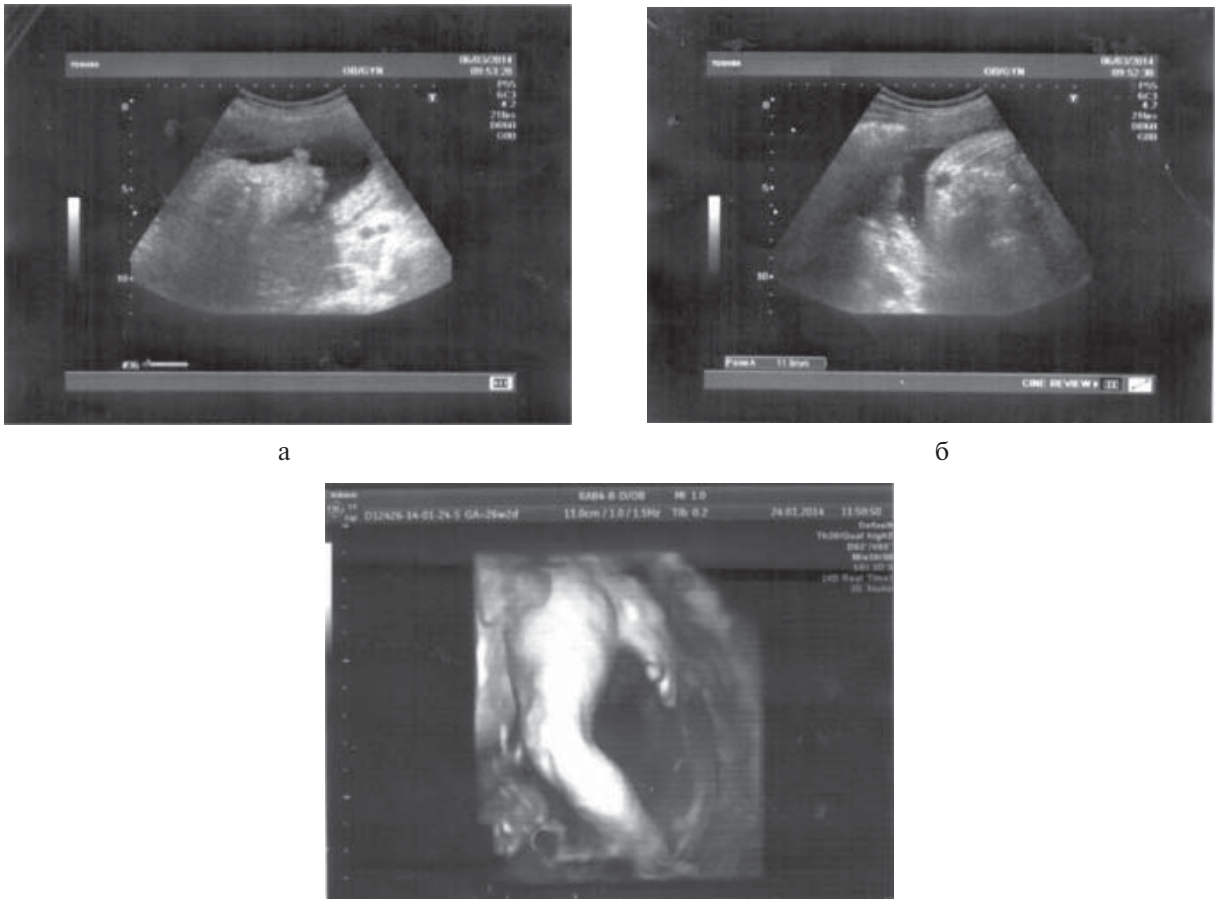

а б в

Рис. 1. **Ультрасонограммы.**

а — объемное образование (тератома?) в крестцово-копчиковой области; б — кистозное образование в области копчика; в — 3D-реконструкция объемного образования крестцово-копчиковой области.

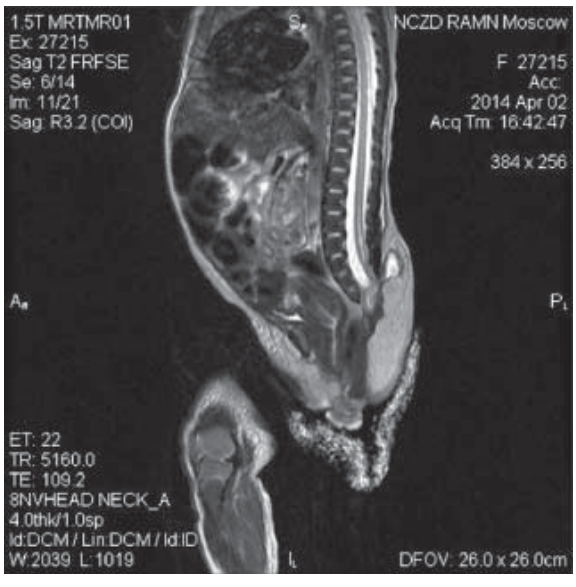

Рис. 2. **Магнитно-резонансная томограмма. Миелоцеле на уровне позвонка SII.**

ментов позвоночника, необходимых для постановки диагноза плода в плоде.

В 2001 г. R. Spencer [8] предположил, что все элементы и структуры плода в плоде должны иметь один и более следующих признаков:

1) наличие отдельной оболочки, которая служит аналогом хорион-амниотического комплекса;

2) частичное или полное покрытие нормальной кожей;

3) наличие узнаваемых анатомических частей;

4) кровоснабжение из одного магистрального сосуда;

5) локализация в местах, типичных для соединения неразделившихся близнецов;

6) связь с центральной нервной системой и/или желудочно-кишечным трактом.

В свою очередь тератома характеризуется меньшей организацией ткани при микроскопической идентификации, имеет более широкое место прикрепления, снабжается кровью из нескольких мелких сосудов.

При выявлении у плода или новорожденного объемных образований, содержащих кальцифицированные компоненты, дифференциальная диагностика должна проводиться между плодом в плоде, тератомой, кистозной формой внутриутробного перитонита и нейробластомой [5]. Описано несколько наблюдений fetus in fetu с дифференцировкой ткани, но без присутствия позвоночного столба [2]. В зарубежной литературе приводятся случаи крестцово-копчиковой тератомы и интракраниальных поражений, которые были расценены как плод в плоде, несмотря на отсутствие позвоночника [4, 7]. При ана-



а б

Рис. 3. **КТ с 3D-реконструкцией костно-хряшевых фрагментов (а) и в сосудистом режиме (б).**

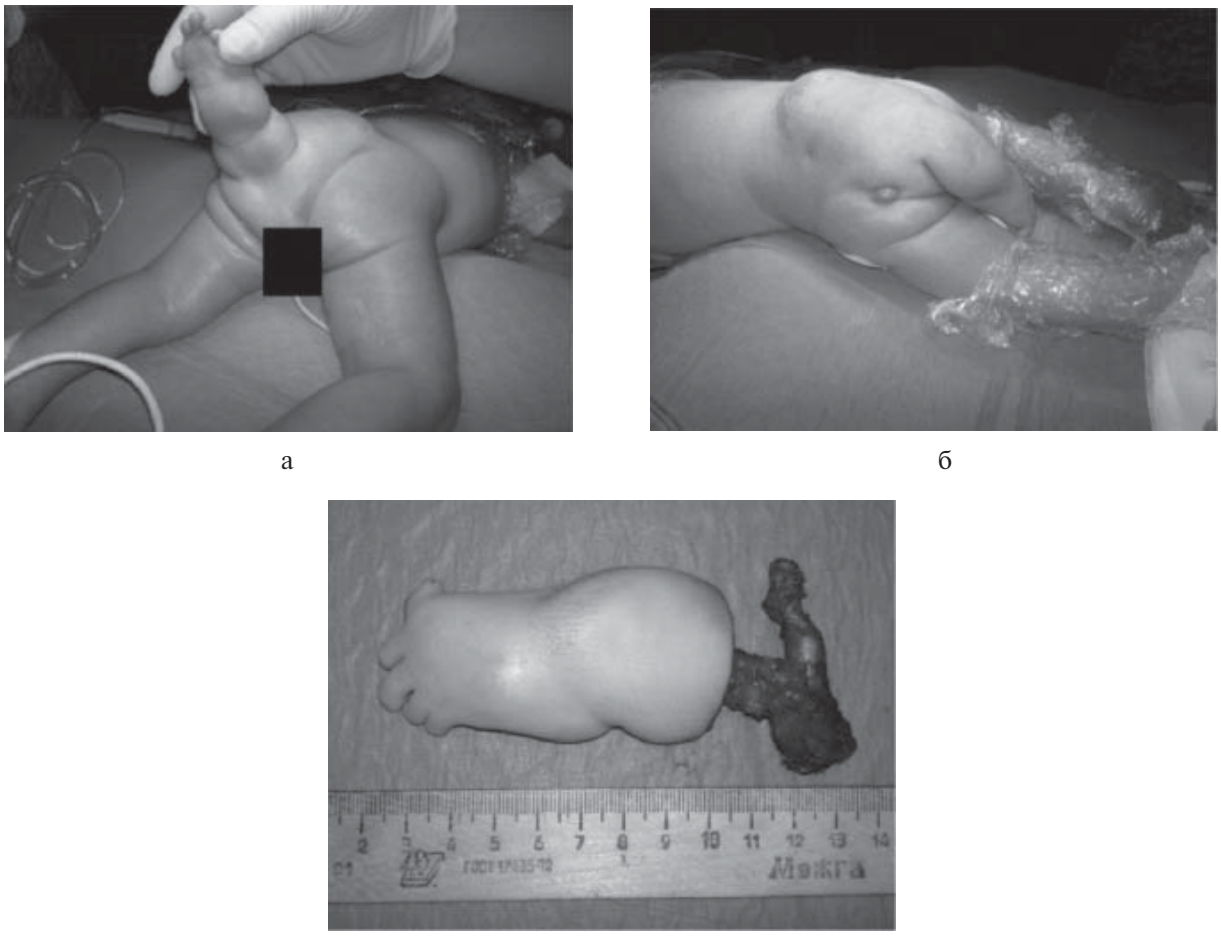

а б

в

Рис. 4. **Внешний вид ребенка перед операцией.**

а — положение на животе; б — положение на боку и удаленная диспластичная нижняя конечность (в).

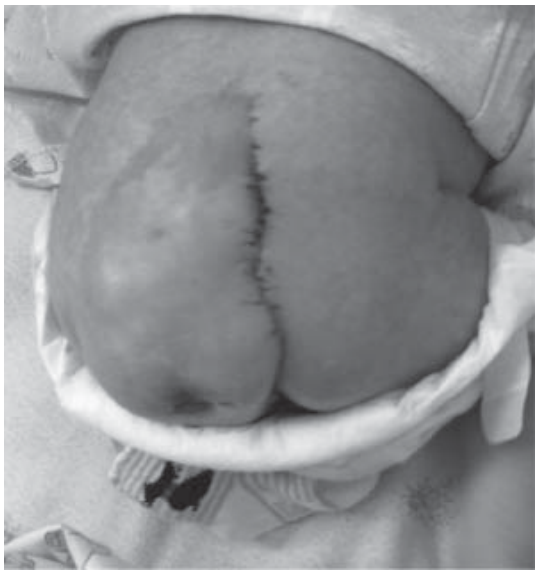

Рис. 5. **Вид ягодичной области ребенка через 12 дней после операции.**

лизе публикаций о данном заболевании примерно в 10% наблюдений позвоночный столб или его элементы описаны не были.

В 2001 г. R. Spencer [8] предложил концепцию, согласно которой большинство тератом является аберрацией монозиготных близнецов. Его гипотеза основывается на анализе широкого спектра близнецовых аномалий: соединенных близнецов, асимметричных тератобластопатий, акардиальных монстров, плодов в плоде, а также организмоидных тератом и зрелых тератом высокой степени дифференцировки. К перечисленным порокам приводят нарушения на различных сроках нормального бластогенеза монозиготных близнецов [1]. Данные литературы указывают на то, что плод в плоде формируется на ранней стадии эмбриогенеза, до формирования передней брюшной стенки. По мнению ряда авторов, имеется прямая связь между формированием тератомы и плода в плоде. В поддержку такой гипотезы приводят наблюдения, в которых плод в плоде и тератома чаще встречаются в семьях, имевших близнецовые двойни, плод в плоде мог содержать в себе несколько плодов; сочетания плода в плоде и тератомы; локализации тератомы и плода в плоде в местах, типичных для соединения неразделившихся близнецов. Описан случай крестцово-копчиковой тератомы, содержащей в себе сердце, бьющееся в собственном ритме, и дифференцированный кишечник [4]. Авторы последнего наблюдения заявляют, что отсутствие позвоночника не исключает возможности его присутствия на более ранних стадиях развития. Описывая два случая плода в плоде и тератомы, K. Higgins и соавт. [5] находят общие черты двух этих пороков, основываясь на гистопатологической картине и данных радиологических исследований. Лучевая диагностика играет важную роль в постановке диагноза. Необходимо помнить, что отсутствие позвоночника или его элементов в образовании не исключает диагноза заболевания [6]. Лечение заключается в полном удалении всех тканей патологического образования. Важным аспектом лечения является послеоперационный скрининг онкомаркеров [3], таких как альфа-фетопротеин, с целью диагностики и лечения рецидивов злокачественных опухолей на ранней стадии.

Цель настоящей публикации — продемонстрировать клиническое наблюдение, в котором был поставлен диагноз плода в плоде без присутствия элементов позвоночника.

ЛИТЕРАТУРА

1. *Кучеров Ю.И., Хаматханова Е.М., Дорофеева Е.И., Подуровская Ю.Л., Жиркова Ю.В., Буров А.А., Титков К.В., Машинец Н.В., Панов В.О., Кулабухова Е.А.* «Foetus in foetu» или плод в плоде. Детская хир 2010; 1: 53—54.
2. *Basu A., Jagdish S., Iyengar K.R. et al.* Fetus in fetu or differentiated teratomas? Indian J Pathol Microbiol 2006; 49: 563—565.
3. *Chua J.H., Chui C.H., Prasad T.R. et al.* Fetus in fetu in the pelvis: report of a case and literature review. Ann Acad Med Singapore 2005; 34: 646—649.
4. *De Lagausie P., de Napoli C.S., Stempfle N. et al.* Highly differentiated teratoma and fetus-in-fetu: a single pathology? J Pediatr Surg 1997; 32: 115—116.
5. *Higgins K.R., Coley B.D.* Fetus in fetu and fetaform teratoma in 2 neonates. An embryologic spectrum? J Ultrasound Med 2006; 25: 259—263.
6. *Hoeffel C.C., Nguyen K.Q., Phan H.T. et al.* Fetus in fetu: a case report and literature review. Pediatrics 2000; 105: 1335—1344.
7. *Marnet D., Vinchon M., Kerdraon O. et al.* Antenatal diagnosis of a third ventricular mass: fetus in fetu or teratoma? Childs Nerv Syst 2008; 24: 887—891.
8. *Spencer R.* Parasitic conjoined twins: external, internal (fetuses in fetu and teratomas), and detached (acardiacs). Clin Anat 2001; 14: 428—444.
9. *Thakral C.L., Maji D.C., Sajwani M.J.* Fetus in fetu: a case report and review of the literature. J Pediatr Surg 1998; 33: 1432—1434.

Поступила 15.07.14