К статье *А.Г. Короткевича* «Современная концепция язвенной болезни: взгляд эндоскописта»

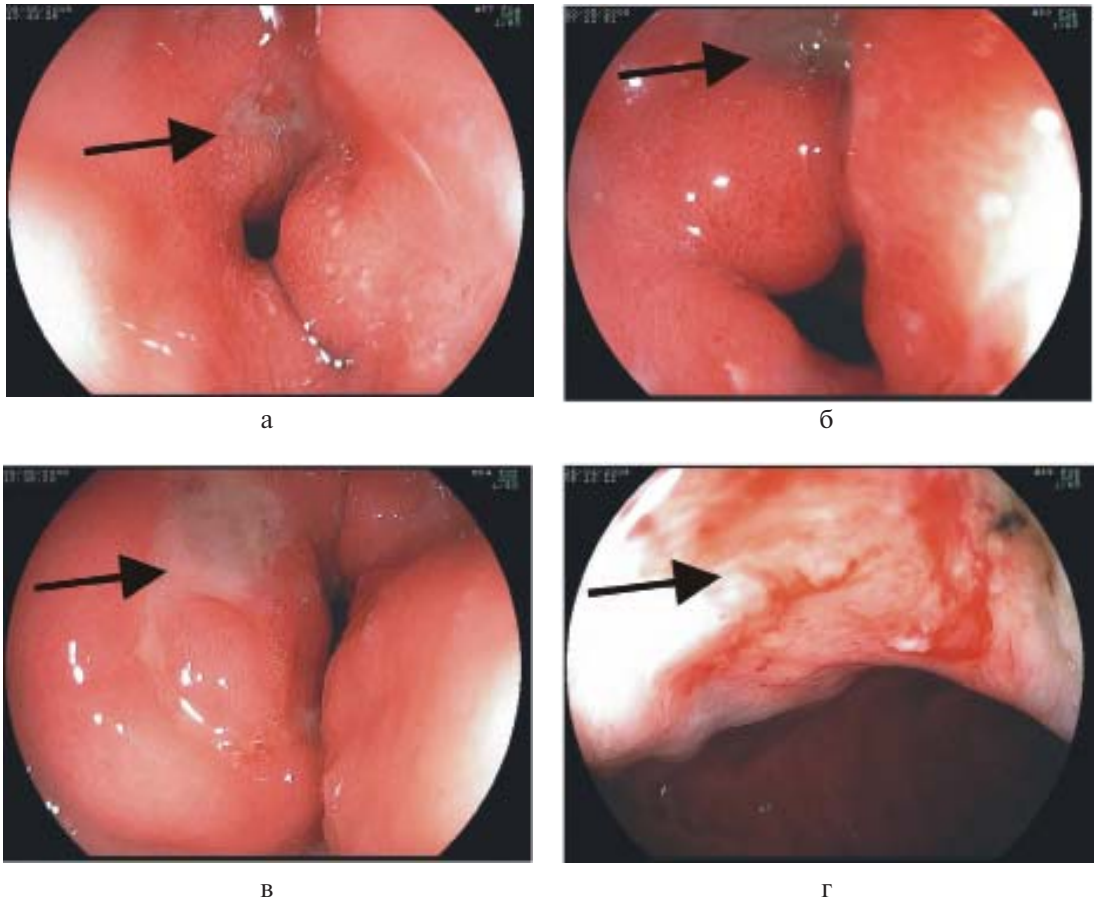

а б в г

***Рис. 1.* Фаза образования дуоденальной язвы.**
а—в — луковица двенадцатиперстной кишки. Стрелкой указаны фокусы некроза неправильной формы, на уровне слизистой оболочки на фоне утолщенных продольных складок и суженного просвета луковицы; г — желудок. Стрелкой указана область некроза, кратер отсутствует.

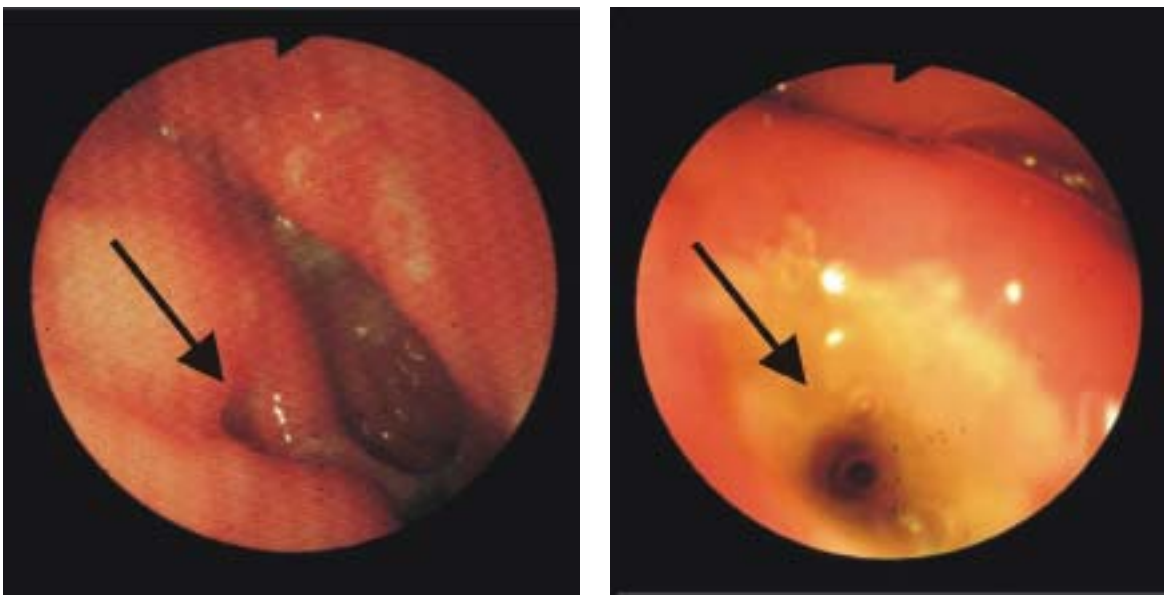

а б

***Рис. 2.* Перфоративная язва луковицы двенадцатиперстной кишки.**
а, б — луковица двенадцатиперстной кишки. Стрелками указаны перфоративные отверстия правильной формы в центре язвенных дефектов с неровными краями, просвет луковицы деформирован; на рис. а напротив перфоративного отверстия виден язвенный дефект и эрозии.

К статье *А.Г. Короткевича* «Современная концепция язвенной болезни: взгляд эндоскописта» *(продолжение)*

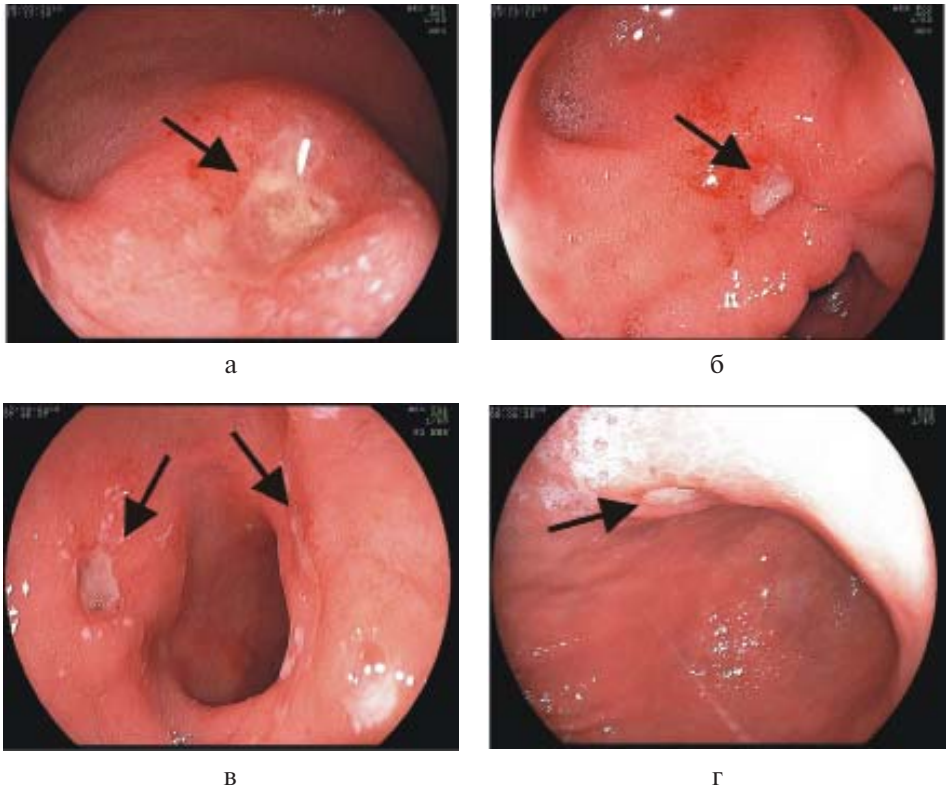

Рис. 3. **Вид хронической язвы на 4—10-е сутки от начала заболевания.**
а—в — луковица двенадцатиперстной кишки; г — желудок. Стрелкой указаны кратерообразные язвенные дефекты с перифокальным валом инфильтрации и единичными эрозиями с фибрином. в — две язвы в разной стадии рубцевания.

К статье *П.В. Кононца и соавт.* «Видеоторакоскопическая лобэктомия по поводу гигантской легочной артериовенозной аневризмы»

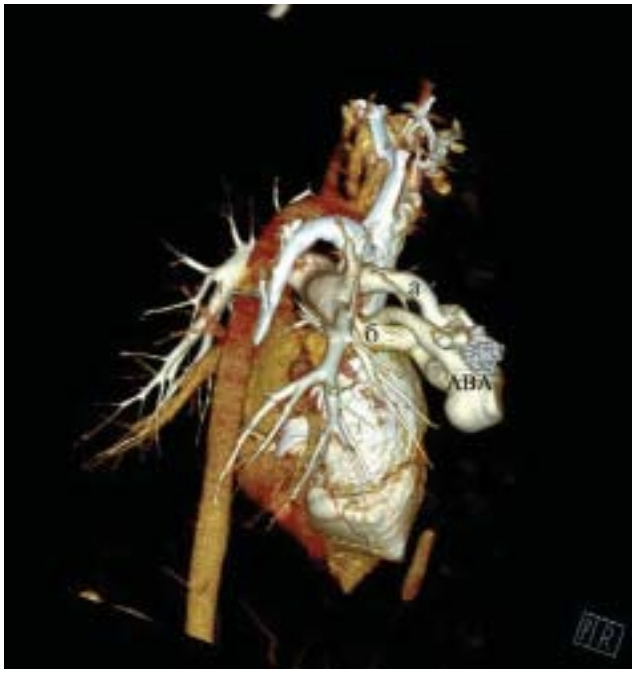

Рис. 1. **Мультиспиральная компьютерная томограмма с внутривенным контрастированием и 3D-реконструкцией.**
а — верхнедолевая ветвь правой легочной артерии; б — верхняя легочная вена; АВА — артериовенозная аневризма.

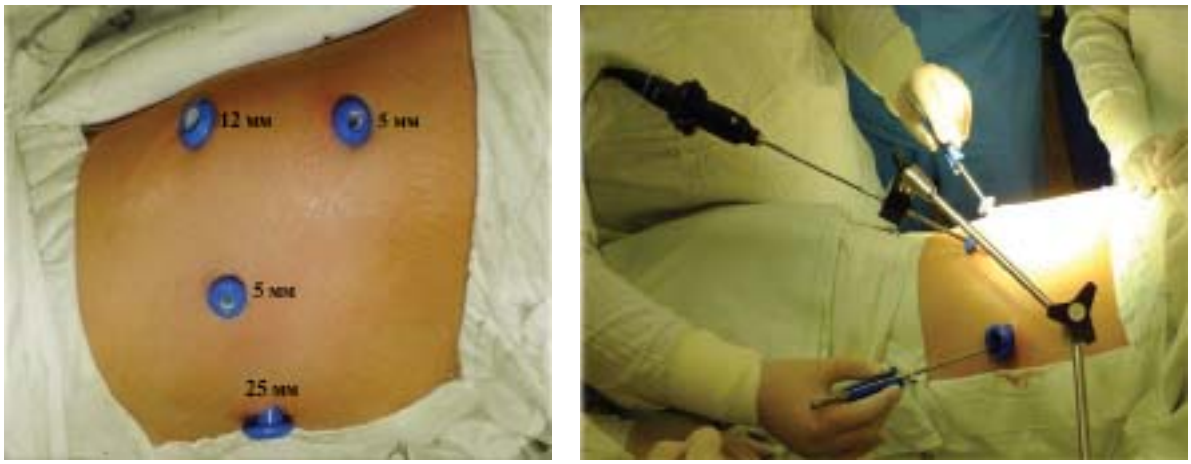

а б

Рис. 2. **Места установки портов (а, б) для выполнения верхней лобэктомии справа.**

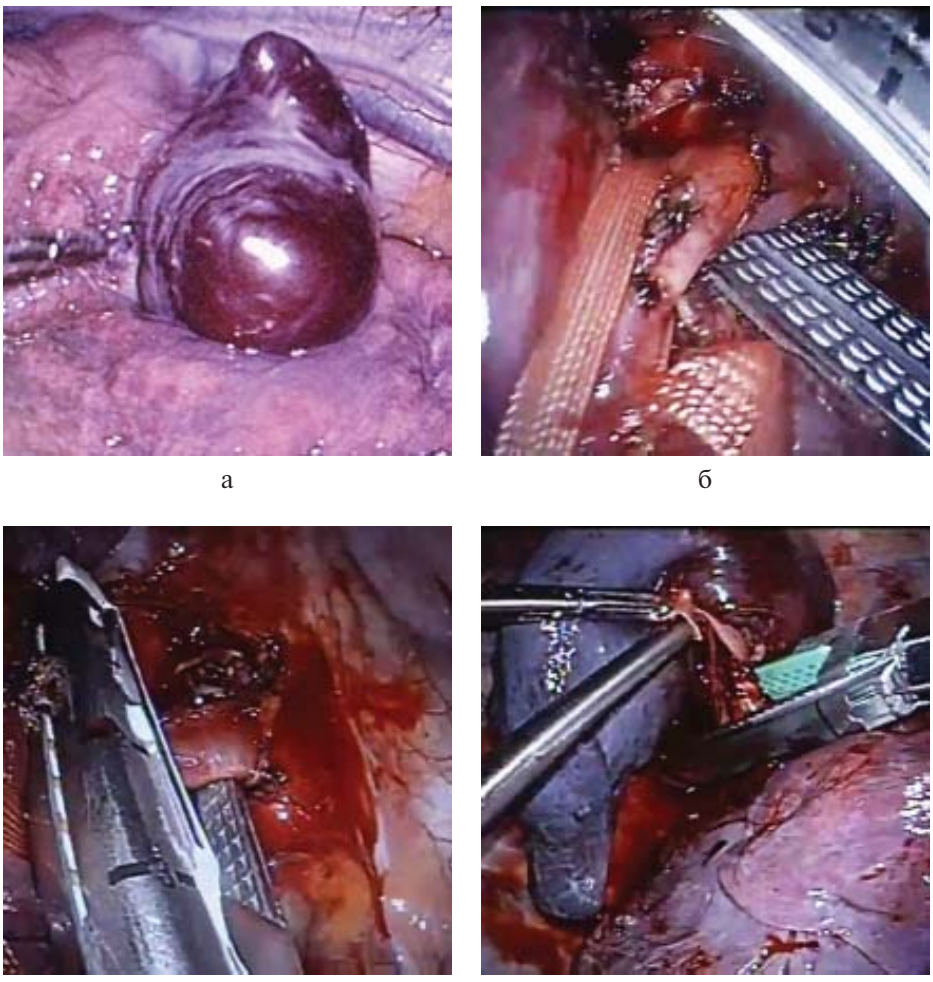

а б в г

Рис. 3. **Этапы операции.**
а — интраоперационная ревизия; видна гигантская, напряженная аневризма с тонкими стенками, исходящая из СIII верхней доли; б — под передний ствол правой легочной артерии подведен линейный степлер Endo GIA Universal (Covidien, USA); в — пересечение вены верхней доли; г — пересечение верхнедолевого бронха.

К статье *П.В. Кононца и соавт.* «Видеоторакоскопическая лобэктомия по поводу гигантской легочной артериовенозной аневризмы» *(продолжение)*



Рис. 4. **Обзорная рентгенограмма органов грудной клетки в 1-е сутки после операции: средняя и нижняя доли правого легкого полностью расправлены, жидкости и остаточных полостей нет.**



Рис. 5. **Места установки портов после выполнения торакоскопической верхней лобэктомии. Месяц после операции.**

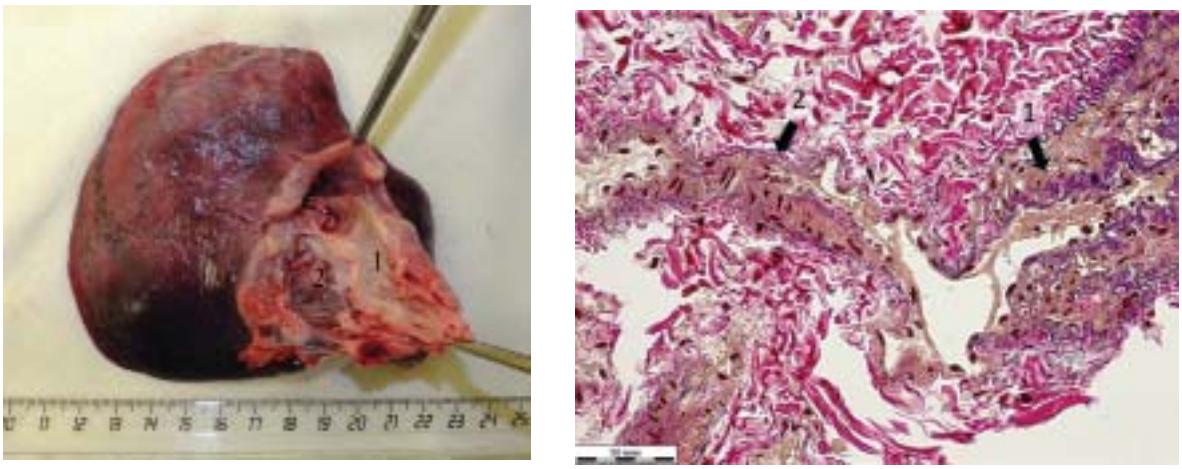

а б

Рис. 6. **Исследование удаленного препарата.**
а — макропрепарат верхней доли правого легкого с рассеченной артериовенозной аневризмой; б — микрофотография стенки артериовенозной аневризмы (1 — артериальная часть; 2 — венозная часть). Окраска по Ван-Гизону. Ув. 400.