Робот-ассистированные и лапароскопические резекции печени при непаразитарных кистах задних сегментов

С.В. БЕРЕЛАВИЧУС, А.Г. КРИГЕР, Ю.Г. СТАРКОВ, К.В. ШИШИН, Д.С. ГОРИН, И.С. ПОЛЯКОВ

Robotic-assisted and laparoscopic hepatic resections for nonparasitic cysts of posterior liver segments

S.V. BERELAVITCHUS, A.G. KRIGER, YU.G. STARKOV, K.V. SHISHIN, D.S. GORIN, I.S. POLYAKOV

Институт хирургии им. А.В. Вишневского (дир. — акад. РАМН В.А. Кубышкин) Минздрава РФ, Москва

В статье проанализированы результаты лечения 36 больных с непаразитарными кистами задних сегментов печени. Больным выполняли лапароскопически- и робот-ассистированные операции. Описаны технические аспекты выполнения указанных вмешательств, их преимущества и недостатки. Проведено сравнение ряда интраоперационных и послеоперационных показателей. На основании полученных результатов можно говорить о технических преимуществах роботизированного хирургического комплекса «да Винчи» над стандартной лапароскопической техникой при расположении непаразитарных кист в проекции VII и VIII сегментов печени.

Ключевые слова: резекция печени, непаразитарные кисты, комплекс «да Винчи».

Results of 36 robotic-assisted and laparoscopic hepatic resections for nonparasitic cysts of posterior liver segments were demonstrated. Technical aspects of the procedure, advantages and drawbacks of each method were discussed. Imporatant intra- and postoperative indexes were compared. The study allows to state, that the use of the da Vinci robotic surgical system has certain technical advantages over the standard laparoscopic technique in case of the posterior location of liver cysts.

Key words: da Vinci robotic surgical system, laparoscopy, hepatic resection, nonparasitic cyst.

Введение

Роботохирургия рассматривается как следующий эволюционный шаг развития эндоскопической хирургии [2, 5]. Как показала практика, среди огромного числа хирургических вмешательств на органах брюшной полости и забрюшинного пространства лишь небольшое количество операций целесообразно выполнять с помощью роботизированного хирургического комплекса — РХК («да Винчи).

Хорошие результаты лапароскопических операций на печени, чаще при кистозных ее поражениях, послужили поводом для развития этого направления эндоскопической хирургии [1, 3, 4, 6]. Наиболее благоприятной для проведения лапароскопической операции является поверхностная локализация кист в левой кавальной доле и IV, V, VI сегментах. При таком расположении складываются оптимальные условия для визуальной и инструментальной доступности кист. Расположение кист в задних сегментах (VII, VIII) значительно затрудняет возможности адекватного лапароскопического обзора и проведения манипуляций. При этом специфические возможности манипуляторов робота позволяют довольно комфортно и безопасно работать в указанных анатомических областях.

В настоящей работе проведен сравнительный анализ атипичных резекций VII,VIII сегментов печени по поводу непаразитарных кист лапароскопическим и робот-ассистированным способами.

Материал и методы

Резекционные вмешательства на печени по поводу непаразитарных кист выполнены 36 больным. В основную группу вошли 8 женщин с непаразитарными кистами VII и VIII сегментов печени, перенесших робот-ассистированные резекции (РАР). Возрастной спектр от 47 до 72 лет (средний возраст 63 года), без серьезных сопутствующих заболеваний. У 2 больных кисты располагались в VII сегменте, у 3 — в VIII и у 3 — одновременно в VII и VIII сегментах печени. Размер кистозных образований варьировал от 75 до 130 мм, средний диаметр составил 100 мм.

Контрольную группу составили 28 больных с непаразитарными кистами VII, VIII сегментов печени, которым выполнены лапароскопические резекции (ЛР). По всем критериям сравнения, включающим

© Коллектив авторов, 2013

117997 Москва, Б. Серпуховская, д. 27

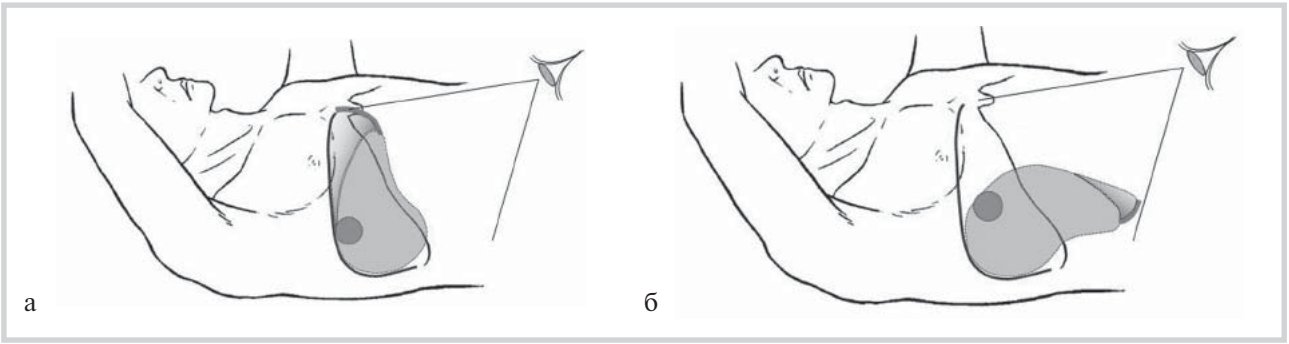

Рис. 1. **Изменение условий обзора верхней и задней поверхности печени до (а) и после (б) пересечения круглой и серповидной связок.**

возраст, половую принадлежность, сопутствующие заболевания, клиническую симптоматику, размер кистозного образования и т.д., контрольная группа соответствовала основной. Во всех наблюдениях единственным клиническим проявлением заболевания служили незначительные боли или чувство тяжести в правом подреберье.

Среди методов обследования были сбор анамнеза, традиционные физикальные методы, клинические и биохимические анализы крови (АЛТ, АСТ, ЛДГ, ГГТП, ЩФ, билирубин, электролиты) и мочи, коагулограмма. Кроме лабораторных, выполняли и инструментальные исследования, такие как электрокардиография, рентгенография грудной клетки, исследование функции внешнего дыхания, ЭГДС, УЗИ органов брюшной полости и забрюшинного пространства, колоноскопия.

Всем больным выполняли специальные методы обследования, направленные на детальную оценку кистозного образования печени. Они включали УЗИ с дуплексным сканированием сосудов брюшной полости, компьютерную и магнитно-резонансную томографию органов брюшной полости, иммунные реакции, определение онкологических маркеров плазмы крови для исключения паразитарного характера кист и злокачественной опухоли.

Компьютерно-томографическое исследование у больных основной группы дополняли 3D-моделированием предстоящего хирургического вмешательства, во время которого определяли оптимальное расположение мест введения роботических манипуляторов и ассистентских инструментов.

Тактически робот-ассистированные атипичные резекции ничем не отличаются от лапароскопических. Основные отличия заключаются в технических преимуществах, которые обеспечивает роботизированный комплекс. ЛР выполняли бригадой из трех хирургов, РАР требовали участия двух специалистов.

Независимо от способа выполнения операции первым этапом производили пункцию и аспирацию содержимого кисты с обязательными цитологическим и биохимическим исследованиями. Аспирация из полости кисты приводила к спаданию ее выступающего купола и формированию чашеобразной впадины. Такая деформация облегчала доступ к задним отделам печени и делала возможным проведение резекции.

Следующим этапом производили алкоголизацию кистозной полости, для обеспечения химической деэпителизации внутренней поверхности. При РАР этот этап выполняли сразу после диагностической лапароскопии. При этом время, затраченное на установку портов и «докинг» системы, соответствует экспозиции для адекватной деэпителизации кисты (10—12 мин).

При ЛР оптический тубус устанавливали выше пупка по средней линии. Использовали лапароскопы с 30- и 45-градусной оптикой для улучшения визуализации верхнезадней поверхности печени. Для обеспечения оптимального обзора последовательно осматривали печень из разных троакарных доступов. При недостаточной видимости «рабочей» поверхности кист у 23 больных осуществляли мобилизацию печени за счет пересечения круглой и серповидной связок **(рис. 1)**.

Во время РАР использовали три роботических и один ассистентский порт. Первый роботический порт для 30-градусной лапароскопической оптики устанавливали в области пупка. У 6 больных первый порт был установлен в пупочной области, у 2 потребовалось смещение на 8—10 см проксимальнее по срединной линии. Это было связано с избыточной подкожной жировой клетчаткой передней брюшной стенки.

Второй роботический троакар располагали по правой передней подмышечной линии на 3 см ниже реберной дуги. После подсоединения манипулятора РХК к порту в него инсталлировали биполярный зажим. Третий роботический троакар размещали, как правило, по срединной линии, на 2 см ниже мечевидного отростка. Через него осуществляли мобилизацию и диссекцию с помощью монополярных или ультразвуковых ножниц.

Ассистентский порт размещали на середине расстояния между лапаропортом и вторым роботи-

Таблица 1. **Сравнительная характеристика РАР и ЛР задних сегментов печени**

Критерий сравнения	РАР	ЛР
Длительность операции (средняя)	«Докинг» — 20 мин «Консольное время» — 26 мин	39 мин
Кровопотеря	0—30 мл	0—52 мл
Продолжительность пребывания в стационаре после операции (средняя)	8,4 койко-дня	10 койко-дней

Таблица 2. **Сравнительная характеристика осложнений после РАР и ЛР задних сегментов печени**

Осложнения	РАР	ЛР
	число больных	
Жидкостные скопления	3	14
Правосторонний гидроторакс	0	3
Нагноение раны	0	1
Желчеистечение	0	1

ческим троакаром с таким условием, чтобы расстояние между ним и двумя указанными портами не было меньше 8—10 см. Если это расстояние значительно меньше, целесообразно сместить ассистентский порт дистальнее линии, соединяющей лапаропорт и второй роботический троакар. Этот прием позволял увеличить расстояние между троакарами и обеспечить комфортную работу ассистента.

Результаты и обсуждение

Для сравнения РАР и ЛР задних сегментов печени мы выделили следующие критерии: длительность оперативного вмешательства, объем кровопотери, продолжительность пребывания в стационаре, а также наличие осложнений в раннем послеоперационном периоде. Полученные результаты отражены в **табл. 1 и 2**.

Как уже отмечалось, робот-ассистированная технология — это следующий шаг в развитии лапароскопической хирургии. Абдоминальные хирурги не являются пока лидерами по частоте использования РХК в повседневной практике. По нашему мнению, это связано прежде всего с обширностью и сложностью заболеваний органов брюшной полости и забрюшинного пространства. Роботохирургия — это хирургия малых анатомических пространств, труднодоступных для традиционной и лапароскопической техники. Технические особенности системы позволяют настраивать ее на одну, максимум две анатомические области. При попытке расширения зоны хирургического воздействия оператор сталкивается с проблемой резкого ограничения манипуляционных возможностей. Среди огромного количества вмешательств на органах брюшной полости и забрюшинного пространства довольно мало операций, техника выполнения которых соответствует требованиям РХК. Еще одним ограничивающим фактором широкого использования системы в абдоминальной практике является высокая стоимость расходных материалов и сервиса.

Для расширения адекватного применения РХК необходимы определение оптимальных точек приложения робототехники в абдоминальной хирургии и разработка стандартизованных вмешательств. Одним из наиболее оправданных направлений в роботохирургии мы считаем вмешательства на задних сегментах печени (VII, VIII). Это так называемые «трудные» сегменты для лапароскопических вмешательств.

В настоящей работе мы оценили преимущества, которые дает РХК при выполнении атипичных резекций VII, VIII сегментов печени по поводу непаразитарных кист, и сравнили интра- и послеоперационные результаты лапароскопических и робот-ассистированных резекций.

Средняя продолжительность РАР и ЛР составляла 40 мин. Но в случае РАР это время складывается из двух этапов: первый — «докинг» системы, второй — хирургическое вмешательство, так называемое «консольное время». С учетом этого непосредственно РАР («консольное время») осуществляется быстрее своего лапароскопического аналога.

Средняя продолжительность послеоперационного периода при РАР составляла 8,5 дня, при ЛР — 10 дней. В основной группе отсутствуют такие осложнения, как реактивный гидроторакс, желчеистечение. Это факт мы связываем с техническими преимуществами РХК, обеспечивающими малотравматичные хирургические манипуляции в труднодоступных анатомических областях.

Технические параметры РХК являются постоянными величинами и не меняются в каждом конкретном наблюдении в отличие от манипуляционных возможностей человеческой руки. Благодаря этому, используя 3D-моделирование, мы имеем возможность на дооперационном этапе осуществить точную расстановку троакаров и определить опти-

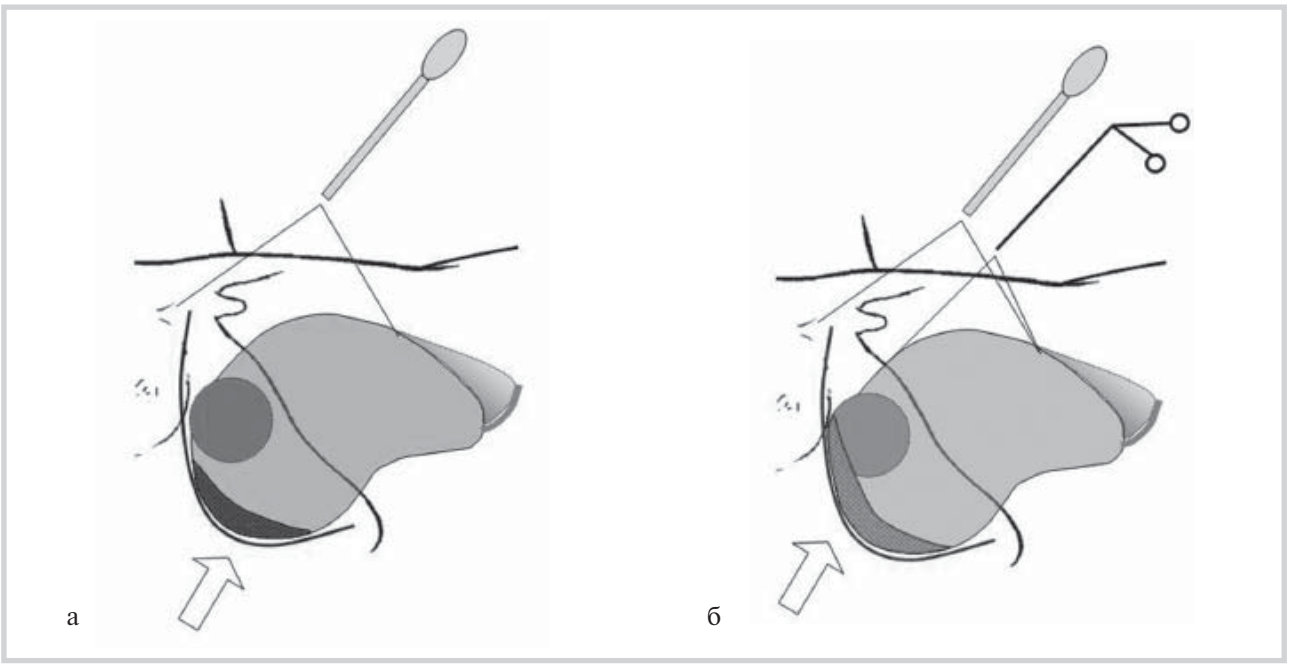

Рис. 2. **Схематическое изображение участков задней поверхности печени, недоступных визуальному осмотру (а) и манипуляциям инструментами (б), которые отмечены стрелкой.**

мальные позиции для лапароскопа и всех необходимых инструментов. Во время непосредственного хирургического вмешательства может происходить только незначительная корректировка полученных ранее «навигационных» данных. Это позволило полностью устранить такую техническую проблему, как «конфликт манипуляторов» РХК (столкновение манипуляторов друг с другом), значительно сократить время на установку троакаров и «докинг» системы (соединение манипуляторов РХК с портами) и довести его в среднем до 20 мин.

Значимым преимуществом РХК является возможность объемного изображения (3D). Видеолапароскоп РХК значительно длиннее стандартного лапароскопа. Благодаря этим техническим особенностям визуально увеличивается глубина и ширина области хирургического воздействия.

К описанной особенности РХК необходимо добавить повышенную изгибаемость рабочей части инструментов, созданных по технологии «Endo Wrist» (эндокисть). Рабочая часть этих инструментов может двигаться в 7 плоскостях, что превышает возможности человеческой кисти. Инструменты с точностью до миллиметра повторяют движения рук хирурга на джойстиках управления.

Благодаря использованию 3D-изображения, технологии «EndoWrist» и других технических преимуществ РХК ни в одном наблюдении не потребовалось широкой мобилизации связочного аппарата печени для достижения адекватной визуализации задних сегментов. У 4 больных было произведено частичное рассечение серповидной связки для адекватной установки третьего роботического порта. Отсутствие необходимости мобилизации связочного аппарата позволяет сократить операционное время и уменьшить риск развития интра- и послеоперационного кровотечения.

Одной из особенностей кист печени задней локализации, даже при обеспечении их отчетливой визуализации с использованием специализированных приемов и скошенной оптики, является их недоступность для свободных манипуляций лапароскопическими инструментами. Выступающая в виде округлого ската поверхность верхнего контура печени не позволяет подвести рабочую часть прямого инструмента к области вмешательства **(рис. 2)**. Кроме того, глубокое расположение объекта интереса требует для его достижения погружения рабочего инструмента в брюшную полость более чем на $^{2}/_{3}$ длины, что значительно осложняет прецизионные манипуляции вследствие смещения точки осевой опоры к рукоятке инструмента. Подобная ситуация делает практически невозможным проведение безопасной атипичной резекции печени при задней локализации образования.

Во время робот-ассистированных резекций задних сегментов печени мы не сталкивались с проблемой «неадекватного угла атаки», характерной для стандартных лапароскопических операций. Причиной этой проблемы являются прямые эндоскопические инструменты, для эффективной работы которыми в условиях VII и VIII сегментов не всегда имеются соответствующие троакарные доступы или необходима установка дополнительных портов. При

роботических резекциях задних сегментов ни разу не потребовалась переустановка или постановка дополнительных троакаров по причине дефицита инструментальных действий. Инструменты РХК длиннее стандартных лапароскопических и могут погружаться в брюшную полость на всю свою длину без снижения прецизионности и безопасности воздействия на ткани. Помимо этого, РХК устраняет эффект физиологического дрожания, характерный для лапароскопических инструментов и являющийся одной из причин снижения точности манипуляций при ЛР задних сегментов печени.

Единственным исключением являются роботические ультразвуковые ножницы компании «Ethicon». Они сконструированы без использования технологии «EndoWrist». Коагуляционные и режущие характеристики этого инструмента очень высоки, но использование его при резекции задних сегментов сопряжено с описанными трудностями, возникающими при лапароскопических операциях. Применение ультразвуковых ножниц оптимально при резекциях переднего контура кистозного образования. В 3 наблюдениях при возникновении проблемы «неадекватного угла атаки» мы использовали дополнительную тракцию биполярным зажимом, выводя линию резекции кистозной капсулы непосредственно на бранши ультразвуковых ножниц. Это эффективный, но довольно опасный прием, требующий особого контроля за степенью натяжения тканей. В одном наблюдении мы получили интенсивное кровотечение из надрыва печеночной паренхимы. Кровотечение было остановлено с помощью биполярной коагуляции. Для мобилизации заднего контура кистозного образования целесообразнее использовать роботические монополярные ножницы «EndoWrist». Они обладают очень хорошими коагуляционными свойствами. 3D-визуализация с возможностью увеличения, а также способность системы трансформировать макрохирургические движения рук хирурга в микрохирургические манипуляции рабочей части инструментов позволяют достаточно прецизионно выделять сосудистые структуры диаметром от 2 мм и пересекать их после предварительной «коагуляции на протяжении» с помощью монополярных ножниц. Использование ножниц в комплексе с биполярным зажимом «EndoWrist» дало возможность во всех наблюдениях выполнить запланированный объем резекции и добиться адекватного гемостаза.

У одной из первых больных при мобилизации заднего контура кистозного образования VIII сегмента с использованием монополярных ножниц без предварительной «коагуляции на протяжении» возникло венозное кровотечение из паренхимы печени. Биполярная коагуляция оказалась неэффективной. Произведена временная остановка кровотечения путем прижатия венозного сосуда биполярным зажимом в оптимальной плоскости. Ножницы были заменены на иглодержатель «EndoWrist» и осуществлено прошивание кровоточащего сосуда с формированием интракорпорального лапароскопического узла.

Возникновение кровотечения из паренхимы печени при ЛР задних сегментов является довольно сложным для коррекции осложнением. При неэффективности коагуляционных методов остановки кровотечения наложение надежного лапароскопического шва не всегда возможно по причине «неадекватного угла атаки» иглодержателя, что в свою очередь приводит к конверсии. В то же время при робот-ассистированных вмешательствах данное осложнение легко устранимо и не требует от хирурга большого опыта лапароскопического лигирования.

После выполнения резекционного этапа обязательным компонентом робот-ассистированной и лапароскопической операций является дополнительная деэпителизация интрапаренхиматозной части кисты. При лапароскопических вмешательствах ее осуществляют, как правило, с помощью моно-, биполярной и аргон-коагуляции. При роботических резекциях задних сегментов не всегда представляется возможной адекватная аргон-коагуляция через ассистентский порт из-за конфликта с манипуляторами робота. Преимущества повышенной подвижности рабочей части инструментов позволяют осуществить равномерную по плоскости и глубине коагуляционную (моно- и биполярную) деэпителизацию интрапаренхиматозной части кисты. Благодаря 3D-изображению и возможности переключения системы в режим микрохирургии обеспечивается достаточно четкая визуализация сосудистых и протоковых структур, проходящих непосредственно по дну кистозной полости. Это подтверждается отсутствием в основной группе больных эпизодов кровотечения и желчеистечения после коагуляционной деэпителизации.

Одна из основных причин нагноения троакарных ран — излишняя травматизация тканей, через которые проходит порт. Это происходит вследствие чрезмерной компрессии инструментом на порт во время гипертракции или при попытках устранить «неадекватный угол атаки» в сложных анатомических условиях. При использовании РХК полностью исключается тракционное воздействие порта на переднюю брюшную стенку за счет конструкционных возможностей роботических манипуляторов, что подтверждается отсутствием гнойных осложнений со стороны троакарных ран.

Все ЛР производились бригадой, состоящей из трех человек. При этом как минимум два хирурга (оперирующий хирург и первый ассистент) должны обладать большим опытом эндоскопических операций на органах брюшной полости, а второй ассистент — иметь навык работы с видеолапароскопом.

РАР выполнялись двумя хирургами. За консолью находился квалифицированный специалист, владеющий техникой лапароскопических вмешательств. Функции ассистента выполнял хирург, обученный основным навыкам работы с РХК и не имеющий опыта эндоскопической хирургии. Основная задача ассистента во время роботического вмешательства заключается в осуществлении аспирации и периодической компрессии на правую долю печени за счет использования удлиненной (40 см) аспирационной трубки диаметром 5 мм. Умеренная компрессия бывает особенно необходима при мобилизации по заднему контуру кистозного образования и во время финальной деэпителизации.

Роботизированная технология позволяет сократить единовременное использование квалифицированных хирургических кадров и тем самым увеличить объем выполняемых параллельно вмешательств, что не может не отразиться на улучшении экономического состояния клиники.

Таким образом, отсутствие выраженных отличий при сравнении интраоперационного и раннего послеоперационного периодов у больных, перенесших РАР и ЛР задних сегментов печени по поводу кистозных образований, связано, вероятнее всего, с малым объемом анализируемого материала и схожестью сравниваемых методик. Но уже сейчас можно говорить о технических преимуществах роботизированного хирургического комплекса над стандартной лапароскопической техникой при расположении непаразитарных кист в VII и VIII сегментах печени. Необходима дальнейшая работа по набору материала и определению четких показаний к робот-ассистированным вмешательствам с учетом таких критериев, как безопасность, эффективность и экономическая целесообразность.

ЛИТЕРАТУРА

1. *Старков Ю.Г., Вишневский В.А., Шишин К.В.* Лапароскопические операции при очаговых образованиях печени. Анналы хир гепатол 2008; 13: 1: 34—41.
2. *Corcione F., Esposito C., Cuccurullo D., Settembre A., Miranda N., Amato F., Pirozzi F., Caiazzo P.* Advantages and limits of robot-assisted laparoscopic surgery. Surg Endosc 2005; 19: 117—119.
3. *Gigot J.F., Hubert C., Banice R., Kendrick M.L.* Laparoscopic management of benign liver diseases: where are we? HPB (Oxford) 2004; 6: 4: 197—212.
4 *Petri A., Hohn J., Makula E. et al.* Experience with different methods of treatment of nonparasitic liver cysts. Langenbecks Arch Surg 2002; 387: 5—6: 229—233.
5. *Soravia C., Schwieger I., Witzig J., Wassmer F., Vedrenne T., Sutter P., Dufour J., Racloz Y.* Laparoscopic robotic-assisted gastrointestinal surgery: the Geneva experience. J Robotic Surg 2008; 1: 291—295.
6. *Zalaba Z., Tihanyi T.F., Winternitz T. et al.* The laparoscopic treatment of non-parasitic liver cysts. Five years experience. Acta Chir Hung 1999; 38: 2: 221—223.

Поступила 31.10.12