Хирургическое лечение больных с патологической извитостью внутренней сонной артерии

Член-корр. РАМН, проф. А.В. ГАВРИЛЕНКО, В.А. КОЧЕТКОВ, к.м.н. А.В. КУКЛИН, к.м.н. А.В. АБРАМЯН

Surgical treatment of the carotid kinking

A.V. GAVRILENKO, V.A. KOCHETKOV, A.V. KUKLIN, A.V. ABRAMYAN

Российский научный центр хирургии им. акад. Б.В. Петровского РАМН, Москва

Церебральный инсульт занимает второе место в структуре смертности от болезней системы кровообращения (39%) в России. Ежегодная смертность от острого нарушения мозгового кровообращения (ОНМК) в нашей стране — одна из наиболее высоких в мире (175 на 100 000 населения). Ранняя 30-дневная летальность после инсульта составляет 34,6%, а в течение года умирает примерно 50% больных. По данным Национального регистра инсультов, 31% больных, перенесших ОНМК, требуется посторонняя помощь для ухода за собой, 20% не могут самостоятельно ходить. Лишь 8% выживших больных могут вернуться к прежней работе [25]. В связи с ростом частоты инсультов, тяжести течения, инвалидизации и высокого уровня летальности диагностика причин нарушения мозгового кровообращения, профилактика, медикаментозное и хирургическое лечение весьма актуальны на сегодняшний день [35].

В 1868 г. Henle сообщил о вариациях хода внутренней сонной артерии (ВСА) (цит. по F. Paulsen и соавт. [53]). Клиническую значимость патологической извитости (ПИ) ВСА первыми оценили отоларингологи, сталкиваясь со смертельными кровотечениями при проведении тонзиллэктомии, дренировании паратонзиллярных абсцессов [48]. A. Fisher [42] в 1915 г. опубликовал клиническое наблюдение массивного кровотечения с последующим гемостазом при тонзиллэктомии. В 1951 г. M. Riser и соавт. [56] первыми выявили связь между каротидным кинкингом и сосудисто-мозговой недостаточностью, авторы фиксировали извитую ВСА к влагалищу грудиноключично-сосцевидной мышцы, после чего у больного «кризы головокружения» были купированы. В 1956 г. I. Hsu и A. Kisten впервые провели реконструкцию ВСА при ее патологической извитости. К сожалению, тромбоз анастомоза привел к летальному исходу [45]. Только в 1958 г. J. Quattlebaum и соавт. выполнили первую успешную операцию при деформации ВСА. 59-летней женщине с кинкингом левой ВСА и развившимся правосторонним гемипарезом методом резекции общей сонной артерии (ОСА) был восстановлен прямолинейный ход ВСА, после чего неврологический дефицит был купирован, больная оставалась асимптомной более 10 лет [55].

В настоящее время ПИ ВСА занимает второе место (после атеросклероза) среди причин, приводящих к развитию как острой, так и хронической сосудисто-мозговой недостаточности [26]. По данным аутопсий и ангиографических исследований, распространенность данных патологических изменений в общей популяции составляет 10—40% [46, 51, 54]. Морфологическая аномалия ВСА вызывает симптоматическую сосудисто-мозговую недостаточность в 4—16% наблюдений [41, 49].

По мнению многих авторов, причиной патологической извитости ВСА является нарушение эмбриогенеза [20, 27, 32, 49, 53, 59]. Одним из доказательств эмбриональной теории может служить проведенный М.И. Воеводой и соавт. [4] генетический анализ, выявивший взаимосвязь генов и их полиморфизмов с патологической извитостью ВСА. Исследователи установили, что вероятность унаследовать и иметь ПИ ВСА у гомозигот A80807/A80807 по сравнению с носителями двух других генотипов (A80807/T80807, T80807/T80807) в 1,64 раза выше. Существует мнение, что конфигурационные аномалии сонных артерий у людей пожилого возраста — результат дегенеративно-дистрофических изменений в стенке сосуда, возникающих при атеросклерозе, артериальной гипертонии и старении [30, 38, 57]. Некоторые авторы считают, что высокое внутрипросветное давление может приводить к перегибу ВСА [12, 13, 52]. На фоне артериальной гипертензии ВСА, имеющая две зоны фиксации — дуга аорты и канал височной кости, удлиняется с образованием извитости в качестве защитного механизма интракраниальных артерий от гипертензии [39].

Изменение хода артерии приводит к гидродинамическим и гемодинамическим нарушениям. В изгибе локальное давление крови минимально на внутренней стенке и максимально на наружной стенке изгиба артерии, тогда как локальная скорость кровотока обратно пропорциональна давлению — минимальная у наружного и максимальная у внутреннего радиуса извитого сосуда. За счет градиента давления возникают стабильные вторичные потоки поперечной циркуляции крови, которые имеют турбулентный характер, что приводит к потере энергии. Указанные изменения снижают перфузионное давление в конечных ветвях измененной артерии, что при недостаточной коллатеральной компенсации обусловливает каскад ишемических реакций [24]. Увеличение кривизны дуги извитости может привести к схлопыванию ее вну-

© Коллектив авторов, 2013

e-mail: vasilyxo@mail.ru

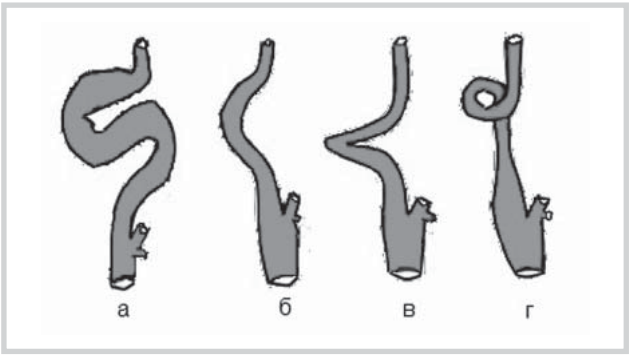

Типы деформации ВСА по классификации J. Weibel и W. Fields. Объяснения в тексте.

тренней стенки. В этом случае возникает угловой перегиб извитости (септальный стеноз), который может полностью перекрыть кровоток. В области максимального изгиба наблюдается хаотичный характер кровотока, что вызывает снижение давления крови дистальнее перегиба и соответственно снижение кровотока в мозговых артериях [18]. Помимо гемодинамического механизма нарушения мозгового кровообращения, при ПИ ВСА возможны нарушения вследствие церебральной эмболии. Сужение артерии, сопровождающееся турбуленцией кровотока, приводит к образованию микротромбов, агрегатов тромбоцитов, что является причиной артерио-артериальной эмболии интракраниальных сосудов [20]. Так, В.П. Куликов и соавт. [14], методом транскраниальной допплерографии с детекцией церебральной эмболии зарегистрировали микроэмболические сигналы из средней мозговой артерии у трети больных с ПИ ВСА.

Наиболее часто применяют классификацию деформаций ВСА, предложенную в 1965 г. J. Weibel и W. Fields [59]. Авторы выделяют три типа деформации ВСА, обозначая их как извитость («tortuosity»), перегиб артерии («kinking») и петлеобразование («coiling») **(см. рисунок)**. Под извитостью («tortuosity») понимается S- **(см. рисунок, а)** или C- **(см. рисунок, б)** образная деформация ВСА без острых углов и видимых нарушений кровотока, под перегибом («kinking») — гемодинамически значимое углообразование (угол перегиба ВСА менее 90°) со стенозированием просвета артерии **(см. рисунок, в)**. Петлеобразование («coiling») **(см. рисунок, г)** характеризуется врожденной круговой деформацией с образованием петли.

Клиническая симптоматика ПИ ВСА очень многообразна, в то же время патогномоничных симптомов и синдромов, как правило, нет [44, 50]. Чаще всего проявляется клиническая картина общемозговых расстройств в виде головных болей, головокружения, шума и звона в ушах, нарушения когнитивных функций [2, 16, 28, 36]. Неврологический дефицит может проявляться в виде транзиторных ишемических атак (ТИА) [7, 9, 11, 29, 34, 39, 47, 55, 58]. В 43% наблюдений выявляют транзиторные нарушения зрения (amaurosis fugax) [3]. По данным литературы, количество больных с перенесенным или оставшимся неврологическим дефицитом варьирует от 3 до 36% [6, 9—11, 22, 29, 33, 40, 55, 58]. В ангиохирургии с целью определения степени выраженности ишемического повреждения головного мозга наиболее часто пользуются классификацией, предложенной А.В. Покровским в 1978 г. [20], в которой 1-я степень — асимптомное течение заболевания, 2-я степень — преходящие нарушения мозгового кровообращения, или ТИА, 3-я степень — хроническое течение сосудисто-мозговой недостаточности, 4-я степень — перенесенный инсульт в анамнезе.

При определении показаний к хирургической коррекции ПИ ВСА необходимо оценивать исходный неврологический статус, степень ишемического повреждения головного мозга и уровень его компенсации [17]. Также необходимо определить гемодинамическую значимость извитости ВСА [5]. Согласно национальным рекомендациям по ведению пациентов с заболеваниями артерий, критериями гемодинамической значимости ПИ ВСА являются повышение линейной скорости кровотока $(ЛСК)_{макс}$ в зоне деформации до 150 см/с и более и/или повышение ЛСК в зоне деформации более чем в 2,5 раза по сравнению с проксимальным (интактным) отделом ВСА, а также регистрация турбулентного кровотока в просвете ВСА [15]. Градиент ЛСК определяется как отношение значения ЛСК на участке максимального изгиба к ЛСК до уровня деформации артерии ($ЛСК_{макс}/ЛСК_{прокс}$) [23]. Операция у асимптомных больных при доказанном наличии и гемодинамической значимости ПИ может быть произведена только как первый этап хирургического лечения при необходимости выполнения иной операции [15].

На сегодняшний день существует ряд общепринятых методик хирургической коррекции патологических деформаций внутренних сонных артерий.

Резекция участка патологической извитости с редрессацией и низведением устья ВСА является наиболее распространенной операцией в ангиохирургии. Операция впервые предложена П.А. Паулюкасом и Э.М. Баркаускасом [19]. После выделения сонных артерий ВСА пересекают у устья ОСА. Проксимальный разрез расширяют на бифуркацию сонной артерии. ВСА вскрывают по внутренней стенке до уровня, необходимого для выпрямления изгиба. Косо срезанную ВСА затем натягивают книзу для выпрямления изгиба, при необходимости резецируют избыточный сегмент ВСА. Последнюю ротируют по оси по/или против часовой стрелке в зависимости от направления деформации. Анастомоз между ВСА и ОСА выполняют непрерывным швом по типу конец в конец, используя монофиламентный шовный материал 6-0 [8].

Резекция участка патологической извитости ВСА с наложением анастомоза по типу «конец в конец» между ВСА и устьем ВСА. Принцип этой методики заключается также в иссечении участка извитости ВСА и восстановлении прямолинейности хода сосуда. Для того, чтобы предотвратить возможный стеноз анастомоза при сшивании сосудов малого диаметра, сразу после участка деформации артерию пересекают под углом 45°. Ножницами под тем же углом пересекают ВСА в начальном отделе, до ее извитости. После этого концы артерий сшивают между собой непрерывным обвивным сосудистым швом по типу конец в конец [1].

Протезирование ВСА. Показанием к этой методике являются гипоплазия сонной артерии, истончение стенки ВСА вследствие дегенеративно-дистрофических изменений артерии, наличие аневризматического изменения (микроаневризмы) ВСА, расположение извитости в дистальном отделе, а также нарушение целостности стенки артерии в области деформации при попытке ее редрессации [22]. После резекции ВСА первым накладывают косой дистальный анастомоз непрерывным обвивным швом нитью пролен 6-0 с линейным протезом диаметром 6 мм или аутовеной по типу конец в конец. Затем протез ана-

стомозируют с ОСА в старом устье ВСА также непрерывным обвивным швом нитью пролен 5-0 [5].

В случае, если ПИ ВСА имеет сопутствующее атеросклеротическое поражение в виде атеросклеротической бляшки, методом выбора является *эверсионная эндартерэктомия с резекцией участка патологической извитости ВСА*. Устье ВСА отсекают от ОСА. При этом в ОСА образуется довольно большое «окно». ВСА пересекают поперечно и надсекают продольно по медиальной стенке на величину, равную длиннику «окна» в ОСА. Проводят эверсионную эндартерэктомию дистальной части ВСА. При этом дистальный конец бляшки должен быть визуализирован. Далее накладывают анастомоз непрерывным обвивным швом полипропиленовой нитью 6-0 или 5-0 [1, 8].

Обзор литературы с оценкой непосредственных результатов хирургического лечения ПИ ВСА показывает, что купирования неврологической симптоматики удается добиться в 75—100% наблюдений. Ишемический инсульт и летальный исход имеют место не более чем у 2% оперированных больных, что соответствует мировым данным о результатах хирургического лечения больных с асимптомными стенозами. При анализе отдаленных результатов (средний срок наблюдения до 5 лет) получен показатель инсульта и летальности от инсульта ⩽3,8% [7, 9, 11, 21, 29, 34, 40, 47, 55, 58].

Немаловажным остается вопрос периферической нейропатии в результате травматизации черепных нервов при формировании хирургического доступа к деформации сонной артерии, особенно при ее локализации в средней и дистальной части ВСА. По оценкам разных авторов, частота нейропатий варьирует от 0,3 до 9,3%, треть которых имеет постоянный характер [37, 43]. Так, по данным А.А. Фокина и соавт. [31], располагающих опытом 1362 реконструкций сонных артерий, случаи травматизации лицевого нерва составляют 4,2%, травма блуждающего нерва — 3,4%, подъязычного — 2%, добавочного нерва — 0,1%. С целью уменьшения вероятности травматизации волокон глоточного сплетения и черепных нервов при выделении средней и дистальной части ВСА Н.Г. Хоревым и соавт. разработан «тоннельный доступ». Оперативный доступ в таком варианте выглядит как тоннель, боковыми стенками которого являются бранши ранорасширителя, вверху находится двубрюшная (иногда производят пересечение заднего брюшка m. digastricus) и шилоподъязычная мышцы, языкоглоточный нерв и ветви лицевого нерва, внизу — деформированная сонная артерия, под которой располагаются блуждающий нерв и симпатический ганглий [34].

Таким образом, патологическая извитость внутренней сонной артерии (ПИ ВСА) занимает второе место среди причин, приводящих к инсульту. Этиология деформаций ВСА связана с нарушением эмбриогенеза, дегенеративно-дистрофическими повреждениями стенки сосуда при атеросклерозе, артериальной гипертензией и возрастными изменениями. Мозговое кровообращение при ПИ ВСА нарушается вследствие появления хаотичного кровотока в зоне извитости, приводящего к снижению перфузионного давления дистальнее перегиба в мозговых артериях. Есть данные, что ПИ ВСА является источником артерио-артериальной эмболии сосудов головного мозга. Клинические проявления ПИ ВСА неспецифичны, характеризуются чаще общемозговой, реже очаговой симптоматикой или могут отсутствовать. Результаты хирургической коррекции ПИ ВСА показывают, что данный метод является единственно эффективным и надежным в лечении цереброваскулярной недостаточности и профилактике инсульта.

ЛИТЕРАТУРА

1. *Белов Ю.В.* Руководство по сосудистой хирургии с атласом оперативной техники. М: ДеНово 2000; 448.
2. *Верещагин Н.В., Варакин Ю.Я.* Профилактика острых нарушений мозгового кровообращения: теория и реальность. Журн неврол и психиат 1995; 5: 5—9.
3. *Власов С.К.* Изменения органа зрения при патологической извитости и стенозирующем атеросклерозе сонных артерий. Вестн офтальмол 2010; 5: 58—62.
4. *Воевода М.И., Куликов В.П., Куликов И.В. и др.* Ассоциация полиморфизма гена Sp4 с патологической извитостью внутренних сонных артерий. Кардиология 2009; 49: 7—8: 46—49.
5. *Гавриленко А.В.* Патологическая извитость сонных артерий. Современные аспекты показаний к хирургическому лечению. Традиционные и новые направления в сосудистой хирургии и ангиологии: Сб. науч. работ; вып. 5. Под ред. А.А. Фокина. Челябинск 2009; 29—31.
6. *Дадашов С.А., Лаврентьев А.В., Фролов К.Б. и др.* Хирургическое лечение патологической извитости внутренней сонной артерии. Ангиол и сосуд хир 2012; 18: 3: 116—121.
7. *Еремеев В.П.* Хирургическое лечение патологических извитостей, перегибов и петель сонных артерий. Ангиол и сосуд хир 1998; 4: 2: 82—94.
8. *Зариньш К.К., Гевертс Б.Л.* Атлас сосудистой хирургии. М: ГЕОТАР-Медиа 2009; 293.
9. *Казанчян П.О., Валиков Е.А.* Патологическая деформация внутренних сонных и позвоночных артерий. М: МЭИ 2005; 136.
10. *Калитко И.М., Коваленко В.И., Березова Н.Ю. и др.* Диагностика и хирургическое лечение патологической извитости внутренних сонных артерий. Ангиол и сосуд хир 2007; 13: 2: 89—94.
11. *Каримов Ш.И., Турсунов Б.З., Суннатов Р.Д.* Диагностика и хирургическое лечение патологической деформации сонных артерий. Ангиол и сосуд хир 2010; 16: 4: 108—115.
12. *Красавин В.А., Дружинин С.О., Суслов И.И. и др.* Концепция системных нарушений иммунитета в генезе аномалий ветвей дуги аорты. Региональное кровообращение и микроциркуляция. СПб 2007; 1: 21: 81—83.
13. *Красавин В.А., Морозов К.М., Кузьмин В.А. и др.* Клиническая характеристика и активность апоптоза у лиц детского и юношеского возраста с сосудистыми аномалиями брахицефальных сосудов. Сердечно-сосудистые заболевания: Бюл. НЦССХ им. А.Н. Бакулева РАМН. М 2007; 8: 3: 80.
14. *Куликов В.П., Федюнина Н.Г., Довыдова В.В.* Деформация внутренней сонной артерии как донорский источник артерио-артериальной церебральной эмболии. Ультразвуковая и функциональная диагностика 2005; 5: 52—57.
15. Национальные рекомендации по ведению пациентов с сосудистой артериальной патологией (Российский согласительный документ) Часть 3. Брахицефальные артерии. Ангиол и сосуд хир (Приложение 2) 2012; 18: 87—97.
16. *Одинак М.М., Михайленко А.А., Иванов Ю.С., Семин Г.Ф.* Сосудистые заболевания головного мозга. СПб: Гиппократ 1997; 160.

17. *Озольниш А.А.* Показания к хирургическому лечению у больных с патологической извитостью внутренних сонных артерий. Клиническая физиология кровообращения 2011; 2: 8—12.

18. *Павлова О.Е., Иванов Д.В., Грамакова А.А. и др.* Гемодинамика и механическое поведение бифуркации сонной артерии с патологической извитостью. Известия Саратовского университета 2010; 10: 2: 66—75.

19. *Паулюкас П.А., Баркаускас Э.М.* Хирургическая техника при выпрямлении петель внутренних сонных артерий. Хирургия 1989; 12: 12—18.

20. *Покровский А.В.* Клиническая ангиология. Руководство для врачей. В 2 томах. М 2004; 1: 808.

21. *Покровский А.В., Белоярцев Д.Ф., Адырхаев З.А. и др.* Отдаленные результаты реконструктивных операций при патологической деформации внутренней сонной артерии. Ангиол и сосуд хир 2012; 18: 1: 92—104.

22. *Покровский А.В., Белоярцев Д.Ф., Адырхаев З.А.* Непосредственные результаты реконструктивных операций при патологической деформации внутренней сонной артерии. Ангиол и сосуд хир 2011; 17: 4: 91—98.

23. *Покровский А.В., Белоярцев Д.Ф., Тимина И.Е., Адырхаев З.А.* Когда нужно оперировать патологическую деформацию внутренней сонной артерии? Ангиол и сосуд хир 2010; 16: 4: 116—122.

24. *Родин Ю.В.* Гемодинамический взгляд на патологическую извитость сонных артерий. Новое в ангиологии и сосудистой хирургии 2005; 2: 250—252.

25. *Скворцова В.И.* Снижение заболеваемости, смертности и инвалидности от инсультов в Российской Федерации. М 2008; 5—6.

26. *Скворцова В.И., Евзельман М.А.* Ишемический инсульт. Орел 2006; 404.

27. *Смирнова Ю.В., Альмяшева Л.И.* Этиология патологической деформации внутренних сонных артерий и патогенез нарушений мозгового кровообращения при этой аномалии (обзор литературы). Клиническая неврология 2012; 1: 33—38.

28. *Спиридонов А.А., Лаврентьев А.В., Морозов К.М., Пирцхалаишвили З.К.* Микрохирургическая реваскуляризация каротидного бассейна. М: Изд-во НЦССХ им. А.Н. Бакулева РАМН 2000; 266.

29. *Стародубцев В.Б., Карпенко А.А., Альсов С.А. и др.* Хирургическое лечение патологической извитости внутренней сонной артерии у пациентов с сосудисто-мозговой недостаточностью. Патология кровообращения и кардиохирургия 2009; 1: 58—61.

30. *Тимина И.Е., Бурцева Е.А., Лосик И.А.* Современный подход к комплексному ультразвуковому исследованию больных с патологической деформацией внутренней сонной артерии. Ангиол и сосуд хир 2011; 3: 49—57.

31. *Фокин А.А., Куклин А.В., Бельская Г.Н. и др.* Клиническая диагностика повреждений черепных нервов при операциях на сонных артериях. Ангиол и сосуд хир 2003; 9: 1: 114—121.

32. *Хаймович Г.* Сосудистая хирургия по Хаймовичу в 2 томах. Под ред. Э. Ашера. М: Бином 2010; 2: 181—183.

33. *Шойхет Я.Н., Хорев Н.Г., Куликов В.П.* Патологическая извитость внутренней сонной артерии и ее хирургическое лечение. Проблемы клинической медицины 2005; 1: 80—90.

34. *Шойхет Я.Н., Хорев Н.Г., Куликов В.П.* Хирургическое лечение патологической извитости внутренней сонной артерии. Барнаул 2003; 86—105.

35. *Шуракова А.Б., Кармазановский Г.Г.* Бесконтрастная магнитно-резонансная ангиография. М: Издательский дом Видар-М 2011; 2—7.

36. *Яхно Н.Н.* Болезни нервной системы: руководство для врачей в 2 томах. Изд-во Медицина 2005; 1: 232—285.

37. *Aldori M.J., Baird R.N.* Local neurological complication during carotid endarterectomy. J Cardiovasc Surg (Turino) 1998; 29: 4: 432—436.

38. *Aleksic M., Schütz G., Gerth S., Mulch J.* Surgical approach to kinking and coiling of the internal carotid artery. J Cardiovasc Surg (Torino) 2004; 45: 1: 43—48.

39. *Ballotta E., Abbruzzese E., Thiene G. et al.* The elongation of the internal carotid artery: early and long-term results of patients having surgery compared with unoperated controls. Ann Vasc Surg 1997; 11: 2: 120—128.

40. *Ballotta E., Thiene G., Baracchini C. et al.* Surgical vs medical treatment for isolated internal carotid artery elongation with coiling or kinking in symptomatic patients: a prospective randomized clinical study. J Vasc Surg 2005; 42: 5: 838—846.

41. *Carcoforo P., Rocca T., Navarra G. et al.* Morphologic anomalies of the extracranial internal carotid artery. Our experience. Minerva Cardioangiol 1997; 45: 1—2: 37—41.

42. *Fisher A.* Sigmoid tortuosity of the internal carotid artery and its relation to tonsil and pharynx. Lancet 1915; 2: 128—130.

43. *Forsell C., Kitzing P., Bergqvist D.* Cranial nerve injuries after carotid artery surgery. A prospective study of 663 operations. Eur J Vasc Endovasc Surg 1995; 10: 4: 445—449.

44. *Ghilardi G., De Monti M., Longhi F. et al.* Prevalence of carotid kinking in a resident population. Partial results of the OPI (Objective Prevention of Ictus). Minerva Cardioangiol 1993; 41: 4: 129—132.

45. *Hsu I., Kisten A.D.* Buckling of the Great Vessels. AMA Arch Int Med 1956; 98: 712.

46. *Illuminati G., Francesco G., Calió et al.* Revascularization of the Internal Carotid Artery for Isolated, Stenotic, and Symptomatic Kinking. Arch Surg 2003; 138: 192—197.

47. *Illuminati G., Ricco J.B., Calió F.G. et al.* Results in a consecutive series of 83 surgical corrections of symptomatic stenotic kinking of the internal carotid artery. Surgery 2008; 143: 1: 134—139.

48. *Jackson J.L.* Tortuosity of the internal carotid artery and its relation to tonsillectomy. Canadian Medical Association Journal 1933; 29: 475—479.

49. *La Barbera G., La Marca G., Martino et al.* Kinking, coiling, and tortuosity of extracranial internal carotid artery: is it the effect of a metaplasia? Surg Radiol Anat 2006; 28: 6: 573—580.

50. *Leipzig T.G., Dohrmann G.J.* The tortuous of kinked carotid artery: Pathogenesis and Clinical consideration. Surg Neurol 1986; 25: 478—486.

51. *Mumoli N., Cei M.* Asimptomatic carotid kicking. Circ J 2008; 72: 4: 682—683.

52. *Pancera P., Ribul M., Presciuttini B., Lechi A.* Prevalence of carotid artery kinking in 590 consecutive subjects evaluated by Echocolordoppler. Is there a correlation with arterial hypertension? J Intern Med 2000; 248: 1: 7—12.

53. *Paulsen F. et al.* Curving and looping of the internal carotid artery in relation to the pharynx: frequency, embryology and clinical implications. J Anat 2000; 197: 3: 373—381.

54. *Pellegrino L., Prencipe G., Vairo F.* Dolichoarteriopathies (kinking, koiling, tortuosity) of the carotid arteries: study by color Doppler ultrasonography. Minerva Cardioangiol 1998; 46: 3: 69—76.

55. *Quattlebaum J.K., Wade J.S., Whiddon C.M.* Stroke associated with elongation and kinking of the carotid artery: long-term follow-up. Ann Surg 1973; 177: 5: 572—579.

56. *Riser M., Gerard J., Ribaut L.* Dolichocarotide interne avec syndrome vertigineux. Rev Neurol 1951; 85: 145.

57. *Togay-Işikay C., Kim J., Betterman K. et al.* Carotid artery tortuosity, kinking, coiling: stroke risk factor, marker, or curiosity? Acta Neurol Belg 2005; 105: 2: 68—72.

58. *Van Damme H., Gillain D., Désiron Q. et al.* Kinking of the internal carotid artery: clinical significance and surgical management. Acta Chir Belg 1996; 96: 1: 15—22.

59. *Weibel J., Fields W.S.* Tortuosity, coiling and kinking of the internal carotid artery. Etiology and radiographic anatomy. Neurology (Minneap) 1965; 15: 7—18.

Поступила 12.10.12