Выбор тактических решений в хирургии крупноочагового инфицированного панкреонекроза

Проф. В.М. БЕНСМАН, проф. Ю.П. САВЧЕНКО, к.м.н. И.В. ГОЛИКОВ, В.В. ЧАЙКИН

The choice of tactical decisions in surgical treatment of massive infected pancreonecrosis

V.M. BENSMAN, YU.P. SAVTCHENKO, I.V. GOLIKOV, V.V. TCHAIKIN

Кафедра общей хирургии Кубанского государственного медицинского университета, Краснодарская краевая клиническая больница №1 им. проф. С.В. Очаповского

Изучены результаты лечения 368 больных инфицированным панкреонекрозом (ИП). Общая летальность составила 29,6±3,4%. Наибольший показатель летальности (43,6±5%) отмечен при флегмонозном, наименьший (12,9±3,8%) — при абсцедирующем ИП. Всегда применяли стартовое закрытое дренирование. При жидком гное в очагах ИП лечение завершали закрытым способом. Поперечную оментобурсопанкреостомию выполняли при распространенных флегмонах и невозможности закрытой секвестрэктомии. Неэффективное 10—13-суточное закрытое дренирование очагов ИП требовало конверсии в оментобурсопанкреостомию. Летальность 16,0±2,8% имела место в группе больных, перенесших закрытое дренирование или показанную конверсию в открытую операцию. При безальтернативном закрытом дренировании летальность достигла 50,0±4,5%. Летальность после оментобурсопанкреостомии при флегмонах с секвестрами составила 19,0±4,2%.

Ключевые слова: инфицированный панкреонекроз, дренирование, оментобурсопанкреостомия.

Treatment results of 368 patients with infected pancreonecrosis were analyzed. Overall lethality was 29.6±3.4%. Maximal lethality was among patients with phlegmona — 43.6±5%, minimal (12.9±3.8%) among patients with abscess. Spread phlegmonas, when closed sequestrectomy was impossible, were treated by transversal omentobursopancreatostomy. When the closed drainage of infected pancreonecrosis areas was not effective after 10—13 days, conversion to the omentobursopancreatostomy was performed. Lethality among patients with non-alternative closed drainage was 50.0±4.5%. Lethality after omentobursopancreatostomy was 19.0±4.2%.

Key words: infected pancreonecrosis, drainage, omentobursopancreatostomy, lethality.

Введение

Острый панкреатит (ОП) в 20—30% наблюдений осложняется крупноочаговым инфицированным панкреонекрозом (ИП) с образованием панкреонекротических абсцессов (ПА) или панкреонекротических флегмон (ПФ) [3, 7, 9]. При ультразвуковом исследовании (УЗИ) в ПА обычно обнаруживают жидкость (гной), в ПФ в большинстве наблюдений — консистентную субстанцию (секвестры) [1]. При наличии гноя применяют миниинвазивное закрытое дренирование [5, 15]. При обнаружении крупных секвестров выполняют открытую оментобурсопанкреостомию (ОБПС) или программированную релапаротомию (ПР) [8, 12, 14]. Имеются сообщения о радикальном удалении крупных секвестров при закрытых вмешательствах [4, 11]. Методы закрытого и открытого дренирования должны не конкурировать, а по показаниям дополнять друг друга [1, 14].

Цель исследования — выбор способов и сроков выполнения хирургического лечения ИП в зависимости от течения заболевания и его клинико-морфологических особенностей.

Материал и методы

С 1992 г. лечены 368 больных ИП. Мужчин было 68%, женщин — 32%. Возраст больных от 22 до 78 лет (в среднем 52 года). Сопутствующие заболевания выявлены у 76% больных. У 47% больных ИП явился осложнением желчнокаменной болезни (ЖКБ), в 53% наблюдений он имел алиментарно-алкогольное происхождение. ПА обнаружены у 25,5%, ПФ — у 74,5% больных. У 37% больных с ПФ выявлены локализованные эпигастральные флегмоны (ЭПФ). Распространенные ПФ (РПФ) с очагами в корне брыжейки, в мезоколон, параколон, под диафрагмой и в тазу, приводящие к наиболее тяжелому течению заболевания, обнаружены у 63% больных. Достоверным клиническим признаком ИП является пальпируемый эпигастральный инфильтрат, часто смещенный в левое подреберье. Наиболее информативными методами исследования больных ИП являются КТ и УЗИ [13]. Кроме обычного лабораторного обследования, большое значение в определении тяжести гнойной деструкции поджелудочной железы (ПЖ) при ИП имеет прокальцитониновый тест [14, 16].

© Коллектив авторов, 2013

e-mail: bensman@mail.ru

Больных ИП госпитализировали в отделение реанимации и интенсивной терапии. Проводили антибактериальную, инфузионную терапию, парентеральное и раннее зондовое питание, по показаниям — экстракорпоральную детоксикацию. При сохраненной секреторной активности ПЖ назначали октреотид, даларгин, 5-фторурацил [13], антацидные и антиферментные препараты. Применяли ронколейкин. При ЖКБ и стенозах фатерова соска выполняли эндоскопическую папиллосфинктеротомию или холецистостомию. По мере накопления опыта совершенствовалась хирургическая технология и тактика. С 1992 г. стали выполнять прицельную тонкоигольную пункцию под контролем УЗИ, которую при обнаружении гноя дополняли катетерным дренированием по принципу Сельдингера. Вскоре для удаления секвестров стали использовать катетеры возрастающего диаметра [10]. У больных с ПФ и ПА, не оперированных в течение 3—4 нед от начала заболевания, развивался синдром системной воспалительной реакции с полиорганной недостаточностью, поэтому мы стремились оперировать в эти оптимальные сроки. Ретроспективно установлено, что дренирование катетерами возрастающего диаметра под контролем УЗИ было успешным только тогда, когда ПА и ЭПФ содержали жидкий гной и мелкие секвестры. Если в полости ЭПФ и РПФ имелись крупные и плотные секвестры, частота неудачного катетерного лечения увеличивалась. При малоэффективных попытках катетерной санации ПФ в течение более 10—13 сут возникала угроза абдоминального сепсиса и роста летальности, поэтому при безрезультатном миниинвазивном дренировании в течение 9—10 сут ставили показания к конверсии в открытое лечение.

Стремясь к достоверному достижению цели исследования, мы изъяли из обработки наблюдения неинфицированного панкреонекроза, ферментативного перитонита и эмпиемы псевдокист ПЖ. Известно, что адекватное лечение этих форм панкреонекроза обычно дает положительный результат, с минимальной летальностью [8, 9]. С учетом тактики лечения и его результатов всех больных разделили на 4 группы.

В 1-ю группу вошли 85 пациентов с забрюшинными РПФ и ЭПФ. У 70 из них санацию вскрытых забрюшинных флегмон выполняли с помощью ПР. В полость флегмоны вводили 3—4 тампона и перфорированные трубчатые дренажи. В сальниковой сумке устанавливали поперечный сквозной проточно-аспирационный дренаж. Лапаротомную рану закрывали до тампонов редкими широкозахватными кожными швами. Очередную ПР выполняли путем снятия кожных швов. Удаляли секвестры и вскрывали вновь обнаруженные гнойные полости. Эту процедуру повторяли от 3 до 7 раз с 2—3-суточными интервалами, после чего лапаротомную рану ушивали с оставлением сквозного дренажа. Остальных 15 больных лечили с использованием общеизвестной продольной ОБПС. Ее формировали, подшивая верхний и нижний края рассеченной желудочно-ободочной связки к краям продольной лапаротомной раны [6]. Через продольную ОБПС удаляли секвестры, промывали и дренировали гнойную полость. Однако вследствие несовпадения соединяемых разрезов наружное отверстие продольной ОБПС получалось узким, что затрудняло санацию и вскрытие вновь обнаруживаемых полостей флегмоны. Многим больным 1-й группы в одно и то же время выполняли как ПР, так и продольную ОБПС с равноценными результатами, что послужило поводом для их объединения.

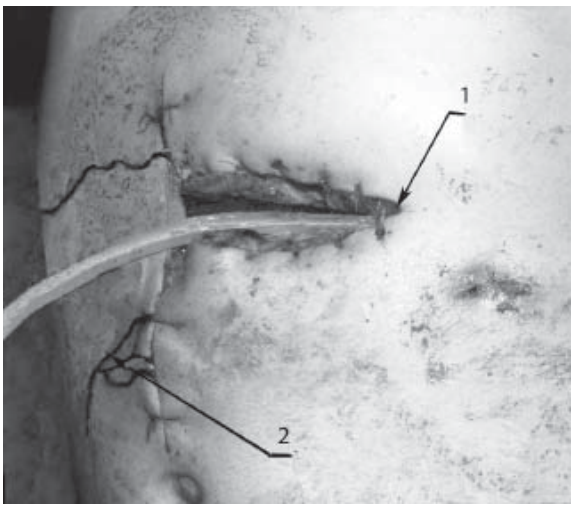

Рис. 1. **Поперечная оментобурсопанкреостома.**

1 — края рассеченной желудочно-ободочной связки подшиты к коже поперечного лапаротомного разреза; 2 — нити съемных дренирующих апоневротических швов.

Во 2-ю группу вошли 83 больных в основном с тяжелыми формами РПФ, которым формировали поперечную ОБПС. Для этого поперечным левосторонним разрезом под прямым углом к верхнесрединному доступу рассекали в проекции ПЖ всю толщу передней брюшной стенки, включая левую прямую мышцу живота. Пересекали желудочно-ободочную связку и из сальниковой сумки удаляли прорвавшийся в нее гной. Во избежание повреждения крупных сосудов независимо от места прорыва гноя из забрюшинного пространства заднюю париетальную брюшину рассекали только по нижнему краю ПЖ. После удаления секвестров и установки поперечного сквозного проточно-аспирационного дренажа края рассеченной желудочно-ободочной связки вшивали в поперечную часть лапаротомной раны. Благодаря совпадению поперечного сечения желудочно-ободочной связки с поперечной раной брюшной стенки и разнонаправленной тяги пересеченной прямой мышцы живота образуется широкая и зияющая поперечная ОБПС **(рис. 1)**. Она позволяет визуально, с проведением ме-

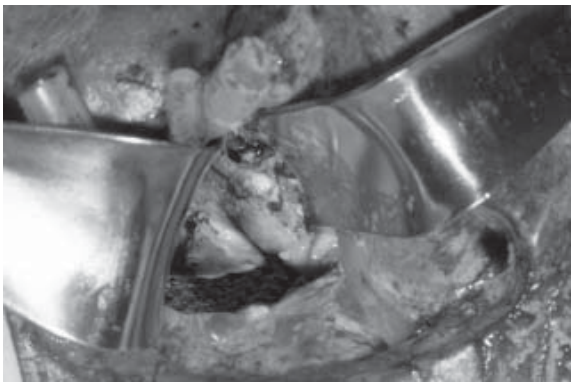

Рис. 2. **Экспозиция полости эпигастральной флегмоны из поперечной оментобурсопанкреостомы крючками-рановорасширителями.**

дикаментозной седации в течение 2 нед и более удалять секвестры по мере их отторжения. При необходимости под поверхностным наркозом ОБПС широко раскрывали крючками и удаляли секвестры из всех отделов эпигастральной парапанкреатической гнойной полости **(рис. 2)**. Как в 1-й, так и во 2-й группах поддиафрагмальные, параколитические и тазовые затеки вскрывали внебрюшинно в поясничной области или во флангах разрезами типа Федорова, Израэля или Пирогова. Люмботомию выполняли, проникая рукой или корнцангом из полости ОБПС, между селезенкой и левой почкой, к покровам поясничной области. Для профилактики нагноения на срединную лапаротомную рану вне поперечной ОБПС накладывали съемные дренирующие, апоневротические швы [2].

В 3-ю группу вошли 168 больных в основном с ПА и ЭПФ, которым удалось успешно выполнить миниинвазивное катетерное лечение под контролем УЗИ. У большинства этих больных в очагах ИП преобладали жидкий гной и мелкие секвестры. В процессе миниинвазивного дренирования их состояние улучшалось, что позволило завершить лечение, не прибегая к лапаротомии. В тех ситуациях, в которых большие секвестры не удавалось удалить через широкие катетеры даже после их плотного присасывания к наконечнику электроотсоса, выполняли конверсию в лапаротомию. При стабильно тяжелом состоянии больных и сомнительном результате 10—13-суточной миниинвазивной санации также ставили показания к формированию поперечной ОБПС.

В 4-ю группу включены 32 больных, 19 из них малоэффективное дренирование под контролем УЗИ настойчиво продолжали даже по прошествии допустимого 13-дневного срока ожидания. У 8 больных этой группы имелись РПФ, у 13 — ЭПФ и у 11 — ПА. Из-за аррозионного кровотечения 8 больным выполнена лапаротомия.

Результаты

Послеоперационная летальность по всем группам наблюдений составила 29,6±3,4%. Наибольшей она была у больных с ПФ — 43,6±5,1%, у больных с ПА она не превысила 12,9±3,8%.

Сравнение результатов открытого хирургического лечения больных, перенесших ПР с наложением продольной ОБПС (1-я группа), с результатами операции с формированием поперечной ОБПС (2-я группа) представлено в **табл. 1**, из которой следует, что послеоперационный перитонит и аррозионные кровотечения в 1-й группе встречались значительно чаще, чем во 2-й. Это связано с недостатками ПР, которые не могли обеспечить санацию флегмон с секвестрами в течение всех 15—20 сут, требующихся для их отторжения. Настойчивое выполнение ПР в течение столь длительного времени провоцировало возникновение стрессовых перфораций тощей кишки. Узкая продольная ОБПС затрудняла санацию, а для гемостаза в случае аррозионного кровоточения приходилось вскрывать

Таблица 1. **Сравнительные результаты лечения больных 1-й и 2-й групп**

Группа	Всего больных	Количество больных с осложнениями, %	Летальность, %	Причина смерти		
		P±*m*		перитонит	кровотечение	септический шок и ПОН
1-я (программированная релапаротомия или формирование продольной ОБПС)	85	69,4±4,3	57,6±5,3	11	8	30
Достоверность различия		$p<0,001$	$p<0,001$			
		тест Стьюдента				
2-я (формирование поперечной ОБПС)	83	36,1±5,2	19,0±4,2	2	1	13

Примечание. Здесь и в табл. 2: ПОН — полиорганная недостаточность.

Таблица 2. **Сравнительные результаты лечения больных 3-й и 4-й групп**

Группа	Всего больных	Количество больных с осложнениями, %	Летальность, %	Причина смерти		
		P±*m*		перитонит	кровотечение	септический шок и ПОН
3-я (катетеризация под контролем УЗИ со своевременной конверсией)	168	28,0±3,4	16±2,8	11	2	12
Достоверность различия		$p<0,001$	$p<0,001$			
		тест Стьюдента				
4-я (малоэффективная катетеризация с запоздалой конверсией)	32	90,6±5,1	50±4,5	13	4	14

Таблица 3. **Значение шкалы Apache III для прогнозирования исхода лечения больных ИП**

Группа больных ИП	Всего больных	Диапазон вероятных значений балльной оценки	
		M±*m*	
Выздоровевшие	54	94,7±0,9	97—92
Умершие	28	117,5±0,89	120—115

брюшную полость. Непосредственной причиной перитонита при выполнении ПР служило отсутствие отграничения вскрытых забрюшинных флегмон от свободной брюшной полости.

Напротив, поперечная ОБПС способствовала удалению секвестров в течение всего периода их отторжения без дополнительной операционной травмы. Поперечная ОБПС обеспечивала защиту свободной брюшной полости от инфицирования. В случае возникновения аррозионного кровотечения она позволяла выполнять гемостаз, не прибегая к лапаротомии. Благодаря этим качествам поперечной ОБПС летальность при лечении ПФ во 2-й группе не превысила 19±4,2%.

В **табл. 2** представлено лечение больных 3-й и 4-й групп, которым выполняли идентичное миниинвазивное дренирование очагов ИП, но придерживались различной лечебной тактики. В обе группы вошли больные со сравнимыми по тяжести течения ПА и ЭПФ. Больных с РПФ было немного, миниинвазивное дренирование у них было неэффективным, часто возникали показания к конверсии. Обнадеживающие результаты получены в 3-й группе, в которой миниинвазивное лечение проводили по показаниям, начинали своевременно и в случае непреодолимых затруднений с закрытым дренированием формировали поперечную ОБПС. В 4-й группе эти условия выполняли не всегда, поэтому летальные исходы и осложнения встречались значительно чаще, чем в 3-й группе.

Представляет интерес сравнение закрытого и открытого лечения в 3-й и 2-й группах, в которых и то и другое вмешательство имело наиболее благоприятный результат. Оказалось, что после миниинвазивных вмешательств (3-я группа, **см. табл. 2**) и после формирования поперечной ОБПС (2-я группа, **см. табл. 1**) летальность была одинаково низкой. В этих группах летальность без достоверных различий составила соответственно 16,0±2,8 и 19,0±4,2% (t=0,9; $p>0,1$). Следовательно, как после миниинвазивного дренирования ПА и ПФ, так и после формирования поперечной ОБПС по поводу РПФ равноценно положительные результаты были достигнуты благодаря соблюдению показаний и разумному сочетанию закрытых вмешательств с открытыми.

Табл. 3 дает представление о прогнозировании исходов хирургического лечения больных ИП с помощью шкалы Apache III. Достоверность различия усредненных и экстраполированных балльных оценок в группах больных с противоположными исходами лечения оказалась высокой ($p<0,001$). Из 54 больных 53, общее состояние которых было оценено в пределах 92—97 баллов, выздоровели после хирургического лечения. Больные, оценка состояния которых превышала 115 баллов, не перенесли хирургического лечения. В 6 наблюдениях при оценке общего состояния в диапазоне 96—112 баллов наступил летальный исход. Анализ причин смерти показал, что при лечении 4 из 6 больных были допущены серьезные тактические ошибки. Следовательно, оценка тяжести общего состояния больных ИП методом Apache III не только позволяет прогнозировать исход лечения [17], но и может указывать на допущенные ошибки.

Таким образом, миниинвазивное катетерное дренирование под контролем УЗИ оправдало себя как способ завершения диагностики и стартового лечения всех больных ИП. Преобладание жидкого гноя в панкреонекротических абсцессах и эпигастральных флегмонах служит показанием к продолжению и завершению лечения миниинвазивным

способом. Выявление с помощью УЗИ РПФ, содержащих большие секвестры, послужило относительным показанием к формированию поперечной ОБПС. Это показание становится абсолютным, если дренирование катетерами увеличивающегося диаметра в течение 10—13 сут остается безрезультатным. В таких ситуациях формирование поперечной ОБПС может предотвратить летальный исход. Настойчивые попытки измельчения и удаления секвестров под контролем УЗИ при существующем техническом оснащении увеличивают риск опасного кровотечения. Снижению летальности при любой форме ИП способствует срочное начало закрытого или открытого хирургического лечения не позднее 3—4-й недели от начала заболевания. Тактических ошибок в лечении ИП можно избежать при едином понимании хирургами и специалистами УЗИ показаний к закрытому или открытому лечению. В этом отношении важно не допускать волюнтаризма и погони за модой на высокие технологии.

ЛИТЕРАТУРА

1. *Бурневич С.З., Орлов Б.Б., Игнатенко Ю.И.* Анналы хир 2003; 2: 64—69.
2. *Бенсман В.М., Щерба С.Н.* Вестн хир 2000; 159: 1: 64—67.
3. *Винник Ю.С., Гульман М.И., Попов В.О.* Острый панкреатит: вопросы патогенеза, клиники, лечения. Красноярск 1997; 184.
4. *Власкина Л.А., Андреев А.В., Шепелев А.А. и др.* Осложненная желчнокаменная болезнь. Материалы научно-практической конференции с международным участием. Краснодар—Анапа 2012; 155—156.
5. *Горский В.А., Ковальчук А.В., Агапов М.А. и др.* Хирургия 2010; 3: 54—61.
6. *Гостищев В.К.* Оперативная гнойная хирургия. М: Медицина 1996; 416.
7. *Гостищев В.К., Глушко В.А.* Хирургия 2003; 3: 50—54.
8. *Гостищев В.К., Хрупкин В.И., Афанасьев А.Н. и др.* Материалы VII Всероссийской конференции общих хирургов. Красноярск 2012; 66—71.
9. *Дарвин В.В., Онищенко С.В., Ильканчич А.Я. и др.* Хирургия 2009; 1: 29—32.
10. *Ившин В.Г.* Хирургия 1998; 8: 49—50.
11. *Ившин В.Г., Ившин М.В., Андреев Ю.Г. и др.* Осложненная желчнокаменная болезнь. Материалы научно-практической конференции с международным участием. Краснодар—Анапа 2012; 160—161.
12. *Лекомцев Б.А.* Лечение осложненного инфицированного панкреатонекроза с применением открытой расширенной оментобурсопанкреатостомии: Автореф. дис. ... канд. мед. наук. Ижевск 2007; 23.
13. *Савельев В.С., Кубышкин В.А.* Хирургия 1993; 6: 22—28.
14. *Савельев В.С., Филимонов М.И., Гельфанд Б.Р. и др.* Инфекции в хирургии. РАСХИ 2003; 2: 34—39.
15. *Савельев В.С., Филимонов М.И., Бурневич С.З. и др.* Анналы хир 2003; 2: 51—56.
16. *Чернов В.Н., Белик Б.М., Алибеков А.З.* Материалы VII Всероссийской конференции общих хирургов. Красноярск 2012; 241—243.

Поступила 05.09.12