Хирургическое лечение проникающего ранения грудной клетки с повреждением нисходящей грудной аорты у ВИЧ-, гепатит С- и Lues-инфицированного пострадавшего

Акад. РАМН Ю.В. БЕЛОВ, д.м.н. Р.Н. КОМАРОВ, д.м.н. А.Б. СТЕПАНЕНКО

Surgical treatment of open thoracic trauma with descending aorta injury in an HIV, hepatitis C and Lues infected patient

YU.V. BELOV, R.N. KOMAROV, A.B. STEPANENKO

Отделение хирургии аорты и ее ветвей (зав. — акад. РАМН Ю.В. Белов) Российского научного центра хирургии им. акад. Б.В. Петровского (дир. — проф. С.Л. Дземешкевич) РАМН, Москва

Ключевые слова: аневризма, аорта, инородное тело, нисходяшая грудная аорта, проникающее ножевое ранение, сифилис, ВИЧ, гепатит С.

Key words: thoracic trauma, descending aorta injury, HIV, hepatitis C, Lues.

Травма магистральных сосудов грудной клетки встречается в 5% проникающих ранений (чаще всего огнестрельных) органов грудной клетки [4]. По данным аутопсий, лишь 12% пострадавших с проникающими ранениями аорты или сердца переживают первый час после получения травмы [7]. Пострадавшие, которых успевают доставить в хирургические учреждения, остаются живы к моменту госпитализации по двум причинам: 1) доставка происходит в кратчайшие сроки (в течение первого часа после травмы) и 2) кровотечение самопроизвольно прекращается из-за минимального ранения стенки аорты или точечного прокола.

Оценка истинных проникающих ранений крупных сосудов сложна из-за неспецифичности клинической картины травмы [5]. Повреждение аорты может быть заподозрено после анализа угла вхождения травмирующего элемента (пуля, холодное оружие). Однако пребывание пострадавших в состоянии шока усложняет диагностику, требуя неотложных хирургических действий [1, 2, 8].

Примеров успешного хирургического лечения проникающих ранений грудной аорты немного. Большинство пострадавших умирают от массивного кровотечения до того, как попадают в лечебное учреждение [10].

Приводим наблюдение хирургического лечения ВИЧ-, гепатит С- и Luis-инфицированного пострадавшего с проникающим ножевым ранением грудной клетки с повреждением нисходящей грудной аорты.

Больной *Ф.*, 30 лет, поступил в отделение хирургии аорты и ее ветвей РНЦХ им. акад. Б.В. Петровского РАМН 07.04.11 с диагнозом: ложная посттравматическая аневризма нисходящей грудной аорты. Состояние после проникающего ножевого ранения органов грудной клетки от 28.12.10 с повреждением межпозвонкового диска Т9-10 и нисходящей грудной аорты. Инородное тело заднего средостения.

28.12.10 получил ножевое ранение, находясь в состоянии алкогольного опьянения. Рукоятка ножа обломилась. Обратился в ЦРБ по месту жительства, выполнена первичная хирургическая обработка раны, больной не был госпитализирован. В дальнейшем пострадавшего беспокоили сильные боли в области спины (месте ножевого ранения), по поводу которых он принимал в больших дозах кетонал с кратковременным эффектом. При рентгенологическом исследовании в феврале 2011 г. выявлено инородное тело мягких тканей грудной клетки — обломок лезвия ножа. 14.03.11 выполнена компьютерная томография с контрастированием аорты **(рис. 1)**, выявлены фиксированное металлическое инородное тело в грудном отделе позвоночника и заднем средостении, а также картина травматического повреждения Th9, диска Т9-10 и нисходящей грудной аорты с признаками формирования псевдоаневризмы аорты в заднем нижнем средостении. 16.03.11 для уточнения наличия дефекта в аорте выполнена рентгеноконтрастная аортография, диагностирована посттравматическая псевдоаневризма размером 64×43 мм, смещающая аорту



Рис. 1. **Компьютерная томограмма.**
Визуализируется лезвие ножа, находящееся в нисходящей грудной аорте, и сформированная ложная аневризма аорты.

© Коллектив авторов, 2013

e-mail: belov@mail.med.ru

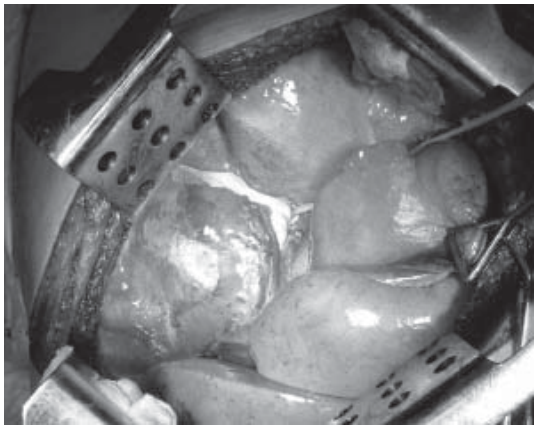

а

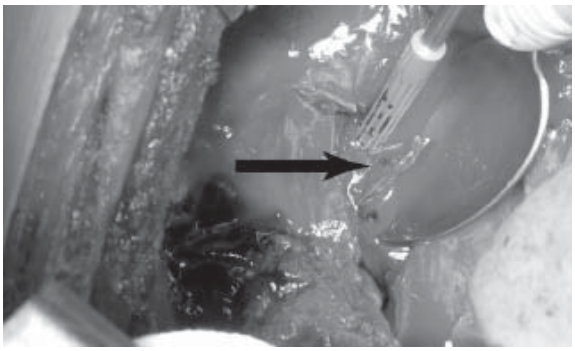

б



в

***Рис. 2.* Интраоперационные фотографии.**

а — ложная аневризма аорты. На держалке пищевод над уровнем диафрагмы; б — лезвие находится в просвете вскрытой ложной аневризмы аорты; в — лезвие ножа извлечено с помощью зажима (струбцины).

кпереди. Хирургическое вмешательство откладывалось в связи с выявленным ВИЧ-инфицированием и стабильным состоянием пострадавшего. Доставлен в РНЦХ им. акад. Б.В. Петровского для хирургического лечения.

Консультирован в федеральном научно-методическом центре по профилактике и борьбе со СПИДом: у больного ВИЧ-инфекция, стадия III (бессимптомное течение). Хронический гепатит С. В иммунном статусе от 11.04.11 С04-лимфоцитов 21% (316 клеток/мкл); РНК ВИЧ 830 копий/мл; РНК HCV положительный. В настоящее время противопоказаний к оперативному

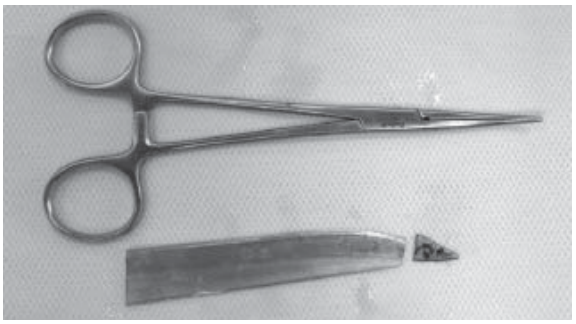

***Рис. 3.* Фотография извлеченного лезвия ножа.**

вмешательству нет. Назначение антиретровирусной терапии показано после оперативного вмешательства в плановом порядке.

22.04.11 проведена операция (http://tele.med.ru/HD/hd_video11.html). Левосторонняя торакотомия по седьмому межреберью. Ниже корня легкого на уровне 5 см выше диафрагмы имеется ложная аневризма аорты размером 8×8 см по заднебоковой стенке аорты **(рис. 2, а)**. Аорта мобилизована и пережата выше и ниже аневризмы. Аневризма рассечена в продольном направлении **(рис. 2, б)**. Произведена тромбэктомия. Лезвие ножа удалено с помощью металлического зажима-струбцины **(рис. 2, в и 3)**. В нисходящей грудной аорте дефект размером 3×2 см. В дефект аорты вшита синтетическая заплата с помощью непрерывного шва пролен 4/0. Снят зажим с аорты — линия шва герметична. Стенки ложной аневризмы ушиты над аортой. Два дренажа в левый плевральный синус. Кровопотеря 2000 мл, длительность пережатия аорты 39 мин. Послеоперационных осложнений не было. Больной выписан на 7-е сутки.

В мировой литературе нам удалось найти описание единичных наблюдений хирургического лечения проникающих ранений грудной аорты.

C. Mutrie и соавт. [6] представили доклад об успешном лечении больного с огнестрельным повреждением дуги аорты. Для защиты головного мозга и внутренних органов они использовали глубокую гипотермию и циркуляторный аррест, что позволило провести торакотомию с минимальным риском геморрагических осложнений. Однако необходимо знать, что применение арреста лимитировано во времени в связи с возможными осложнениями [3].

В другом сообщении [9] травмирующий снаряд прошел через межпозвонковый диск между XI—XII грудными позвонками, что очень схоже с нашим наблюдением. Ранение было нанесено ножом длиной приблизительно 10 см. Диагноз был поставлен сразу, операция выполнялась по экстренным показаниям двумя бригадами — кардиохирургов и нейрохирургов. Через левостороннюю торакотомию была экспонирована аорта, кончик ножа находился в ее просвете, аорта была пережата выше и ниже места травмы, произведена аортотомия, эвакуировано лезвие ножа. Стенка аорты ушита нитью пролен 4/0. Вторым этапом нейрохирурги выполнили ламинэктомию и удалили нож.

Проанализировав собственное наблюдение, считаем нужным акцентировать внимание на следующем:

1. Пострадавший оперирован при наличии ВИЧ-, гепатит С- и Lues-инфицирования. Условий для хирургического лечения ВИЧ-инфицированных больных с заболеваниями и повреждениями аорты даже в специализированных хирургических учреждениях страны нет. Однако эти инфекции не должны являться противопоказаниями к спасающей жизнь операции.

2. Пострадавший в течение 4 мес находился под наблюдением мануальных терапевтов и лечился «от боли в спине», при этом он не был своевременно направлен на хирургическое лечение в профильный стационар.

3. Пластика аорты выполнялась по методике «пережимай и оперируй» без защиты внутренних органов, что позволительно лишь хирургам с должным опытом. В противном случае считаем целесообразным применение тех или иных способов искусственного кровообращения.

ЛИТЕРАТУРА

1. *Johnston R.H. Jr., Wall M.J. Jr, Mattox K.L.* Innominate artery trauma: a thirty-year experience. J Vasc Surg 1993; 17: 1: 134—140.
2. *Graham J.M., Feliciano D.V., Mattox K.L., Beall A.C. Jr.* Innominate vascular injury. J Trauma 1982; 22: 8: 647—655.
3. *Kouchoukos N.T., Blackstone E.H., Doty D.B. et al.* Kirklin/Barratt-Boyes cardiac surgery: morphology, diagnostic criteria, natural history, techniques, results, and indications. 3rd ed. Philadelphia: Churchill Livingstone 2003; 2: 1799—1819.
4. *Mattox K.L., Feliciano D.V., Burch J. et al.* Five thousand seven hundred sixty cardiovascular injuries in 4459 patients. Epidemiologic evolution 1958 to 1987. Ann Surg 1989; 209: 698—705.
5. *Mattox K.L.* Thoracic great vessel injury. Surg Clin North Am 1988; 68: 693—703.
6. *Mutrie C.J., Eldaif S.M., Rozycki G.D. et al.* Deep Hypothermic Circulatory Arrest for Repair of the Brachiocephalic Artery and Aorta after a Gunshot Wound to the Chest. Tex Heart Inst J 2009; 36: 5: 489—490.
7. *Parmley L.F., Mattingly T.W., Manion W.C.* Penetrating wounds of the heart and aorta. Circulation 1958; 17: 953.
8. *Ramanathan T., Somasunaram K., Yong N.K.* Successful repair of a penetrating wound of the thoracic aorta. Thorax 1975; 30: 348—351.
9. *Simsek O., Kilincer C., Sunar H. et al.* Surgical management of combined stab injury of the spinal cord and the aorta. Neurol Med Chir (Tokyo) 2004; 44: 263—265.
10. *Symbas P.N.* Cardiothoracic trauma. Philadelphia: WB Saunders Co 1989; 160—231, 404.

Поступила 20.08.12