Клинико-морфологическая характеристика повреждений селезенки при одно- и двухмоментном разрыве

А.П. ВИЛЬК, д.м.н., проф. И.Е. ГАЛАНКИНА, д.м.н., проф. М.М. АБАКУМОВ

The clinical and morphologic characteristics of the spleen ruptures

A.P. VIL'K, I.E. GALANKINA, M.M. ABAKUMOV

Научно-исследовательский институт скорой помощи им. Н.В. Склифосовского (дир. — член-корр. РАМН М.Ш. Хубутия), Москва

Особенности строения паренхимы селезенки при закрытой травме обусловливают, как правило, значительное внутрибрюшное кровотечение, поэтому считается, что основным методом лечения большинства пострадавших является удаление поврежденного органа. Однако в последнее время появился ряд клинических исследований, доказывающих необходимость дифференцированного подхода в решении этого вопроса и возможность сохранения селезенки в определенных ситуациях. Наиболее дискуссионной в этом отношении является травма селезенки с формированием пластинчатой субкапсулярной гематомы. Однако необходимо подчеркнуть, что при консервативном лечении этого вида травмы селезенки сохраняется угроза двухмоментного разрыва ее с внутрибрюшным кровотечением. Консервативное ведение таких больных требует наличия стабильной гемодинамики, дополнительного использования инструментальных методов исследования. Данные морфологического исследования свидетельствуют о том, что процессы репарации вокруг гематом селезенки возникают довольно рано и протекают, как правило, без признаков гнойного воспаления.

Ключевые слова: селезенка, травма, гистологическое исследование.

The trend to preserve the spleen whenever possible after its blunt trauma forced the necessity of the workout of the differentiative approach to the problem. The most disputable situation is the formation of the laminar subcapsular hematoma of the spleen. The conservative treatment of such lesions can lead to the two-stage rupture with severe intraabdominal bleeding. Nevertheless, the results of the morphological analysis demonstrate the early beginning of reparative process around the hematoma, securing the possibility of the septic inflammation.

Key words: spleen, trauma, morphological analysis.

Введение

Повреждения селезенки встречаются у 15—50% больных с травмой живота [2, 6]. Летальность при повреждениях селезенки, особенно при сочетании с травмой живота, составляет от 6,8 до 22—40% [1, 8]. Наиболее частыми причинами повреждения селезенки при закрытой травме являются автотравма (46%), падение с высоты (37%) [4].

Основным инструментальным методом диагностики травмы селезенки, используемым в настоящее время, остается ультразвуковое исследование (УЗИ). Этот метод является довольно точным и быстрым [7]. В то же время многие исследователи склоняются к тому, что методом выбора при диагностике повреждений селезенки является компьютерная томография (КТ) [5, 6].

Особенности строения паренхимы селезенки обусловливают, как правило, значительное внутрибрюшное кровотечение при травме, поэтому считается, что основным методом лечения большинства пострадавших является удаление поврежденного органа. Однако в последнее время появился ряд клинических исследований, доказывающих необходимость дифференцированного подхода в решении этого вопроса и возможность сохранения селезенки в определенных ситуациях [4].

Наиболее дискуссионной в этом отношении является травма селезенки с формированием пластинчатой субкапсулярной гематомы. Однако необходимо подчеркнуть, что при консервативном лечении этого вида травмы селезенки сохраняется угроза двухмоментного разрыва ее с внутрибрюшным кровотечением.

В НИИ СП им. Н.В. Склифосовского, традиционно занимающимся различными аспектами лечения повреждений, обширный материал по травме селезенки позволяет представить тактику лечения больных в зависимости от тяжести ее повреждения и общего состояния больного.

Цель исследования — выявление особенностей клинического течения и диагностики одно- и двухмоментного разрыва селезенки при закрытой травме на основе клинико-морфологического анализа.

© Коллектив авторов, 2012

© Хирургия. Журнал им. Н.И. Пирогова, 2012

Khirurgiia (Mosk) 2012; 9: 32

e-mail: vilkaleksej@mail.ru

Материал и методы

Проанализированы результаты лечения 186 пострадавших с повреждением селезенки при закрытой травме живота за период 2002 по 2010 г. 42 (22,6%) больным проведено консервативное лечение, 144 (77,4%) — хирургическое.

Из общего числа пострадавших 81% составили мужчины. Средний возраст пациентов 36±13,5 года (от 15 до 85 лет). Больные старше 55 лет составили 14% общего количества поступивших.

Основными причинами повреждений селезенки явились падение с высоты, автотравма, в результате которых пострадали соответственно 76 (40,9%) и 68 (36,5%) больных.

Тяжесть травмы оценивали по анатомическому критерию ISS, физиологическому критерию RTS и критерию прогноза выживаемости TRISS. Средний показатель ISS составил 21,2±3,0 балла, индекс RTS — 6,5±0,0 балла, TRISS — 8,3±0,2%.

При повреждении селезенки проводили клиническое, лабораторное и инструментальное исследование.

Всем пострадавшим выполняли УЗИ. Одному пациенту проводили в среднем 3 УЗИ. Повторно это исследование в первые сутки после травмы проводили через 2 ч, далее — по показаниям, позже — каждые 2—3 дня в плановом порядке или при ухудшении состояния больного.

При наличии гематомы селезенки выполняли допплерографию для обнаружения кровотока в гематоме.

КТ селезенки выполнили 46 (24,7%) пациентам. Для лучшей визуализации структуры селезенки применяли внутривенное контрастирование. Показанием к КТ являлась необходимость уточнения степени повреждения селезенки (объем, характер содержимого гематомы). Томографическими признаками повреждения селезенки были увеличение размеров органа и изменения плотностных характеристик паренхимы. При обширном повреждении селезенки отмечалась экстравазация контрастного вещества при внутривенном болюсном усилении.

Ангиографическое исследование провели 5 (2,7%) пациентам. Показанием к этому исследованию было наличие признаков кровотока в гематоме селезенки и подозрение на формирование ложной аневризмы поврежденного сосуда.

Лапароскопию выполнили 14 (7,5%) пострадавшим с травмой селезенки. В 9 (64,3%) наблюдениях производили лапароскопическую спленэктомию, в 5 (35,7%) других — ушивание надрыва капсулы и гемостаз в месте повреждения селезенки сеткой Surgycell.

Макроскопическое и морфологическое исследование удаленной селезенки проведено в 118 наблюдениях. Парафиновые срезы окрашивали гематоксилином и эозином и по Ван Гизону.

Результаты и обсуждение

52 пациентам с повреждением селезенки было назначено консервативное лечение (1-я группа). Критериями отбора этих больных служили стабильная гемодинамика, гематома селезенки без признаков кровотока, минимальное количество свободной жидкости в брюшной полости (<500 мл).

Средний возраст пациентов 1-й группы составил 38 лет. Среди пострадавших мужчин было 39 (75%), женщин — 13 (25%).

В связи с угрозой двухмоментного разрыва (более чем через 24 ч после травмы) 10 (20%) из 52 больных выполнено отсроченное хирургическое вмешательство. В среднем размер гематомы у этих пациентов составил 4,7×7,9 см.

При поступлении у 42 (80%) больных 1-й группы, которым успешно проведено консервативное лечение, при УЗИ были выявлены очаговые изменения селезенки. Подкапсульная гематома по диафрагмальной и висцеральной поверхности селезенки обнаружена в 16 (38%) наблюдениях. Повреждения паренхимы органа в области верхнего и нижнего полюсов выявлены в 14 (33,3%) наблюдениях. Одновременно подкапсульные и внутриорганные изменения имели место в 12 (26,6%) наблюдениях.

У 15 (35,7%) пациентов 1-й группы при УЗИ наряду с повреждением селезенки выявлено минимальное количество жидкости в брюшной полости. У 9 из них свободная жидкость располагалась вокруг селезенки и левом латеральном канале.

У 42 (80%) больных, которым успешно проведено консервативное лечение, средний размер интрапаренхиматозных гематом при поступлении составил 1,9×2,6 см, что достоверно значительно меньше размера гематом у 10 (20%) пациентов, которым было проведено отсроченное оперативное лечение в связи с угрозой двухмоментного разрыва ($p<0,05$, использовался критерий Мак—Уитни).

При КТ у 5 пациентов обнаружена патологическая зона в паренхиме селезенки, накапливающая контрастное вещество, в связи с чем была проведена селективная артериография и подтверждено наличие ложной аневризмы ветвей селезеночной артерии.

Из 52 больных 1-й группы у 40 (77%) имелись повреждения селезенки I и II степени по шкале, принятой Американской ассоциацией хирургии травмы AAST (F. Moore и соавт., 1991) и минимальные сочетанные повреждения.

В 134 наблюдениях (2-я группа) проведены экстренные (117, или 87,3%) и отсроченные (17, или 12,7% операций). Принципами отбора больных для хирургического лечения послужили нестабильная гемодинамика, продолжающееся внутрибрюшное кровотечение, наличие кровотока в гематоме селезенки и увеличение ее размеров. Средний возраст

пострадавших в этой группе составил 35,18±13,37 года, мужчин было 82,6% (119).

Открытая спленэктомия выполнена 109 (81,3%) больным, лапароскопическая спленэктомия — 9 (6,7%). Органосохраняющие операции произведены 6 (4,5%) больным при лапаротомии, 5 (3,7%) — видеолапароскопическим методом, 5 (3,5%) другим при ангиографическом исследовании выполнена эмболизация поврежденного сосуда.

В течение первых 2 ч с момента травмы и постановки диагноза были оперированы 14 (10,4%) больных, в сроки от 2 до 4 ч — 41 (30,6%), от 4 до 6 ч — 27 (20%), от 6 до 24 ч — 35 (26%), позднее 24 ч — 17 (12,7%) больных.

Большинство пострадавших (41%) оперированы в интервале от 1 до 4 ч с момента поступления, несмотря на то, что клинический осмотр и УЗИ им были выполнены в первые минуты пребывания в реанимационном отделении. Это обусловлено постепенным накоплением крови в брюшной полости. Динамика этого накопления зависит от особенностей морфологических изменений селезенки при ее одномоментном разрыве.

Отсроченное оперативное вмешательство произведено 17 (12,7%) больным в связи с угрозой двухмоментного разрыва.

Макроскопическая характеристика повреждений селезенки проведена на основе результатов интраоперационной ревизии. Из 144 больных, которым проведено хирургическое вмешательство, повреждение селезенки I степени по шкале ASST, было отмечено у 10 (7%), II степени — у 51 (35,4%), III степени — у 49 (34%), наиболее тяжелые повреждения IV и V степени встречались у 21 (14,5%) и 13 (9%) пострадавших соответственно.

При макроскопическом анализе удаленной селезенки (118 наблюдений) обнаружили разрывы в двух и более областях, размозжение ткани органа у 13 (11%) пострадавших. Повреждения в области ворот селезенки встречались у 20 (17%) пострадавших, в области верхнего полюса — у 15 (12,7%), в области нижнего полюса — у 21 (17,8%), повреждения на диафрагмальной поверхности — у 25 (21,2%), на висцеральной поверхности — у 17 (14,4%), в двух и более областях — у 7 (5,9%) пострадавших.

Проведено сопоставление видов повреждений селезенки по степеням в соответствии со шкалой AAST.

I степень — повреждение капсулы без обширных кровоизлияний и гематом в прилежащей строме — 3 (2,5%) наблюдения, подлежащих, как правило, консервативному лечению. Таким образом, показания к спленэктомии в этих наблюдениях были превышены.

II степень — множественные дефекты капсулы длиной от 1 до 8 см в различных направлениях с переходом с одной поверхности на другую и распространением в прилежащую строму, с наличием мелких кровоизлияний и четко очерченных гематом — 46 (39%) наблюдений. В 36 (78,3%) из них выполнено экстренное оперативное вмешательство, в 10 (21,7%) — отсроченное оперативное вмешательство в связи с угрозой двухмоментного разрыва.

III степень — субкапсулярные пластинчатые гематомы (от 1 до 6) размером от 3×2 до 8×5 см, с наличием мелких кровоизлияний размером от 0,5 до 1—1,5 см, с четко очерченной границей — 45 (38,1%) наблюдений. В 17 (37,7%) из них оперативное вмешательство при поступлении произведено в связи с клинической картиной двухмоментного разрыва.

IV степень — внутрипаренхиматозные и диффузно-очаговые кровоизлияния были представлены гематомами с четкой границей, на разрезе с желеобразными сгустками крови. Они были от 1,5 до 3—5 см в диаметре, иногда занимали всю толщу селезенки. В половине наблюдений внутрипаренхиматозные гематомы сочетались с дефектом капсулы или находились на одном с ним уровне. Таких наблюдений было 11 (9,3%). Все пациенты экстренно оперированы.

V степень — размозжение ткани селезенки, чаще занимавшее центральные отделы, с краевым некрозом и кровоизлиянием в прилежащей паренхиме, с четко очерченными гематомами — 13 (11%) наблюдений. Всем больным выполнено экстренное оперативное вмешательство.

При одномоментном разрыве селезенки имела место тугая имбибиция однородными рыхлыми темно-красными свертками в местах разрыва с пропитыванием кровью прилежащей паренхимы на обширных участках и в зонах размозжения **(рис. 1, а)**.

В отличие от этого при двухмоментном разрыве с отслойкой капсулы и наличием субкапсулярной гематомы в ранние сроки обращала на себя внимание неоднородность ее консистенции (с очагами уплотнения и сероватыми вкраплениями), в более поздние сроки появлялась «кайма» белесовато-серой ткани на границе гематомы с паренхимой **(рис. 1, б)**.

Согласно данным морфологического исследования, гематома при одномоментном разрыве селезенки была представлена в основном эритроцитами с разной степенью гемолиза **(рис. 2, а)**. Встречались участки полимеризации грубых пучков фибрина. В основном фибрин представлен нежносетчатой структурой между форменными элементами. В прилежащих к краям разрыва участках паренхимы и на капсуле были выявлены начальные признаки реактивных изменений в виде слабой инфильтрации ткани полиморфно-ядерными лейкоцитами и более выраженной макрофагальной реакции. Как правило, в цитоплазме макрофагов имелись многочисленные гранулы гемосидерина, т.е. они превращались в сидерофаги **(рис. 2, б)**.

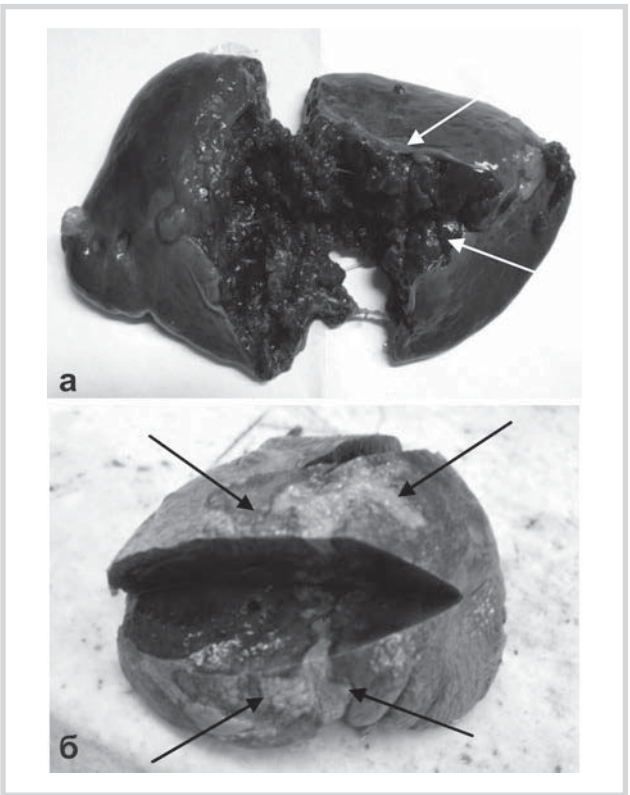

Рис. 1. **Макропрепарат при одно- и двухмоментном разрыве селезенки.**

а — центральный разрыв с размозжением, рыхлая гематома в краях паренхимы, дефекты капсулы (стрелки); б — субкапсулярная пластинчатая гематома, формирующиеся пучки коллагена, имеющие вид белесовато-серой каймы по границе гематомы (стрелки). Препарат рассечен по длиннику.

При двухмоментном разрыве селезенки путем морфологического исследования выявлены существенные особенности как строения гематом (в том числе субкапсулярных), так и степени выраженности реактивных изменений паренхимы в пограничных с зоной травмы участках. Степень выраженности их коррелировала с удлинением сроков существования патологического процесса, что нередко можно было видеть при макроскопическом исследовании поврежденной селезенки **(см. рис. 1, б)**. Так, гематома по линии разрыва была представлена в основном гемолизированными эритроцитами **(рис. 3, а, б)**, обширными участками полимеризированного в виде грубых пучков фибрина, между которыми имелись скопления форменных элементов — полиморфно-ядерных лейкоцитов, лимфоцитов, макрофагов **(рис. 3, в, г)**, т.е. имелись морфологические критерии длительно существующих гематом.

Наряду с этим в гематомах выявляли различные по величине скопления свежих негемолизированных эритроцитов **(рис. 4, в)**, что, безусловно, свидетельствует о наличии дополнительного притока крови в эти участки, пролонгированности процесса формирования гематом при двухмоментном разрыве селезенки.

Реактивные изменения в прилежащей к гематоме паренхиме и на капсуле селезенки становятся ярко выраженными по мере увеличения срока с момента травмы **(рис. 4)**. В гематоме и прилежащей к ней паренхиме, как правило, располагались участки грубоволокнистого фибрина **(рис. 4, а)**. При этом выраженной инфильтрации полиморфно-ядерными лейкоцитами не наблюдалось **(рис. 4, б, в)**, т.е. посттравматический процесс определенной давности сохранял асептический характер, признаки гнойного воспаления отсутствовали. В более глубоких отделах паренхимы в отдалении от гематомы появлялись признаки организации — выраженная фибробластическая реакция и нежная сеть коллагеновых волокон **(см. рис. 4, в)**. В наблюдениях двухмоментного разрыва селезенки позже 1 нед после травмы коллаген формировал пучки **(рис. 4, г)**, что хорошо видно на **рис. 1, б**.

Общая летальность при травме селезенки составила 4,3% (умерли 8 больных из 186). Из 8 умерших у 6 была сочетанная травма, у 2 — изолированная травма живота.

У 4 больных, умерших в первые сутки после операции, причиной смерти явилась дооперационная кровопотеря (от 2 до 4 л). У других 4 больных леталь-

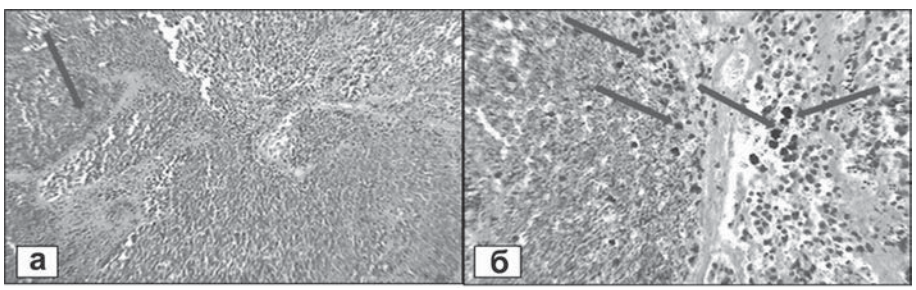

Рис. 2. **Морфологические особенности одно- и двухмоментного разрыва селезенки. Окраска гематоксилином и эозином.**

а — преобладание негемолизированных эритроцитов в гематоме (стрелка). Ув. 100; б — фрагмент рис. 2, а, многочисленные сидерофаги (стрелки) среди фибрина в пограничной с паренхимой зоне. Ув. 400.

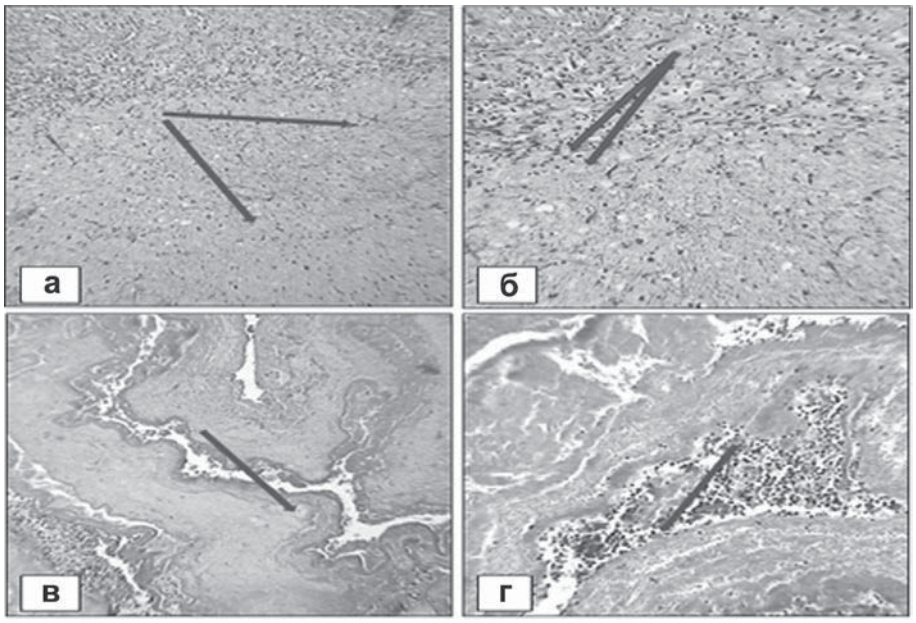

Рис. 3. **Морфологические особенности гематомы при двухмоментном разрыве селезенки. Окраска гематоксилином и эозином.**

а — поля гемолизированных эритроцитов в гематоме (стрелки). Ув. 100; б — фрагмент рис. 3, а, выраженная фибробластическая реакция в пограничной зоне паренхимы (стрелки). Ув. 200; в — крупные пласты фибрина в зоне давней гематомы (стрелка). Ув. 100; г — скопления клеток между пластами фибрина (стрелка). Ув. 200.

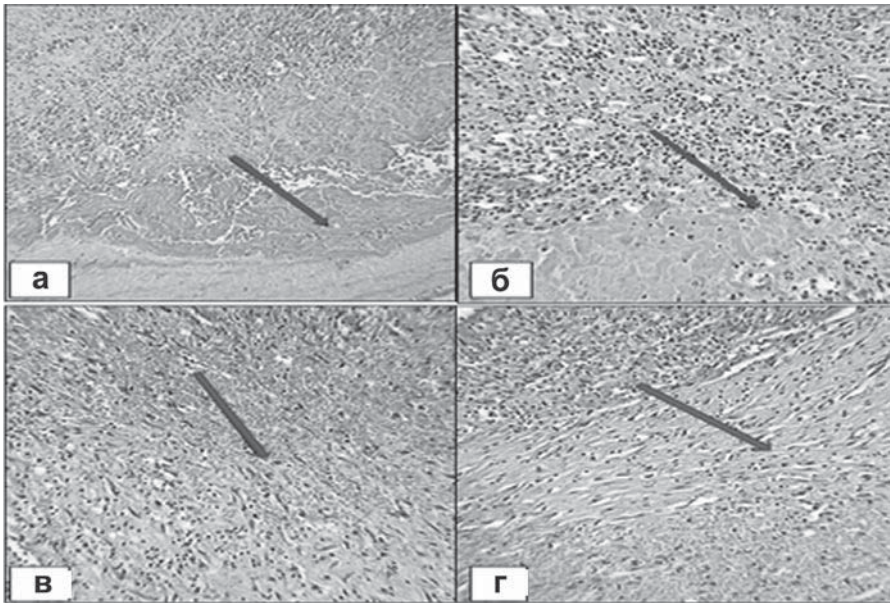

Рис. 4. **Морфологические проявления давности разрыва селезенки. Окраска гематоксилином и эозином.**

а — обширные участки грубоволокнистого фибрина в гематоме по границе с паренхимой (стрелка). Ув. 100; б — многочисленные сидерофаги, небольшое количество полиморфно-ядерных лейкоцитов в прилежащих к гематоме участках паренхимы (стрелка). Ув. 200; в — участки негемолизированных эритроцитов, выраженная фибробластическая реакция в прилежащей к гематоме паренхиме (стрелка). Ув. 200; г — сформированные пучки коллагена в паренхиме, прилежащей к гематоме (стрелка). Ув. 200.

ный исход наступил в более поздние сроки в результате осложнений (двусторонняя пневмония, сердечно-сосудистая недостаточность) возникших на фоне массивной дооперационной кровопотери.

Таким образом, анализ результатов лечения 186 пострадавших с повреждением селезенки при закрытой травме живота показал, что в большинстве этих наблюдений (118, или 63,4%) требуется экстренное оперативное вмешательство. Показаниями к экстренной операции у этих больных были нестабильная гемодинамика и большое количество свободной жидкости в брюшной полости по данным инструментального обследования. При значительных повреждениях селезенки и интенсивном внутрибрюшном кровотечении открытая спленэктомия является безальтернативным видом хирургического вмешательства, направленного на спасение жизни больного. При морфологическом исследовании в этих наблюдениях выявлены обширные участки повреждения паренхимы, что явилось причиной интенсивного внутрибрюшного кровотечения.

В 11 (5,9%) наблюдениях при повреждениях селезенки I—II степени небольшом (до 500 мл) гемоперитонеуме были выполнены органосохраняющие операции (ушивание, электрокоагуляция места разрыва, аппликация сеткой Surgycell). В 5 (2,7%) наблюдениях при наличии кровотока в гематоме с формированием ложной аневризмы ветвей селезеночной артерии возможна эмболизация поврежденного сосуда при ангиографическом исследовании.

У 52 (27,9%) пациентов с повреждением селезенки преимущественно I—II степени с наличием подкапсульных, центральных гематом было возможно проведение консервативного лечения.

Больные, которым проводится консервативное лечение, нуждаются в пристальном динамическом контроле (ультразвуковое исследование, компьютерная томография) в связи с риском возникновения двухмоментного разрыва. Так при угрозе двухмоментного разрыва в 10 (19,2%) из 52 наблюдений выполнено отсроченное оперативное вмешательство. На основании данных инструметального обследования у этих больных имело место увеличение подкапсульных, интрапаренхиматозных гематом за счет наличия кровотока в них. У остальных 42 пациентов консервативное лечение было успешным. Данные морфологического исследования свидетельствуют о том, что процессы репарации вокруг гематом селезенки возникают довольно рано и протекают, как правило, без признаков гнойного воспаления.

ЛИТЕРАТУРА

1. *Абакумов М.М., Тверитнева Л.Ф., Титова Т.И., Ильницкая Т.И.* Хирургическая тактика при повреждениях селезенки. Вестн хир 1989; 10: 134—138.
2. *Абасов Б.Х., Гаджиев Д.Н., Юсубов В.Н.* Органосохраняющие операции при травматических повреждениях селезенки. Вестн хир 1982; 6: 84—88.
3. *Тверитнева Л.Ф.* Гетеротопическая аутотрансплантация селезеночной ткани при травме селезенки: Автореф. дис. ... канд. мед. наук. М 1990; 192.
4. *Шапкин В.В., Пипиленко А.П., Шапкина А.Н. и др.* Лечебная тактика при закрытой травме селезенки у детей. Детская хирургия 2004; 1: 27—31.
5. *Abu-Zidan F.M., Sheikh M., Jadallah F., Windsor J.A.* Blunt abdominal trauma: comparison of ultrasonography and computed tomography in a district general hospital. Australas Radiol 1999; 43: 4: 440—443.
6. *Doody O., Lyburn D., Geoghegan T. et al.* Blunt trauma to the spleen: ultrasonographic findings. Clin Radiol 2005; 60: 9: 968—976.
7. *Salera D., Argalia G., Giuseppetti G.M.* Screening US for blunt abdominal trauma: a retrospective study. Radiol Med (Torino) 2005; 110: 3: 211—220.
8. *Tugnoli G., Casali M., Villani S. et al.* The treatment of splenic injuries from splenectomy to non-operative management: our experience on 429 cases. Ann Ital Chir 2003; 74: 1: 37—41; discussion 41—43.

Поступила 29.02.12