Метастазы почечно-клеточного рака в поджелудочную железу

Д.м.н., проф. А.Г. КРИГЕР, д.м.н., проф. О.В. ПАКЛИНА, к.м.н. А.В. КОЧАТКОВ, Н.Н. ВЕТШЕВА, Е.М. ФИЛИППОВА, Н.Ю. МАКЕЕВА-МАЛИНОВСКАЯ, к.м.н. С.В. БЕРЕЛАВИЧУС, К.А. СВИТИНА

The metastatic invasion of pancreas by renal cancer

A.G. KRIEGER, O.V. PAKLINA, A.V. KOCHATKOV, N.N. VETSHEVA, E.M. FILIPPOVA, N.YU. MAKEEVA-MALINOVSKAYA, S.V. BERELAVITCHUS, K.A. SVITINA

Институт хирургии им. А.В. Вишневского (дир. — акад. РАМН В.А. Кубышкин) Минздравсоцразвития РФ, Москва

Представлено 4 клинических наблюдения метастазов рака почки в поджелудочную железу. Характерными особенностями были позднее выявление метастазов, отсутствие специфической клинической симптоматики. При лучевых методах диагностики обнаружены признаки, практически идентичные таковым при нейроэндокринных неоплазиях поджелудочной железы, что затрудняло дифференциальную диагностику. Все больные оперированы, произведена резекция поджелудочной железы различного объема.

Ключевые слова: метастазы почечно-клеточного рака, нейроэндокринные неоплазии поджелудочной железы, диагностика, хирургическое лечение.

4 clinical cases of metastatic invasion of pancreas by renal cancer were analyzed. The main features were the late metastatic revealance and the absence of specific clinical picture. The radiodiagnostics showed signs similar to neuroendocrine tumors of the pancreas, which complicated the diagnosis. All the patients were operated on – the resection of the pancreas was performed.

Key words: renal cell carcinoma metastases, neuroendocrine tumors of the pancreas, diagnostics, surgical treatment.

Введение

Метастатическое поражение поджелудочной железы (ПЖ) может выявляться при различных злокачественных новообразованиях. Как правило, метастазы в ПЖ диагностируются при диссеминации опухолевого процесса, когда радикальное лечение невозможно [16]. Изолированное метастатическое поражение ПЖ является казуистикой. По данным популяционного исследования, проведенного C. Gilbert и соавт. [4], из 1172 выявленных новообразований ПЖ только 25 (2,1%) были метастазами.

Наиболее часто метастатическое поражение ПЖ выявляется при почечно-клеточном раке (ПКР) [3, 14, 18]. Пути метастазирования ПКР в ПЖ до конца не изучены. Лимфогенное метастазирование может происходить ретроградно из пораженных забрюшинных лимфатических узлов [1, 10]. Анализ, проведенный F. Sellner и соавт. [15], показал, что из 236 наблюдений метастатического поражения ПЖ при ПКР в 39% выявлены солитарные метастазы, которые локализовались в разных ее отделах независимо от поражения правой или левой почки. J. Hung и соавт. [6] обобщили результаты лечения 329 больных с вторичными опухолями ПЖ: у 88 из них было прорастание злокачественных опухолей из близлежащих органов и у 241 — метастазы в ПЖ. Среди больных с метастатическим поражением железы у 74% были метастазы ПКР. Интервал между удалением первичной опухоли и выявлением метастазов в ПЖ составил в среднем 84 мес, при ПКР этот интервал достигал 108 мес. Пятилетняя выживаемость после радикального удаления метастазов в ПЖ составила 61,1%, при метастазах ПКР — 72,8% [9].

Правильная диагностика этих редких вариантов течения ПКР сложна. Фактически у больных через много лет после первичного вмешательства выявляется солитарное новообразование ПЖ, по своим характеристикам соответствующее нейроэндокринной неоплазии (НЭН) ПЖ. Часто дифференцировать эти заболевания затруднительно даже при морфологическом исследовании [2].

Цель данной работы — демонстрация трудностей дооперационной и морфологической дифференциальной диагностики НЭН ПЖ и метастазов ПКР в ПЖ.

Материал и методы

В Институте хирургии им. А.В. Вишневского за 2009—2011 г. оперированы 4 больных с метастазами ПКР в ПЖ. Основная клиническая информация по этим наблюдениям и данные инструментального обследования отражены в **таблице** и на **рис. 1** и **2**.

© Коллектив авторов, 2012

© Хирургия. Журнал им. Н.И. Пирогова, 2012

Khirurgiia (Mosk) 2012; 9: 26

e-mail: kochatkov@ixv.comcor.ru

Данные о больных с метастазами ПКР в ПЖ

Показатель	Б., 71 года; поступила 08.06.09	А., 70 лет; поступила 10.06.10	П., 63 лет; поступила 26.01.11	С., 50 лет; поступил 29.06.11
Пол		Женский		Мужской
Диагноз при поступлении	НЭН тела ПЖ	Опухоли тела и хвоста ПЖ	НЭН перешейка ПЖ (верифицирована при тонкоигольной биопсии)	НЭН головки ПЖ
Нефрэктомия (давность)	Слева (15 лет)	Справа (15 лет)	Справа (16 лет)	Слева (4 года)
Клинические проявления	Похудание на 5 кг за 6 мес	Периодические умеренные боли в правом подреберье	Жалоб нет	Желтушность кожных покровов, ознобы, кожный зуд
Локализация опухоли/размер образований	Тело ПЖ, 25 мм	Головка ПЖ/хвост ПЖ; 20/35 и 40 мм	Перешеек ПЖ, 10 мм	Головка ПЖ, 56 мм
УЗИ (характеристики образований ПЖ)	Гиперваскулярные гипоэхогенные однородные образования с четкими контурами, с низкорезистивным спектром кровотока в интранодулярных артериях		Аваскулярные гипоэхогенные образования перешейка ПЖ с четкими ровными контурами, однородной структуры	Гиперваскулярное гипоэхогенное образование головки ПЖ, с четкими неровными контурами, неоднородной структуры, с низкорезистивным спектром кровотока в интранодулярных артериях
ЭндоУЗИ (характеристики образований ПЖ)	Не проводилось		Образование перешейка ПЖ с четкими неровными контурами, неоднородное, по периферии гипоэхогенный ободок	Образование головки ПЖ с четкими неровными контурами, неоднородной структуры за счет гипоэхогенной зоны в центре
КТ (характеристики образований ПЖ)	Гиперваскулярные образования, интенсивно накапливают контрастный препарат в артериальную фазу исследования, в венозную фазу их плотность резко снижается			
МРТ (характеристики образований ПЖ)	Не проводилась	Опухоли головки и хвоста ПЖ — множественные НЭН или метастатическое поражение	Не проводилась	Не проводилась
Операция	Дистальная (корпорокаудальная) резекция ПЖ со спленэктомией, холецистэктомия	Тотальная панкреатодуоденумэктомия, спленэктомия, холецистэктомия	Дистальная резекция ПЖ с сохранением селезенки	Панкреатодуоденальная резекция с сохранением привратника
Гистологическое исследование	Метастаз светлоклеточного рака почки	Картина эндокринной опухоли солидно-папиллярного строения. При иммуногистохимическом исследовании верифицирован метастаз светлоклеточного рака почки		
Послеоперационное осложнение	Послеоперационный панкреатит, инфильтрат области резекции ПЖ	Нет	Наружный панкреатический свищ, закрылся на фоне консервативной терапии на 42-е сутки	Нет

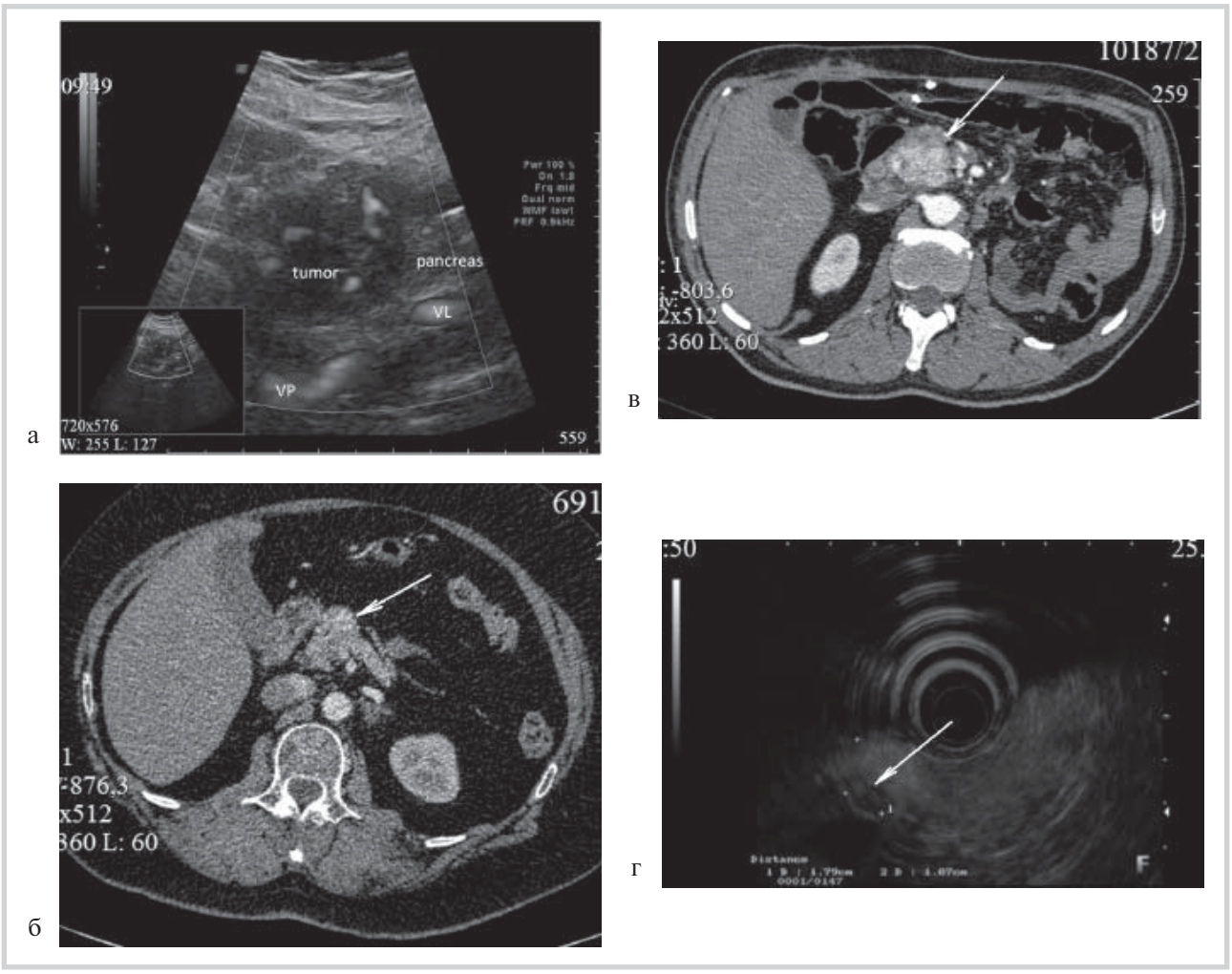

Рис. 1. **Результаты инструментального обследования больных с метастазами ПКР в ПЖ.**

а — УЗИ органов брюшной полости (больной *С.*, 50 лет). VL — селезеночная вена, VP — воротная вена, pancreas — неизменная ткань поджелудочной железы, tumor — в перешейке гиперваскулярная опухоль; б и в — мультидетекторные спиральные компьютерные томограммы органов брюшной полости, артериальная фаза (соответственно больная *П.*, 63 лет и больной *С.*, 50 лет). В перешейке ПЖ опухоль, активно накапливающая контрастный препарат (стрелка); г — эндоУЗИ. В перешейке ПЖ опухоль (стрелка).

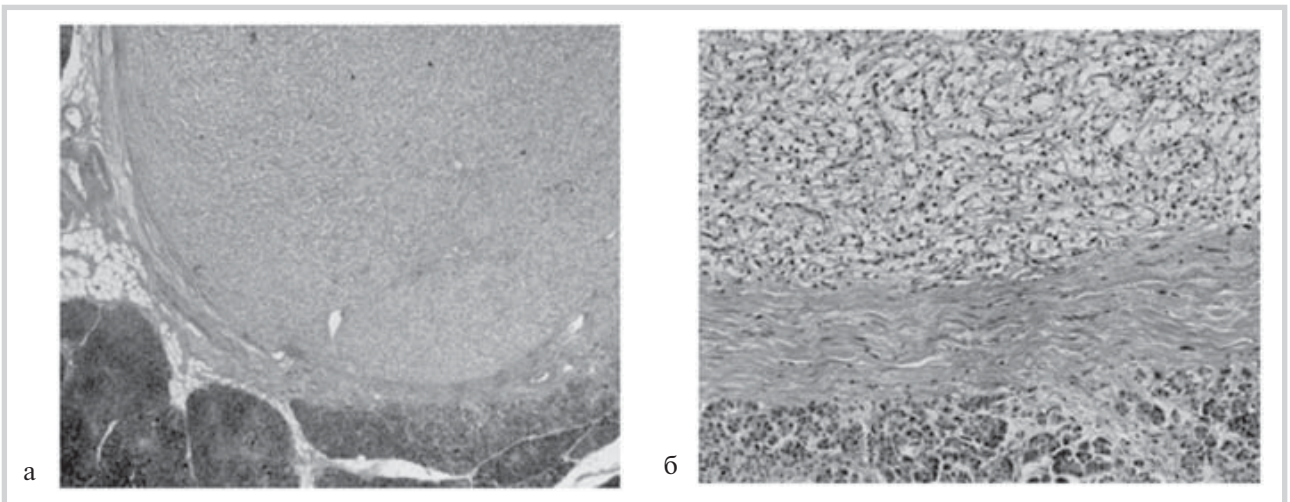

Рис. 2. **Метастаз почечно-клеточного рака в поджелудочную железу. Световая микроскопия. Окраска гематоксилином и эозином.**

а — ув. 100; б — ув. 400.

Приводим клиническое наблюдение.

Больная *П.*, 63 лет, госпитализирована в Институт хирургии им. А.В. Вишневского 26.01.11 с подозрением на нефункционирующую НЭН ПЖ. Жалоб не предъявляла. Из анамнеза известно, что в 1995 г. перенесла нефрэктомию по поводу рака правой почки T2N0M0. В октябре 2010 г. при плановом обследовании на основании данных УЗИ органов брюшной полости выявлено очаговое образование, которое расценено как опухоль левого надпочечника. Дополнительно обследована в онкологическом учреждении по месту жительства и в ноябре 2010 г. диагноз был сформулирован как опухоль тела ПЖ. При КТ органов брюшной полости в перешейке ПЖ определялось образование диаметром 10 мм, которое при болюсном усилении активно накапливало контрастный препарат в артериальную фазу исследования, в венозную фазу плотность образования резко снижалась. По данным тонкоигольной пункционной биопсии образование соответствовало НЭН ПЖ. Больная госпитализирована в Институт хирургии им. А.В. Вишневского для дообследования и оперативного лечения.

При поступлении состояние больной удовлетворительное, сознание ясное. Грудная клетка симметричная. Дыхание через нос свободное. Аускультативно дыхание с жестким оттенком, выслушивается над всеми отделами, хрипов нет, частота дыхательных движений 16 в 1 мин. Тоны сердца звучные, шумов нет, ритм правильный. АД 110/70 мм рт.ст. Пульс 74 в 1 мин, удовлетворительных качеств, ритм правильный. Язык влажный, чистый. Живот не вздут, правильной формы, равномерно участвует в акте дыхания, при пальпации мягкий, безболезненный во всех отделах. Перистальтические шумы обычные, газы отходят. Имеется послеоперационный рубец на передней брюшной стенке после нефрэктомии, послеоперационной грыжи нет. Мочеиспускание не нарушено.

При УЗИ с дуплексным сканированием сосудов брюшной полости определяются аваскулярные образования перешейка ПЖ, диффузные изменения паренхимы печени, умеренное повышение скоростных показателей кровотока по общей печеночной и селезеночной артериям и увеличение диаметра верхней брыжеечной и селезеночной вен. При КТ органов брюшной полости в перешейке железы имеется образование до 1 см в диаметре. Проток ПЖ нитевидный, дифференцируется на всем протяжении. Парапанкреатическая клетчатка не инфильтрирована. Парапанкреатические лимфатические узлы не увеличены. По своим характеристикам образование соответствует НЭП ПЖ. При эндоскопическом УЗИ (эндоУЗИ) проток ПЖ не расширен. В теле ПЖ образование с неровным, четким контуром, диаметром 18 мм. Образование имеет неоднородную структуру, преимущественно повышенной эхогенности с наличием гипоэхогенной зоны по периферии. Эндосонографическая картина наиболее соответствует НЭП тела ПЖ. Уровень онкомаркеров крови не повышен (СЕА 0,4 нг/мл, СА 19-90,2 ед/мл).

14.02 больная оперирована. Выполнены дистальная резекция ПЖ с сохранением селезенки и дренирование брюшной полости. При плановом гистологическом исследовании с иммуногистохимическим анализом опухоль соответствует метастазу ПКР в ПЖ. Вне опухоли ткань ПЖ с нерезко выраженным липоматозом.

Послеоперационный период осложнился формированием жидкостного скопления в области резекции железы на 17-е сутки после операции. Произведено его дренирование под контролем УЗИ. По данным фистулографии, имеется сообщение жидкостного скопления с протоком ПЖ. Проводилась инфузионная, антибактериальная терапия, коррекция гипергликемии. На фоне терапии наружный панкреатический свищ закрылся. Больная выписана в удовлетворительном состоянии под наблюдение онколога.

Результаты и обсуждение

В 3 наблюдениях выявлены метастазы только в ПЖ через 15—16 лет после нефрэктомии. Множественные метастазы (в печени, легких и ПЖ) диагностированы у одного больного через 3 года после удаления опухоли почки, что свидетельствует о более высоком злокачественном потенциале опухолевых клеток и более «агрессивном» течении заболевания.

Клинические проявления рецидива ПКР были весьма скудными или отсутствовали. Отмечались незначительные боли в правом подреберье у одной больной и умеренная потеря в массе у другой. Пальпация живота была неинформативной. У одного больного с метастатическим поражением головки ПЖ возникла механическая желтуха, по поводу чего и начато обследование. Аналогичные данные о неспецифичности и скудности клинических проявлений метастазов ПКР в ПЖ приводятся во многих публикациях [7, 12, 16, 17].

При УЗИ у всех больных на фоне неизмененной паренхимы ПЖ выявлены ее объемные образования сниженной эхогенности с четкими контурами. Структура опухолей различалась в зависимости от их размеров. Образования до 20 мм в диаметре имели однородную гипоэхогенную структуру, четкие ровные контуры, при цветовом допплеровском картировании (ЦДК) были аваскулярны. Данные ультразвуковые характеристики неспецифичны, аналогично выглядят НЭН ПЖ, что не позволяло провести дифференциальную диагностику. При больших размерах образований возможно выявление характерных ультразвуковых признаков мета-

статического поражения: выраженное снижение эхогенности опухоли, неровные контуры (в отличие от НЭН ПЖ), гипоэхогенный ободок по периферии образования и наличие анэхогенных зон некроза в центре. В режиме ЦДК метастаз ПКР всегда гиперваскуляризирован и даже при небольших размерах четко регистрируются множественные интранодулярные артерии с низкорезистивным спектром кровотока [7, 13]. В нашем исследовании только в одном наблюдении при трансабдоминальном УЗИ выявлены все признаки вторичной опухоли, что на дооперационном этапе позволило предположить метастатическое поражение ПЖ. Для более детальной оценки структуры образований целесообразно применять эндоУЗИ [4, 5]. По данным эндоУЗИ картина метастазов ПКР и НЭП ПЖ совпадает с таковой при трансабдоминальном УЗИ. За счет приближения датчика к исследуемой зоне методика может помочь выявить характерные признаки метастатического поражения при опухолях диаметром более 20 мм. Однако дифференциальная диагностика образований меньших размеров при эндоУЗИ также затруднена.

По данным КТ, у всех больных ткань ПЖ была неизмененной, проток ПЖ не расширен. Образования имели гомогенную структуру и хорошо выраженную капсулу, во всех наблюдениях накапливали контрастный препарат в артериальную фазу. Динамика плотности метастаза ПКР в ПЖ в фазы контрастирования совпадала с таковой при НЭН ПЖ и характеризовалась уменьшением плотности в венозную и отсроченную фазы исследования по сравнению с артериальной фазой. В отсроченную фазу метастазы ПКР в ПЖ и НЭН ПЖ были практически изоденсными паренхиме ПЖ. Как и при УЗИ, за счет небольшого размера образований дифференциальная диагностика с НЭН ПЖ крайне затруднена. Аналогичные результаты получены и другими авторами [8, 11]. Метастатическая природа очагового образования ПЖ на основании данных мультидетекторной спиральной КТ заподозрена только у одного пациента, в остальных наблюдениях высказано предположение о нейроэндокринной природе заболевания.

При МРТ органов брюшной полости (режимы T2, T2 STIR, T1) метастазы ПКР в ПЖ имеют различные характеристики, которые, зависят от размеров образований. При диаметре более 3—4 см они имеют вид округлых образований неоднородного строения с четким контуром, тонкой фиброзной капсулой, мягкотканным компонентом по периферии и кистозным компонентом в центре, свидетельствующем о некрозе. Опухоли меньших размеров могут визуализироваться как участки измененного сигнала округлой формы без четких границ. Схожие характеристики при МРТ имеют и НЭН ПЖ, которые определяются как гетерогенные образования преимущественно солидного строения с четкими контурами. При динамическом сканировании на фоне внутривенного болюсного контрастного усиления эти образования гиперваскулярны по отношению к паренхиме железы [11].

При интраоперационной ревизии метастазы ПКР в ПЖ имели вид плотных узлов белесоватого цвета, выступающих над неизмененной паренхимой органа. Макроскопическая и пальпаторная оценка не позволяла провести дифференциальную диагностику с первичными опухолями, исходящими из ткани ПЖ. Единственным косвенным признаком, позволяющим заподозрить вторичное поражение железы, было отсутствие склеротического изменения паренхимы, которое характерно для некоторых опухолевых поражений (протоковой аденокарциномы, внутрипротоковой муцинозной опухоли). Парапанкреатическая клетчатка была неизмененной, за счет чего технических трудностей при выполнении операций не возникало.

В раннему послеоперационном периоде у 2 больных развился панкреатит. Осложнение связываем с тем, что резекция ПЖ производилась при неизмененной функционально активной ткани органа. Сформировались наружные панкреатические свищи, которые закрылись самостоятельно на 32-е и 42-е сутки после операций.

При морфологическом исследовании дифференциальная диагностика между НЭН и метастазами ПКР в ПЖ должна основываться не только на данных световой микроскопии, но и на результатах иммуногистохимического исследования. Метастазы ПКР не дают положительной реакции с панмаркерами нейроэндокринных неоплазий, в первую очередь с хромогранином А, напротив, часто экспрессируют виментин и CD10 [2].

Таким образом, представленные клинические наблюдения метастазов почечно-клеточного рака в ПЖ довольно типичны. Характерной особенностью является позднее (более 10 лет) и, как правило, случайное выявление одиночных метастазов в ПЖ [9]. Диагноз устанавливается на основании данных инструментальных методов исследования. Клиническая манифестация заболевания развивается лишь при сдавлении окружающих органов. Дифференциальная диагностика проводится с первичными опухолями ПЖ, в первую очередь с нефункционирующими нейроэндокринными неоплазиями. Она сложна ввиду сходной инструментальной семиотики этих новообразований. Правильный диагноз может быть установлен только с учетом информации о нефрэктомии по поводу почечно-клеточного рака в анамнезе и знании о возможности избирательного метастатического поражения ПЖ. При лучевых методах обследования характерно наличие гиперваскулярных образований ПЖ чаще с четкими контурами, отсутствие панкреатической гипертензии и

проявлений хронического панкреатита. Выявленную у больных, оперированных по поводу ПКР, опухоль ПЖ, имеющую инструментальную семиотику аналогичную нефункционирующим нейроэндокринным неоплазиям, следует трактовать как метастаз ПКР. Морфологическое исследование позволяет установить диагноз только после иммуногистохимического исследования. Хирургическое лечение метастазов почечно-клеточного рака в ПЖ, как свидетельствуют данные многих исследований, оправдано, поскольку доказана высокая пятилетняя выживаемость этих больных.

ЛИТЕРАТУРА

1. *David A.W., Samuel R., Eapen A., Vyas F., Joseph P., Sitaram V.* Pancreatic metastasis from renal cell carcinoma 16 years after nephrectomy: A case report and review of the literature. Trop Gastroenterol 2006; 27: 175—176.
2. *DeLellis R.A., Lloyd R.V., Heitz P.U., Eng C.* (eds). World Health Organization classification of tumours, pathology and genetics of tumours of endocrine organs 2004; IARC, Lyon.
3. *Faure J.P., Tuech J.J., Richer J.P., Pessaux P., Arnaud J.P., Carretier M.* Pancreatic metastasis of renal cell carcinoma: presentation, treatment and survival. J Urol 2001; 165: 20—22.
4. *Gilbert C.M., Monako S.E., Cooper S.T., Khalbuss W.E.* Endoscopic ultrasound-guided fine-needle aspiration if metastases to the pancreas: A study of 25 cases. Cytojoumal 2011; 8: 7.
5. *Giovannini M.* The place of endoscopic ultrasound in bilio-pancreatic pathology. Gastroenterologie Clinique et biologique 2010; 34: 8—9: 436—445.
6. *Hung J.H., Wang S.E., Shyr Y.M., Su C.H., Chen T.H., Wu C.W.* Resection for Secondary Malignancy of the Pancreas. Pancreas 2011; 21 [Epub ahead of print].
7. *Konstantinidis I.T., Dursun A., Zheng H., Wargo J.A., Thayer S.P., Fernandez-del Castillo C., Warshaw A.L.* Metastatic Tumors in the Pancreas in the Modern Era. J Am Coll Surg 2010; 211: 6: 749—753.
8. *Mecho S., Quiroga S., Cuellar H., Sebastia C.* Pancreatic metastasis of renal cell carcinoma: multidetector CT findings. Abdominal imaging 2009; 34: 385—389.
9. *Miyao N., Naito S., Ozono S., Shinohara N., Masumori N. et al.* Late recurrence of renal cell carcinoma: retrospective and collaborative study of the Japanese Society of Renal Cancer. Urology 2011; 77: 2: 379—384. Epub 2010; 23.
10. *Norman O.M., Pradeep C.* Pancreatic Metastasis from Renal Carcinoma Managed by Whipple Resection. A Case Report and Literature Review of Metastatic Pattern, Surgical Management and Outcome. JOP. J Pancreas (Online) 2009; 6: 10: 4: 413—418.
11. *Palmowski M., Hacke N., Satzl S., Klauss M., Wente M.N., Neukamm M., Kleeff J., Hallscheidt P.* Metastasis to the pancreas: characterization by morphology and contrast enhancement features on CT and MRI/ Pancreatology 2008; 8: 2: 199—203.
12. *Reddy S., Edil B.H., Cameron J.L., Pawlik T.M., Herman J.M., Gilson M.M., Campbell K.A., Schulick R.D., Ahuja N., Wolfgang C.L.* Pancreatic resection of isolated metastases from nonpancreatic primary cancers. Ann Surg Oncol 2008; 15: 3199—3206.
13. *Rickes S., Monkemuller K., Malfertheiner P.* Contrast-Enhanced Ultrasound in the Diagnosis of Pancreatic tumors. JOP. J Pancreas 2006; 7: 6: 584—592.
14. *Roland C.F., van Heerden J.A.* Nonpancreatic primary tumors with metastasis to the pancreas. Surg Gynecol Obstet 1989; 168: 345—347.
15. *Sellner F., Tykalsky N., DeSantes M., Pont J., Klimpfinger M.* Solitary and multiple isolated metastasis of clear cell renal cell carcinoma to the pancreas: An indication for pancreatic surgery. Ann Surg Oncol 2006; 13: 75—85.
16. *Tanis P.J., van der Gaag N.A., Busch O.R., van Gulik T.M. Gouma D.J.* Systematic review of pancreatic surgery for metastatic renal cell carcinoma. Br J Surg 2009; 96: 579—592.
17. *Zerbi A., Ortolano E., Balzano G., Borri A., Beneduce A.A., Di Carlo V.* Pancreatic metastasis from renal cell carcinoma: which patients benefit from surgical resection? Ann Surg Oncol 2008; 15: 1161—1168.
18. *Z'graggen K., Fernandez-del Castillo C., Rattner D.W., Sigala H., Warshaw A.L.* Metastases to the pancreas and their surgical extirpation. Arch Surg 1998; 133: 413—417; discussion 418—419.

Поступила 18.01.12