Восстановление печеночного кровотока и насыщенности тканей кислородом после обширных резекций печени

К.м.н. Э.А. ИСКЕНДЕРОВ

The restoration of hepatic circulation and tissue oxygenation after major liver resections

E.A. ISKENDEROV

Научный центр хирургии им. М.А. Топчибашева (дир. — акад. НАН Б.А. Агаев), Баку, Азербайджанская Республика; экспериментальная лаборатория (руководитель — проф. R.H. Tolba) Университетской клиники, Бонн, Германия

Проведено исследование для выяснения эффективности комбинированного применения активатора аденозиновых рецепторов А2 и ишемической подготовки при резекциях печени на фоне билиарного цирроза в эксперименте на крысах. Отмечено усиление скорости кровотока и общего объема печеночного кровотока при ишемической подготовке. Интенсивность портального кровотока в разные часы после резекции была более высокой, чем в группе животных без такой подготовки. Применение активатора аденозиновых рецепторов оказало синергическое воздействие и повысило эффективность проведенной подготовки у животных с билиарным циррозом. Использование препарата CGS повышает способность гепатоцитов улавливать кислород, скорость трансмембранного переноса и внутриклеточных реакций обмена.

Ключевые слова: печень, резекция, реперфузионное повреждение, микроциркуляция, допплерография, аутогеморегуляция.

The efficacy of the combined use of the adenozyne receptors A2 type activator and ischemic prepare before the liver resections on the background of biliary chirrhosis was studied in vivo on rats. The ischemic prepare allowed the increase of the blood flow velocity and the general hepatic blood volume. The use of the adenozyne receptors A2 type activator showed the synergic effect. The use of CGS increased the ability of hepatocytes to catch oxygen, improves the velocity of the transmembrane transport and the intracellular exchange reactions.

Key words: liver, resection, reperfusional damage, microcirculation, dopplerography, autohemoregulation.

Введение

Патологические состояния, такие как хронический гепатит, холестаз, цирроз, стеатоз и др., вызывают перестройку морфологической структуры органа, дисбаланс в портопеченочной гемодинамике, нарушение микроциркуляторного кровообращения и угнетение функционального состояния печени. Прекращение или резкое снижение регионального кровотока (ишемия) является необходимым компонентом ряда хирургических операций (при удалении опухолей, трансплантации органов и др.) на печени. На фоне названных выше процессов результаты обширных резекций печени по поводу объемных образований нередко бывают неудовлетворительными [1, 3, 7]. Известно, что ишемия в зависимости от ее продолжительности и степени вызывает ряд структурных и функциональных нарушений, которые могут усиливаться (а не исчезать) в период постишемической реперфузии. По данным ряда авторов, именно фаза реперфузии ответственна за нарушения в микроциркуляторном русле и понижение функциональной активности оставшейся части печени после завершения операции. Ишемическо-реперфузионное повреждение печени является грозным осложнением в гепатобилиарной хирургии и приобретает особое значение после трансплантации органа [2, 4, 9, 10]. Один из эффективных методов профилактики указанных нарушений печени в этих условиях — периодически повторяющиеся короткие эпизоды ишемии (пережатие гепатодуоденальной связки) и реперфузий. Ишемическая подготовка считается феноменом, повышающим устойчивость тканей при состояниях, сопровождающихся стрессом и ишемией, благодаря активизации эндогенных приспособительных механизмов [5, 8—10].

Для профилактики реперфузионного повреждения печени предложено много методов терапии фармакологическими препаратами, среди которых особая роль принадлежит активаторам аденозиновых рецепторов А2. Аденозин — это циклический нуклеотид и побочный продукт гидролиза нормального аденозинтрифосфата (АТФ) или клеточных энергозависимых процессов. Продукция аденозина повышается при снижении доступности кислорода и ишемии. Аденозиновые рецепторы обозначаются Р1 или Р2. Рецепторы Р1 имеют повышенный аф-

© Э.А. Искендеров, 2012

© Хирургия. Журнал им. Н.И. Пирогова, 2012

Khirurgiia (Mosk) 2012; 9: 21

e-mail: eiskenderov@yahoo.com

финитет к аденозину и сниженный аффинитет к АТФ. Рецепторы Р2 имеют противоположный аффинитет. Рецепторы Р1 дифференцируются по их способности угнетать (А1) или активировать (А2) аденилатциклазу. Подтверждение сложной роли аденозина представлено в исследованиях, сообщающих об уменьшении ишемического повреждения печени после активации аденозиновых рецепторов А2 [2, 6, 11].

Наша цель — изучение динамики восстановления нарушенного печеночного кровотока (ПК) после предварительной ишемической подготовки, оценка эффективности активатора аденозиновых рецепторов А2 для улучшения насыщенности тканей печени кислородом после ее резекции на фоне билиарного цирроза.

Материал и методы

Исследование проводили на 120 белых крысах Wistar массой 250—300 г в экспериментальной лаборатории Университетской клиники города Бонн (Германия). Для анестезии применяли кетаминксилазиновую смесь внутримышечно в дозах соответственно 90 и 10 мг/кг. Дальнейшие манипуляции проводили под ингаляционной анестезией изофлуран-оксигеновой смесью (соответственно 2,5% и 0,5 л/мин). Брюшную полость вскрывали срединным разрезом, после чего измеряли микроциркуляцию печени и интенсивность портального кровотока. В 1-й (контрольной) группе (n=30) производили резекцию печени: перед операцией накладывали сосудистый клип на магистральные сосуды у ворот печени. Во 2-й (n=30), 3-й (n=30) и 4-й группах (n=30) останавливали приток крови к органу путем наложения клипа на печеночную артерию и портальную вену в течение 60 мин. Три последние группы отличались от 1-й тем, что резекцию печени осуществляли на фоне билиарного цирроза. В 3-й группе до операции применяли ишемическую подготовку путем периодических наложений и снятий клипа на магистральные сосуды у ворот печени по схеме 10 мин ишемия + 5 мин реперфузия + 15 мин ишемия + 5 мин реперфузия. Животным 4-й группы за 20 мин до лапаротомии внутривенно вводили разбавленный препарат CGS — активатор аденозиновых рецепторов, затем проводили сеансы ишемической подготовки по указанной выше схеме, комбинируя эти две процедуры для профилактики реперфузионного повреждения. Интенсивность портального кровотока и печеночную микроциркуляцию измеряли через 1, 3 и 24 ч после резекции. Печеночную микроциркуляцию изучали с помощью аппарата Laser Doppler. Аппарат снабжен датчиком, излучающим лазерные лучи и имеющим возможность воспроизведения изменений отражения лучей в цифровом формате в виде графиков на дисплее. Аппарат имеет возможность на уровне 4 мм (поверхностный — surface — S) и на глубине 8 мм (глубокий — deep — D) от поверхности печени вычислять следующие параметры микроциркуляции: ПК (hepatic flow), относительное количество гемоглобина (rHb — relative hemoglobin amount), скорость кровотока (blood flow velocity) и сатурацию, или кислородную насыщенность тканей (SO_2 — Oxygen supply of tissue). Портальный кровоток изучали с помощью аппарата Transonyc system TS-420, методом перивазкулярной флоуметрии. К аппарату подключали кабель, к концу которого был присоединен муфтообразный детектор. После мобилизации воротную вену бережно помещали в середину муфты-детектора и закрепляли. В течение 1 мин измеряли интенсивность портального кровотока, результаты исследования отражались на дисплее.

Модель билиарного цирроза создавали следующим образом: общий желчный проток выделяли в толще гепатодуоденальной связки, перевязывали и пересекали между двумя лигатурами, отрезок протока длиной 2 см извлекали для предотвращения реканализации. Брюшную полость закрывали двухрядным швом. Крыс держали в лабораторных условиях 2 нед, после чего производили релапаротомию, измерение микроциркуляции и интенсивности портального кровотока. После мобилизации большую левую долю печени резецировали.

Уровень стандартных ферментов — АлАТ, АсАТ, щелочной фосфатазы, γ-глутамилтранспептидазы, отражающих функциональную активность печени и количество общего билирубина, измеряли на биохимическом анализаторе через 1, 3 и 24 ч после резекции печени. Фрагменты печеночной ткани, взятые в те же часы после резекции, фиксировали в 10% растворе формалина, обрабатывали парафином, срезы толщиной 5,0—8,0 мкм окрашивали гематоксилином и эозином по методу Ван Гизона, после чего изменения в структуре органа изучали под световым микроскопом.

Статистическую обработку данных производили с помощью параметрических и непараметрических методов. При p<0,05 разницу между группами считали достоверной.

Результаты и обсуждение

ПК в 1-й (контрольной) группе повысился через 1 ч после снятия клипа. Отмечалось повышение объема ПК по сравнению с исходными значениями (как поверхностного, так и глубокого кровотока), в то время как портальный кровоток снизился с 32,10±1,24 до 25,80±1,71 мл/мин **(см. таблицу)**. Снизилась сатурация, но различие не было статистически достоверным. После восстановления кровообращения биохимический анализ крови показал

Портальный кровоток и печеночная микроциркуляция через 1 ч после резекции

Параметр	Группа			
	1-я	2-я	3-я	4-я
Портальный кровоток, мл/мин	25,80±1,709	6,22±1,03	11,2±0,55	10,73±0,363
SO_2 (S),%	62,43±3,614	14,05±2,34	21,4±1,72	26,42±4,396
rHb (S),%	102,71±3,341	38,46±1,48	44,2±0,65	38,49±0,857
ПК (S), мл/перф.ед.	197,31±20,05	86,65±15,07	139±11,1	120,8±15,68
Скорость кровотока (S), мл/мин	27,36±1,37	16,35±0,85	17,8±0,43	16,12±0,785
SO_2 (D),%	79,11±1,143	19,37±0,37	31,8±1,18	33,27±1,768
rHb (D),%	134,36±19,15	83,71±3,20	84,4±1,53	87,03±0,87
ПК (D), мл/перф.ед.	531,55±21,16	285,6±30,19	364±9,71	311,3±9,336
Скорость кровотока (D), мл/мин	68,87±1,674	36,06±3,14	38,4±0,61	37,56±0,736

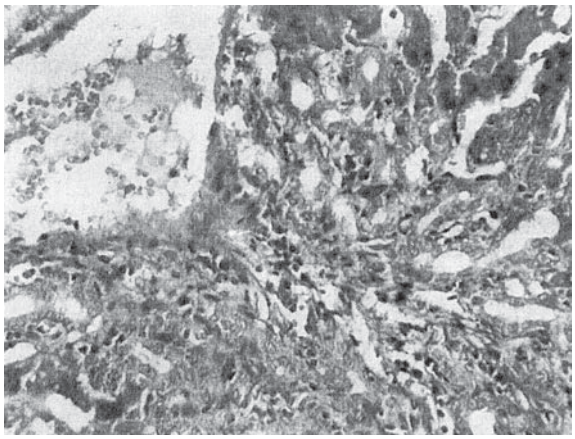

Рис. 1. **Ткань печени через 1 ч после резекции на фоне билиарного цирроза (2-я группа): некроз гепатоцитов в центролобулярных участках. Окраска гематоксилином и эозином. Об. 50, ок. 5.**

повышение активности ферментов. В биоптатах печени при гистологическом исследовании выявлена дезорганизация диффузного характера как в паренхиме, так и в строме печеночной ткани. Исследования, проводившиеся через 3 ч после резекции, свидетельствовали об уменьшении показателя кровотока в поверхностных слоях печени. Низкая сатурация на поверхности печени (69,38%) привлекла внимание. В глубоких тканях повысился ПК (с 533,66±17,04 до 559,35±22,38 мл/перф.ед.; $p<0,05$), сатурация оказалась всего на 10,6% ниже исходной. Через 24 ч после резекции ПК на поверхности печени был ниже исходного приблизительно на 20%, в то время как в глубоких слоях параметр кровотока достиг нормальных цифр (585,7±19,66 мл/перф.ед.). Сатурация на поверхности была 74,6%, в глубоких тканях — 89,3%. Скорость кровотока и относительное количество гемоглобина вернулись к исходным значениям.

Во 2-й группе перед операцией печень была зеленовато-желтого цвета, с неравномерными контурами и бугристой поверхностью. Биохимический анализ крови (повышенная активность ферментов и высокий уровень билирубина) и макроскопическая картина печени свидетельствовали в пользу правильности моделирования цирроза. ПК через 1 ч после резекции снизился на 40,17% на поверхностном и на 21,03% на глубоком уровне, уменьшился портальный кровоток с 25,44±0,93 до 14,11±0,69 мл/мин. Сатурация на поверхностном уровне снизилась до 14,05%, в глубоких тканях — до 19,37%.

В 3-й группе применение ишемической подготовки до оперативного вмешательства способствовала появлению обнадеживающих результатов уже через 1 ч после резекции. ПК в глубоких слоях увеличился. Также повысилась интенсивность портального кровообращения. Относительное количество гемоглобина выросло на обоих уровнях измерения. Оставались на прежних позициях скорость кровотока и сатурация тканей.

По сравнению с контрольной группой у крыс на фоне билиарного цирроза наблюдалось прогрессирование патологического процесса в фазе реперфузии. Активность ферментов стала повышаться после резекции, и через сутки после операции показатели оставались высокими. По сравнению с контрольной группой, в которой 3 ч после резекции прослеживалась тенденция к нормализации активности ферментов, нарастание активности ферментов и количество общего билирубина на фоне билиарного цирроза предупреждало реперфузионное повреждение.

Прогрессирование патологического процесса отчетливо наблюдалось и при морфологическом исследовании биоптатов печеночной ткани. Через 1 ч после резекции большинство долек было подвержено зернистой и гидропической дистрофии, исчезло балочно-радиальное строение. Отмечался коагуляционный и колликвационный некроз гепатоцитов в центролобулярных участках. Видны скопления пигмента липофусцина в этих очагах **(рис. 1)**.

Через 3 ч после резекции отмечались положительные изменения микроциркуляторных параметров в 3-й группе. Увеличился приток крови по воротной вене, а также ПК. Анализ других параме-

тров показал повышение скорости кровообращения как на поверхностном, так и на глубоком уровнях. По сравнению с лабораторными животными, не получавшими подготовку, сатурация в основной группе была намного выше, но отставала от показателей в контрольной группе. Изменения показателей в сторону нормализации были более наглядно выражены через сутки после операции. Улучшение микроциркуляции создало оптимальные условия для повышения сатурации на поверхности печени до 46,2%, в глубоких слоях до 60%. Благодаря положительным изменениям в микроциркуляторном русле патоморфологическая картина отличалась от картины в 3-й группе животных. Через сутки после резекции перисинусоидальные участки дилатированы, остается застой желчи. В цитоплазме некоторых гепатоцитов наряду со скоплением липофусцина отмечаются следы желчных пигментов, что свидетельствует о восстановлении способности гепатоцитов улавливать свободный билирубин в крови.

Анализируя допплерографические данные, можно с уверенностью сказать, что проведение ишемической подготовки сыграло большую роль в улучшении параметров органной гемодинамики. Уже через 1 ч после резекции повышался ПК в глубоких тканях до 364±9,71 мл/перф.ед., тогда как в 1-й группе этот параметр был равен 86,65±15,07 мл/перф.ед. Интенсивность портального кровотока увеличилась до 11,2±0,55 мл/мин. Сатурация в глубоких тканях повысилась до 32%. Через 3 ч после реперфузии, согласно допплерографическим данным, увеличились приток крови по воротной вене, а также ПК. Через 24 ч после резекции в анализе крови отмечено отчетливое снижение исследуемых параметров, исключая количество общего билирубина. Полученные данные свидетельствуют о положительном влиянии предварительной ишемической подготовки на процесс восстановления нарушенного ПК и на функциональную активность оставшейся части паренхимы печени при цирротическом ее поражении.

При сравнении результатов исследования привлек внимание тот факт, что, несмотря на повышение общего объема ПК в 3-й группе, сатурация тканей не повышалась более чем до 60%, rHb возросло до высоких цифр даже по сравнению с контрольной группой. Известно, что rHb показывает наполнение микрососудов, которое связано с плотностью скопления капилляров и наполнением венозных ветвей. Этот факт можно объяснить как еще один приспособительный механизм печени: при низкой сатурации венозный застой удлиняет время контакта гепатоцитов с элементами крови, ткань печени использует этот промежуток для усвоения доставленного кислорода.

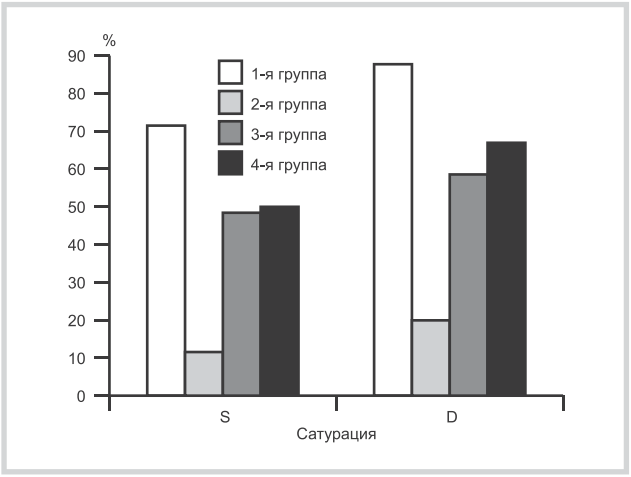

Рис. 2. **Изменение сатурации через 24 ч после резекции.**
S — поверхностный уровень; D — глубокие ткани.

Исследования показали, что изменения в параметрах печеночной микроциркуляции в 4-й группе в ранние часы после резекции имеют приблизительно одинаковый характер. По сравнению с 1-й группой повысилась интенсивность ПК и портального кровотока, скорость кровообращения. Применение активаторов аденозиновых рецепторов в комбинации с предварительной ишемической подготовкой обеспечило активацию основных внутриклеточных реакций для восполнения энергетических ресурсов гепатоцитов. При исследованиях через 3 ч после резекции в 4-й группе сатурация поднялась до 50,55%, что достоверно отличалось от значений в 3-й группе (46,2%). Через сутки после резекции сатурация повысилась до 67,74%, что указывало на повышение функциональной активности гепатоцитов, высокий темп трансмембранного переноса и облегчение усвояемости тканями кислорода **(рис. 2)**.

Таким образом, предварительная ишемическая подготовка печени является эффективной процедурой для профилактики реперфузионного повреждения. Ишемическая подготовка создает оптимальные условия для активации ауторегуляторных механизмов, ответственных за восстановление нарушенной микроциркуляции. Применение активатора аденозиновых рецепторов оказывает синергическое воздействие и повышает эффективность проведенной ишемической подготовки. Использование препарата CGS повышает способность гепатоцитов улавливать кислород, скорость трансмембранного переноса и внутриклеточных реакций обмена.

ЛИТЕРАТУРА

1. *Amador A., Grande L., Marti J., Deulofeu R., Miquel R., Sola A. et al.* Ischemic pre-conditioning in deceased donor liver transplantation: a prospective randomized clinical trial. Am J Transplant 2007; 7: 2180—2189.
2. *Arai M., Thurman R.G., Lemasters J.J.* Contribution of adenosine A2 receptors and cyclic adenosine monophosphate to protective ischemic preconditioning of sinusoidal endothelial cells against storage reperfusion injury in rat livers. Hepatology 2000; 32: 297—302.
3. *Azoulay D., Lucidi V., Andreani P. et al.* Ischemic preconditioning for major liver resection under vascular exclusion of the liver preserving the caval flow: a randomized prospective study. J Am Coll Surg 2006; 202: 203—211.
4. *Cescon M., Grazi G.L., Grassi A. et al.* Effect of ischemic preconditioning in whole liver transplantation from deceased donors. A pilot study. Liver Transpl 2006; 12: 628—635.
5. *Clavien P.A., Yadav S., Sindram D., Bentley R.C.* Protective effects of ischemic preconditioning for liver resection performed under inflow occlusion in humans. Ann Surg 2000; 232: 155—162.
6. *Day Y.J., Marshall M.A., Huang L., McDuffi M.J., Okusa M.D., Linden J.* Protection from ischemic liver injury by activation ot A2A adenosine receptors during reperfusion: inhibition of chemokine induction. Am J Physiol Gastrointest Liver Physiol 2004; 286: 285—293.
7. *DeOliveira M.L., Graf R., Clavien P.A.* Ischemic preconditioning: promises from the laboratory to patients-sustained or disillusioned? Am J Transplant 2008; 8: 489—491.
8. *Petrowsky H., McCormack L., Clavien P.A.* A prospective, randomized, controlled trial comparing intermittent portal triad clamping versus ischemic preconditioning with continuous clamping for major liver resection. Ann Surg 2006; 244: 921—928.
9. *Koneru B., Fisher A., He Y., Klein K.M., Skurnick J., Wilson D.J. et al.* Ischemic preconditioning in deceased donor liver transplantation: a prospective randomized clinical trial of safety and efficacy. Liver Transpl 2005; 11: 196—202.
10. *Jassem W., Fuggle S.V., Cerundolo L., Heaton N.D., Rela M.* Ischemic preconditioning of cadaver donor livers protects allografts following transplantation. Transplantation 2006; 81: 169—174.
11. *Linden J.* Adenosine in tissue protection and tissue regeneration. Mol Pharmacol 2005; 67: 1385—1387.

Поступила 21.02.12