Лечение постинъекционных ложных аневризм магистральных артерий с аррозионным кровотечением у больных наркоманией

Д.м.н., проф. И.П. МИХАЙЛОВ, к.м.н. Г.А. ИСАЕВ, В.Н. ЛАВРЕНОВ

The treatment of postinjection false aneurisms with arrosive bleeding of the magistral arteries in drug abuse patients

I.P. MIKHAYLOV, G.A. ISAYEV, V.N. LAVRENOV

Научно-исследовательский институт скорой помощи им. Н.В. Склифосовского (дир. — член-корр. РАМН М.Ш. Хубутия), Москва

За последние 10—15 лет в России появилось такое заболевание, как ложная постинъекционная аневризма магистральных артерий конечностей, осложненная аррозионным кровотечением у больных, страдающих наркоманией. Это тяжелое заболевание, при котором летальность и частота ампутаций превышают 50%. В статье представлен опыт лечения 30 больных с наркотической зависимостью, поступивших в НИИ СП им. Н.В. Склифосовского за период с 2000 по 2011 г. с аррозионным кровотечением из ложных постинъекционных аневризм магистральных артерий. Целью работы явилось определение тактики лечения данной категории больных. Все пациенты были оперированы. Летальных исходов не было. Ампутацию конечности пришлось выполнить лишь в 1 (3,3%) наблюдении.

Ключевые слова: наркомания, постиньекционная ложная аневризма, аррозионное кровотечение.

The recent 10–15 years revealed such a disease in Russia as a false postinjection aneurism, complicated by the arrosive bleeding of the magistral arteries in drug abuse patients. It is a severe disease, by which the lethality and amputation rates are as high as 50%. The authors represent the experience of treatment of 30 patients. The goal of the study was to set the treatment algorythm of such patients. All the patients were operated on, the amputation was necessitated in 1 (3.3%) case.

Key words: drug addiction, postinjection false aneurism, arrosive bleeding.

Введение

После распада СССР и повышения криминогенности на территории бывших республик Советского Союза, в том числе и в России, все большее распространение получило такое социальное явление, как наркомания. В связи с этим в хирургической практике отмечается появление нового этиологического фактора в возникновении ложных аневризм магистральных артерий конечностей, обусловленного длительными инъекциями психоактивных веществ в проекции магистральных сосудов конечностей. Так, в монографии А.В. Гавриленко и Г.В. Синявина «Хирургическое лечение больных с артериальными аневризмами» [1] из 81 наблюдения постинъекционных ложных аневризм не описано ни одного, относящегося к наркозависимым больным. Первый подобный пациент поступил в отделение неотложной сосудистой хирургии НИИ СП им. Н.В. Склифосовского, существующее с 1983 г., лишь в 2000 г.

Все больные данной категории, как правило, поступают в тяжелом состоянии, с явлениями интоксикации, выраженной анемией. Летальность при возникновении ложной аневризмы артерий конечности у наркоманов достигает 54,5%, число ампутаций конечностей также превышает 50% [5].

Остается открытым вопрос о необходимости выполнения таким больным реконструктивной сосудистой операции или перевязки магистрального сосуда выше и ниже ложной аневризмы. Некоторые авторы считают, что следует выполнять первичную артериальную реконструкцию при разрыве ложной постинъекционной аневризмы у больных хронической наркоманией [3, 4]. Существует и другое мнение, согласно которому какие-либо попытки сохранить магистральный кровоток у этой категории пациентов бесперспективны в связи с тяжелым инфекционным процессом в ране, общим иммунодефицитом и снижением регенераторных возможностей организма [2]. Определенные споры также вызывает вопрос о том, хирурги какой специализации могут оказывать хирургическое пособие данной группе пациентов [2, 5].

Материал и методы

В отделении неотложной сосудистой хирургии НИИ СП им. Н.В. Склифосовского за период с 2000

© Коллектив авторов, 2012

© Хирургия. Журнал им. Н.И. Пирогова, 2012

Khirurgiia (Mosk) 2012; 9: 9

e-mail: angiosklif@yandex.ru

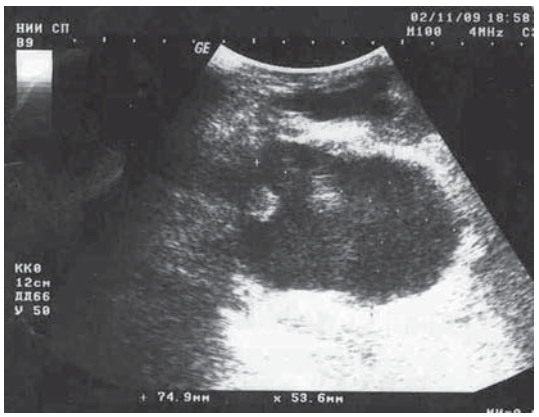

Рис. 1. **Ультрасонограмма больного с ложной аневризмой общей бедренной артерии.**

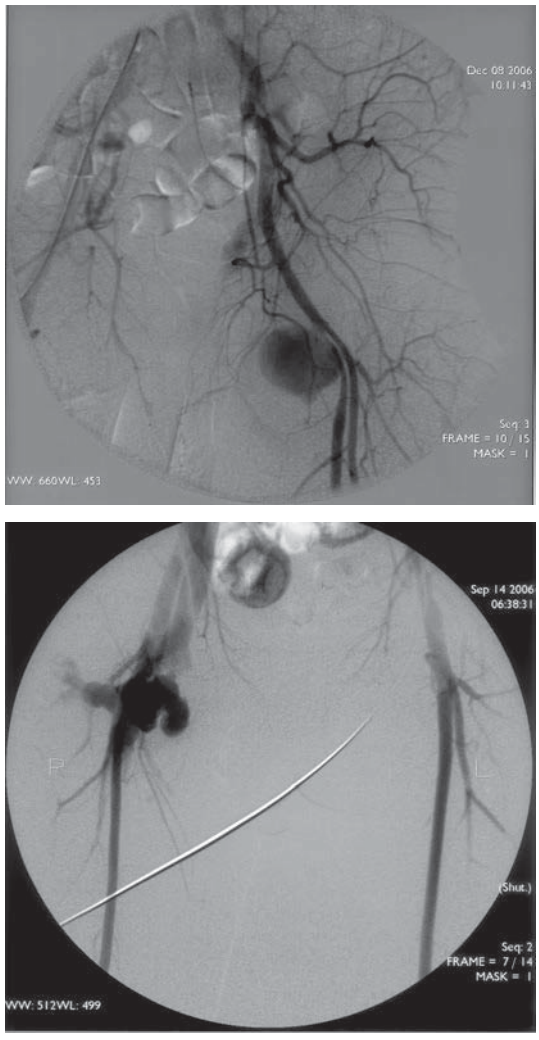

Рис. 2. **Ангиограммы больных с ложной аневризмой левой общей бедренной артерии (а) и с ложной артериовенозной аневризмой правой общей бедренной артерии (б).**

по 2011 г. по поводу ложной аневризмы артерий различных сосудистых бассейнов были оперированы 30 больных страдающих наркоманией; среди них 21 (70%) мужчина и 9 (30%) женщин. Все пациенты поступили в экстренном порядке по скорой помощи с клинической картиной аррозионного кровотечения. Средний возраст составил 29,1 года. У большинства поступивших — 27 (90%) — имелась ложная аневризма артерий нижних конечностей, у 3 (10%) — артерий верхних конечностей. В зависимости от локализации ложной аневризмы и аррозионного кровотечения больные распределились следующим образом: с ложной аневризмой общей бедренной артерии — 12 (40%), поверхностной бедренной артерии — 10 (33,3%), наружной подвздошной артерии — 5 (16,7%), с аневризмой плечевой артерии — 3 (10%).

У 9 (33,3%) поступивших с ложной аневризмой артерий нижних конечностей имелось артериовенозное соустье.

Из других стационаров города, в которых не было специализированной ангиохирургической помощи, переведены 11 (36,7%) больных. В качестве первой помощи пациентам была наложена давящая повязка или жгут, после чего они были переведены в наш институт. 19 (63,3%) пациентов были доставлены бригадой скорой помощи непосредственно из дома. Почти все поступившие — 28 (93,3%) — страдали опиатной зависимостью, 2 (6,7%) вводили себе коаксил.

У большинства больных в анамнезе были гепатиты С, В или ВИЧ. У 26 (86,7%) больных получен положительный результат анализа крови на HCV, у 1 (3,3%) — на Hbs, у 1 (3,3%) — на ВИЧ. У 1 (3,3%) пациента имелось сочетание HCV, Hbs и ВИЧ. Почти все больные поступили в тяжелом состоянии, с анемией. У 25 (83,3%) поступивших гемоглобин был меньше 100 г/л.

По поводу постинъекционных осложнений ранее были оперированы 12 (40%) больных. У 7 (23,3%) поступивших в анамнезе уже имела место перевязка артерии с контралатеральной стороны по поводу ложной аневризмы и аррозионного кровотечения. В 1 (3,3%) наблюдении за 2 года до поступления по поводу кровотечения был установлен стент в общую бедренную артерию. Пациент поступил с наличием ложной аневризмы со стороны установки стента. 1 (3,3%) больная поступила с аневризмой общей бедренной артерии, ранее ей была выполнена перевязка поверхностной бедренной артерии с этой же стороны, 3 (10%) поступившим ранее производились вскрытия абсцессов паховой области.

Из дополнительных методов обследования в 21 (70%) наблюдении использовали УЗИ **(рис. 1)**.

Ангиография была выполнена в 5 (16,7%) наблюдениях **(рис. 2)**, компьютерная томография — в 2 (6,7%).

Выполненные операции

Операция	Число больных	
	абс.	%
Перевязка поверхностной бедренной артерии	4	13,3
Перевязка всех бедренных артерий	11	36,7
Перевязка бедренных и наружной подвздошной артерий	12	40
Перевязка плечевой артерии	3	10
Всего	30	100

Результаты и обсуждение

В связи с клинической картиной продолжающегося кровотечения 9 (30%) больных поступили сразу в операционную, минуя приемное отделение. У 21 (70%) поступившего были признаки состоявшегося кровотечения, но на момент поступления кровотечения не было. Всем больным с ложной аневризмой артерий нижних конечностей, которые не были сразу оперированы при поступлении, выполнено УЗИ. При исследовании оценивали подвздошные, бедренные артерии и вены, окружающие ткани, наличие абсцесса или гематомы. У 3 (11,1%) пациентов при УЗИ, помимо ложной аневризмы, выявлено наличие илиофеморального тромбоза с флотацией тромба.

В 5 (16,7%) наблюдениях выполнено ангиографическое исследование из трансаксиллярного доступа, при этом было подтверждено наличие ложной аневризмы бедренной или подвздошной артерии и наличие артериовенозного сброса. В 2 (6,7%) наблюдениях, в которых имелась ложная аневризма наружной подвздошной артерии и обширная забрюшинная гематома, выполнена компьютерная томография.

Всем больным проводили гемозамещающую, дезинтоксикационную, массивную инфузионную терапию. В случае поступления больных сразу в операционную, минуя приемное отделение, реанимационные мероприятия проводили на операционном столе.

Попыток сохранить кровоток не предпринимали, всем больным были выполнены лигатурные операции. В 21 (70%) наблюдении операцию начинали с доступа к артерии выше локализации ложной аневризмы. У больных с ложной аневризмой бедренной или подвздошной артерии доступ осуществляли внебрюшинно — ткани рассекали параллельно пупартовой связке и выше нее на 1—2 см. Выделяли наружную подвздошную артерию и пережимали ее, после чего осуществляли доступ непосредственно к ложной аневризме. При наличии ложной аневризмы плечевой артерии доступ к последней осуществляли в пределах неизмененных тканей, выше аневризмы. После пережатия плечевой артерии выполняли резекцию аневризмы. У 9 (30%) больных артерии проксимально не выделяли, разрез проводили сразу над ложной аневризмой.

Выполненные операции представлены в **таблице**.

У 12 (40%) больных также была перевязана бедренная вена, причиной этого у 9 (30%) из них послужило наличие артериовенозного соустья, у 3 (10%) — наличие дефектов бедренной вены.

Во всех наблюдениях операцию заканчивали дренированием раны и подключением дренажа к аспирационно-промывной системе.

Всем пациентам в послеоперационном периоде проводили антибактериальную, инфузионную реологическую, дезагрегантную терапию.

Лишь у 5 (16,7%) оперированных раны зажили первичным натяжением, у 25 (83,3%) больных отмечалось вторичное заживление ран.

У 29 (96,7%) больных удалось сохранить конечность, в том числе у 11 (36,7%) при хронической ишемии I стадии, у 13 (43,3%) при хронической ишемии IIА стадии, у 5 (16,7%) при хронической ишемии IIБ стадии. Лишь в 1 (3,3%) наблюдении после перевязки артерии развилась ишемическая гангрена голени и пришлось выполнить ампутацию конечности на уровне нижней трети бедра.

Все больные, страдающие наркотической зависимостью, с такими постинъекционными осложнениями, как аррозионное кровотечение из ложной аневризмы артерий конечностей, поступают в тяжелом или крайне тяжелом состоянии с анемией, интоксикацией, иммунодефицитом. У всех имеются инфицированные гнойные раны и свищи в области многократных инъекций наркотических препаратов. Выполнение реконструктивных сосудистых операций в таких условиях мы считаем невозможным в связи с высоким риском развития повторного аррозионного кровотечения. Единственным решением в данной ситуации, по нашему мнению, является лигирование магистрального сосуда выше и ниже ложной аневризмы.

С учетом наличия обширного гнойного процесса вокруг аневризмы, рубцового изменения тканей вокруг магистральных сосудов с целью снижения кровопотери первым этапом следует выделять и пережимать артерию проксимальнее ложной аневризмы, после чего осуществлять доступ к сосудам непосредственно в области патологического процесса.

Несмотря на перевязку магистральной артерии, а в 23 (76,7%) наблюдениях были лигированы наружная подвздошная, общая, поверхностная и глубокая бедренные артерии, ишемическая гангрена развилась только у 1 (3,3%) больного. При наличии ложной аневризмы поверхностной бедренной артерии целесообразно перевязывать последнюю ниже устья глубокой артерии бедра для сохранения коллатерального кровотока, что было нами сделано в 4 (13,3%) наблюдениях. Также считаем обязательным все операции заканчивать дренированием раны с подключением к аспирационно-промывной системе.

Больных с аррозионным кровотечением из ложной аневризмы магистральных сосудов в условиях мегаполиса следует госпитализировать в многопрофильный круглосуточный стационар с наличием ангиохирургической помощи, перевязку магистральных артерий должны осуществлять сосудистые хирурги. 3 (10%) больных поступили в наш стационар из других медицинских учреждений после того, как общими хирургами были вскрыты абсцессы паховой области и возникло массивное артериальное кровотечение.

При наличии ложной аневризмы магистральных сосудов и однократного аррозионного кровотечения, по нашему опыту, следует, не дожидаясь рецидива кровотечения, после проведения необходимых обследований и предоперационной подготовки выполнять лигатурную операцию. У 21 (70%) больного, поступившего в наш стационар, на момент поступления продолжающегося кровотечения не было. Несмотря на наличие давящей повязки, в ближайшие несколько дней отмечался рецидив кровотечения, и больных пришлось оперировать в экстренном порядке.

Таким образом, больным, страдавшим наркоманией, с таким постинъекционным осложнением, как аррозионные кровотечения, реконструктивная сосудистая операция не показана, им следует выполнять лигирование магистральных сосудов выше и ниже аневризмы, а реконструктивную операцию производить по возможности в отсроченном периоде.

Пациенты с постинъекционной ложной аневризмой магистральных артерий конечностей, осложненной аррозионным кровотечением, должны быть госпитализированы в многопрофильный стационар, в котором имеется отделение ангиохирургии и гнойной хирургии.

ЛИТЕРАТУРА

1. *Гавриленко А.В., Синявин Г.В.* Хирургическое лечение больных с артериальными аневризмами. М: Медицина 2008; 192.
2. *Дударев В.Е., Полуэктов Л.В., Алексеева Л.Ф. и др.* Хирургическая тактика при наружных кровотечениях из магистральных сосудов у наркоманов. Ангиол и сосуд хир (приложение) 2004; 2: 83—84.
3. *Сафронов Г.Г., Афонин А.А., Цитурян Т.Г. и др.* Восстановление магистрального кровотока при разрыве постинъекционной аневризмы бедренной артерии у больных наркоманией. Сердечно-сосудистые заболевания. Тезисы докладов IX Всероссийского съезда сердечно-сосудистых хирургов 18—21 ноября 2003 г. Бюллетень НЦССХ им. А.Н. Бакулева 2003; 4: 11: 144.
4. *Цилиндзь А.Т., Мелешко В.В., Василевский В.П. и др.* Хирургическое лечение осложненной интервенционной травмы у больных наркоманией. Сердечно-сосудистые заболевания. Тезисы докладов IX Всероссийского съезда сердечно-сосудистых хирургов 18—21 ноября 2003 г. Бюллетень НЦССХ им. А.Н. Бакулева 2003; 4: 11: 150.
5. *Чадаев А.П., Лисин С.В., Зверев А.А. и др.* Опыт лечения осложненных ложных аневризм магистральных артерий конечностей у наркоманов. Неотложная и специализированная хирургическая помощь, 17—18 мая 2007 г. Тезисы докладов 2-го конгресса московских хирургов 2007; 33.

Поступила 29.02.12