Магнитные инородные тела желудочно-кишечного тракта у детей

Д.м.н., проф. А.Ю. РАЗУМОВСКИЙ[1], д.м.н., проф. А.Н. СМИРНОВ[1], к.м.н. Р.О. ИГНАТЬЕВ[2]*, Р.В. ХАЛАФОВ[1], Л.Ю. ТИХОМИРОВА[3], к.м.н. В.В. ХОЛОСТОВА[1]

The magnetic foreign bodies of the gastrointestinal tract in children

A.Yu. RAZUMOVSKY, A.N. SMIRNOV, R.O. IGNATYEV, R.V. KHALAFOV, L.Yu. TIKHOMIROVA, V.V. KHOLOSTOVA

[1]Российский национальный исследовательский медицинский университет им. Н.И. Пирогова; [2]Центральная клиническая больница с поликлиникой Управления делами Президента РФ; [3]ДГКБ №13 им. Н.Ф. Филатова, Москва

Авторы располагают опытом лечения 23 детей с магнитными инородными телами (МИТ) желудочно-кишечного тракта (ЖКТ). Описаны особенности клинических проявлений, методы диагностики и использованные способы лечения таких детей. На клинических примерах продемонстрирована вариабельность патологического процесса и осложнений при наличии одиночных и множественных МИТ. При МИТ желудка, не удаляющихся путем естественного пассажа по ЖКТ, предложено выполнять фиброэзофагогастродуоденоскопию для их извлечения. При отсутствии пассажа неосложненных МИТ, находящихся в кишечнике, целесообразно проведение лапароскопии. Всегда обязательным является рентгенологический контроль полного удаления МИТ.

Ключевые слова: магнитные инородные тела, желудочно-кишечный тракт, дети.

The authors own the experience of treatment of 23 children with magnetic foreign bodies (MFB) of the gastrointestinal tract. They share the possibilities of diagnostics and surgical treatment of children on the vivid clinical examples. By MFB in the stomach, which do not leave the gastrointestinal tract naturally, the use of fibroesophagoduodenoscopy is recommended. The laparoscopy is helpful in case of the uncomplicated MFB in the intestine. The X-ray control of the complete foreign bodies evacuation is necessary

Key words: magnetic foreign bodies, gastrointestinal tract, children.

Введение

Дети (особенно до 5 лет) довольно часто случайно или намеренно проглатывают различные несъедобные объекты небольшого размера [7, 9, 11, 17]. В большинстве наблюдений проглоченные инородные тела (ИТ) проходят через пищеварительный тракт без последствий для здоровья [12]. В 10—20% наблюдений ИТ приходится удалять эндоскопическим методом и только 1% детей нуждаются в хирургическом лечении [3, 4]. Поэтому традиционная тактика в отношении детей с ИТ желудочно-кишечного тракта (ЖКТ) преимущественно выжидательная и консервативная. Однако в последние годы значительно возросло количество наблюдений, при которых в качестве ИТ выступают металлические изделия, обладающие большим магнитным полем. Как правило, это сферические или полигональные намагниченные элементы от популярных конструкторов **(рис. 1).**

Обладая привлекательным внешним видом и небольшими (от 4—5 мм до 2 см) размерами, они доступны для проглатывания детьми даже младшего возраста. Особенностью таких ИТ является как их взаимное притяжение, так и взаимодействие с металлическими предметами окружающей среды через ткани тела. Следовательно, свободный транзит даже одиночного магнитного инородного тела (МИТ) через ЖКТ возможен не всегда. При наличии множественных МИТ в относительно короткие сроки развиваются тяжелые осложнения, причем первые признаки и симптомы могут быть неявными и неспецифичными, что приводит к задержке в диагностике [16]. К ним относятся боли в животе, тошнота, рвота,



Рис. 1. **Типичный детский конструктор, содержащий магнитные детали.**

© Коллектив авторов, 2012

© Хирургия. Журнал им. Н.И. Пирогова, 2012

Khirurgiia (Mosk) 2012; 9: 64

*e-mail: romarion74@yandex.ru, romarion74@mail.ru

снижение аппетита, субфебрилитет, диарея или задержка стула [5, 6, 9, 13, 15]. В ряде наблюдений при наличии нескольких МИТ в ЖКТ до манифестации осложнений может полностью отсутствовать какая-либо симптоматика [1]. Характер и тяжесть последующих осложнений практически не поддаются прогнозу. В медицинской литературе описано развитие кишечной непроходимости, перфорации стенки кишки, кишечных свищей, перитонита при попадании МИТ в ЖКТ детей, в ряде наблюдений повлекшее летальный исход [6, 8, 10, 13, 15]. Опыт показывает, что при множественных МИТ имеется некоторый интервал времени, в течение которого развиваются скрытые повреждения стенок желудка и кишечника [2], поэтому при выявлении нескольких МИТ ряд авторов выступают за проведение скорейшего хирургического вмешательства для их удаления [14, 19]. Другие специалисты признают, что в целом тактика в подобных ситуациях не определена [6, 8, 10, 15]. По мере накопления опыта предпринимаются попытки оптимизировать схемы лечения детей с множественными МИТ ЖКТ [11, 18]. Так, если объекты недоступны для извлечения эндоскопическим методом, то больного предлагается оставить под тщательным наблюдением с периодическим рентгенологическим или ультразвуковым контролем. Показанием к оперативному лечению являются сохранение или нарастание болей в животе, отсутствие естественного перемещения ИТ по ходу пищеварительного тракта, признаки кишечной непроходимости [2, 9]. Необходимо отметить, что приведенные данные отражают точку зрения зарубежных авторов, поскольку в отечественной литературе работы, касающиеся лечения детей с МИТ ЖКТ, отсутствуют. Таким образом, необходимость обобщения и анализа имеющегося опыта лечения таких пациентов послужила основой данного исследования.

Материал и методы

В настоящее время мы обладаем опытом лечения 23 детей (14 мальчиков и 9 девочек) с МИТ ЖКТ и брюшной полости. Все они в разное время были госпитализированы в отделение неотложной и гнойной хирургии ДГКБ №13 им. Н.Ф. Филатова Москвы. 11 детей были в возрасте до 3 лет, 6 — от 3 до 7 лет, еще 6 — старше 7 лет (в их числе 11-летний мальчик с олигофренией и синдромом Дауна). В 8 наблюдениях имелось одиночное МИТ ЖКТ, в остальных диагностированы множественные МИТ. Большинство инородных тел обладали формой шара (65%), остальные имели цилиндрическую (9%) или иную (26%) форму. При подозрении на наличие МИТ в ЖКТ всем пациентам выполняли обзорную рентгенографию брюшной полости, при которой визуализировались сгруппированные или одиночные контрастные тени правильной геометрической формы. На обзорной рентгенограмме брюшной полости не всегда удавалось точно определить число инородных тел ввиду их плотного прилегания и суперпозиции теней, окончательно его устанавливали интраоперационно (в нашей практике максимальное количество МИТ в виде шариков составило 81). После выполнения обзорной рентгенографии брюшной полости для оценки пассажа содержимого по ЖКТ и улучшения транзита одиночного инородного тела осуществляли пероральное введение суспензии бария сульфата. Если одиночное МИТ визуализировалось в проекции желудка, в случае его длительного нахождения в одной позиции ребенку выполняли фиброэзофагогастродуоденоскопию (ФЭГДС) под аппаратно-масочным наркозом с удалением ИТ. При множественных МИТ бариевую взвесь не использовали в тех ситуациях, когда конгломерат инородных тел находился в проекции желудка или занимал существенный объем. Таким пациентам проводили ФЭГДС с попыткой удаления инородных тел, а в случае неудачи осуществляли оперативное вмешательство. При наличии нескольких инородных тел в кишечнике и отсутствии их естественного пассажа также прибегали к оперативному лечению. Все операции осуществляли с рентгенологическим контролем с помощью рентгеноскопии или рентгенографии брюшной полости.

Ультразвуковое исследование (УЗИ) брюшной полости выполнено 4 детям. В 2 наблюдениях удалось диагностировать МИТ желудка, еще у 2 пациентов с множественными МИТ УЗИ не позволило выявить истинное расположение объектов по отношению к отделу ЖКТ. По-видимому, это было связано с плотным прилеганием инородных тел друг к другу.

Результаты и обсуждение

Ввиду малого возраста большинства пациентов полноценное изучение анамнеза было затруднено. В 4 наблюдениях даже родители не делали никаких упоминаний о возможности проглатывания ребенком посторонних предметов. У 7 детей с единичным МИТ жалобы и клинические проявления отсутствовали, а поводом для обращения в клинику явилось беспокойство родителей, заметивших нехватку элементов конструктора или нахождение их во рту у ребенка. В одном наблюдении родители пациента заподозрили акт глотания им магнитного шарика, но не придали этому значения. Лишь обнаружив, что к передней брюшной стенке ребенка притягиваются аналогичные предметы, они обратились в стационар. Один ребенок из этой группы поступил в больницу с подозрением на аппендикулярный перитонит, а МИТ явилось интраоперационной находкой.

Приводим наблюдения.

Больной *Т.,* 4 лет 4 мес, госпитализирован 14.05.06. При поступлении отмечались жалобы на боли в живо-

те, тошноту, рвоту. Боли появились в околопупочной области накануне вечером, ночью усилились, была двукратная рвота. Родители самостоятельно обратились в приемное отделение больницы. При поступлении состояние ребенка тяжелое за счет болевого синдрома и интоксикации. Температура тела 38,4 °С, дыхание поверхностное, живот при пальпации резко болезненный, напряженный, имеются перитонеальные симптомы. С подозрением на аппендикулярный перитонит ребенок транспортирован в операционную. Под эндотрахеальным наркозом произведена лапароскопия, при которой выявлен распространенный каловый перитонит, а также обнаружена перфорация подвздошной кишки. Червеобразный отросток без признаков деструктивных изменений. Выполнена лапаротомия, после чего при ревизии обнаружены еще одно перфоративное отверстие в области купола слепой кишки и МИТ цилиндрической формы, находящееся в инфильтрированных тканях вне просвета кишки. На расстоянии 30 см от илеоцекального угла выявлен резко воспаленный участок подвздошной кишки, кишечная стенка в этом месте уплотнена, покрыта фибрином, здесь же обнаружено еще 2 перфоративных отверстия (расстояние между ними около 15 см) и вторично измененный дивертикул Меккеля. Произведена резекция участка подвздошной кишки, несущего перфорационные отверстия и дивертикул, с формированием илеостомы. Полость малого таза дренирована силиконовой трубкой. Послеоперационный период протекал относительно благоприятно. Парез кишечника купирован через 3 сут после операции, энтеральное питание начато с 4-х суток. Ребенок выписан на 8-е сутки. Через 3 мес илеостома в плановом порядке устранена. Примечательно, что при беседах с родителями пациента нам не удалось выяснить давность появления ИТ, однако стало известно, что в течение 2 дней перед операцией ребенок носил ремень с металлической пряжкой, располагавшейся в области пупка.

В нашей практике это единственное наблюдение развития тяжелых осложнений у ребенка с единичным МИТ. Чаще мы наблюдали более благоприятное течение процесса. Так, у 4 детей с помощью перорально введенного бария сульфата удалось добиться эвакуации инородного тела естественным путем в течение 1—1,5 сут. Еще у 3 детей вследствие неудовлетворительного пассажа инородное тело извлечено при ФЭГДС с помощью эндоскопических манипуляторов. Все они были выписаны из стационара в удовлетворительном состоянии.

При множественных МИТ ЖКТ динамика заболевания была вариабельной. При первичном обращении практически в 35% наблюдений (6 детей) мы констатировали отсутствие каких-либо клинических симптомов. В остальных наблюдениях отмечались периодические боли в животе (5 детей), рвота (4), жидкий стул (2), отсутствие стула (2), перитонеальные симптомы (2), в том числе в сочетании. Тяжесть патологического процесса определялась в основном давностью экспозиции магнитов. Об этом свидетельствуют следующие наблюдения.

Пациент *К.,* 1 года 6 мес, доставлен в ДГКБ №13 Москвы 01.07.11. Из анамнеза: накануне вечером родители заметили, что магнитные шарики из игрового набора притягиваются к передней брюшной стенке ребенка. При поступлении ребенок не беспокоится, не лихорадит, состояние его удовлетворительное. Рвоты нет, стул не нарушен, аппетит сохранен. Живот мягкий, доступен пальпации во всех отделах, безболезненный. На обзорной рентгенограмме брюшной полости выявлены 2 группы округлых теней металлической плотности общим числом 8. Первая группа из 2 элементов располагалась в правой подвздошной области, вторая (6 элементов) — в мезогастральной области слева **(рис. 2, а)**. В ходе динамического наблюдения через 18 ч на рентгенограмме определялось 8 сцепленных между собой округлых теней, располагающихся в мезогастральной области **(рис. 2, б)**.

Принято решение о проведении срочного оперативного вмешательства. Выполнена лапароскопия, в ходе которой обнаружен контактный пролежень стенок двенадцатиперстной и слепой кишки. Произведена лапароскопическая энтеротомия, инородные тела (магнитные шарики диаметром до 6 мм) извлечены, дефекты кишечной стенки ушиты. На 2-е сутки начат энтеральный прием жидкости, на 3-и сутки — кормление. Больной выписан в удовлетворительном состоянии через 4 сут после вмешательства.

Больная *М.,* 1 года 5 мес, переведена в детское хирургическое отделение ЦКБ 02.12.11 из инфекционного отделения той же больницы, куда была госпитализирована 01.12.11 с подозрением на кишечную инфекцию. При поступлении состояние тяжелое за счет токсикоза и эксикоза. Жалобы на слабость, сонливость, многократную повторную рвоту, субфебрильную температуру тела, периодические боли в животе. Из анамнеза известно, что ребенок болен в течение 7 сут, когда появились периодические боли в животе, снижение аппетита, тошнота. В дальнейшем неоднократно осматривалась педиатром и хирургом, получала симптоматическую терапию. В связи с ухудшением состояния госпитализирована в стационар, где выполнена обзорная рентгенография брюшной полости. Выявлены множественные округлые тени (числом до 20) в проекции начальных отделов тонкой кишки с признаками формирующейся кишечной непроходимости **(рис. 3)**.

При проведенной в срочном порядке ФЭГДС инородных тел в желудке и двенадцатиперстной кишке не выявлено. После этого выполнена лапароскопия, в ходе которой констатировано наличие обширного воспалительного инфильтрата в верхнем

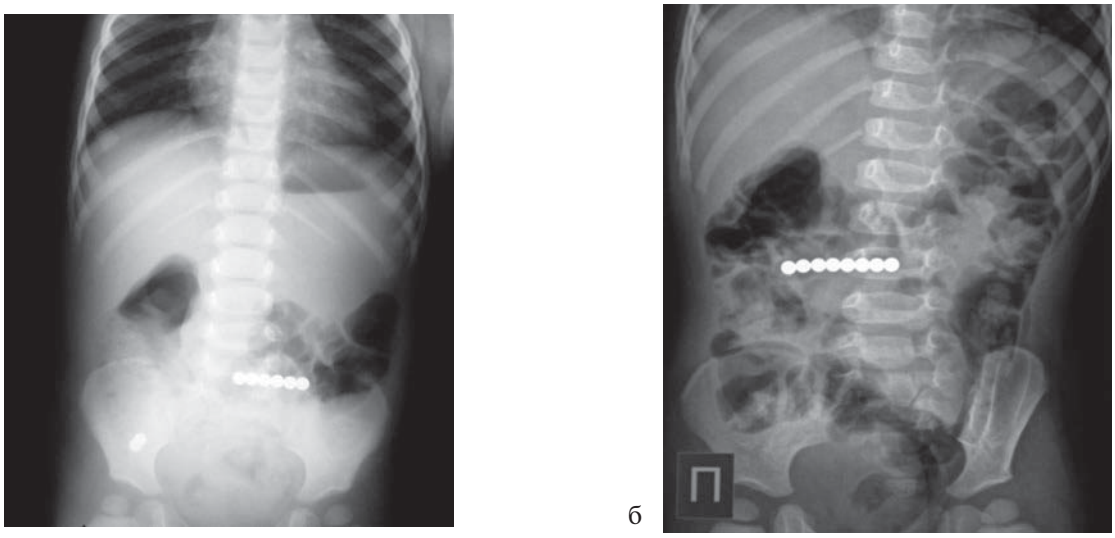

Рис. 2. **Рентгенограммы области живота больного *К.* при поступлении в стационар (а) и через 18 ч после госпитализации (б).**



Рис. 3. **Обзорная рентгенограмма области живота больного *М.* перед оперативным вмешательством.**



Рис. 4. **Этап операции больного *М.* Стрелкой показана выделенная из инфильтрата петля подвздошной кишки с некротическими изменениями стенки и перфоративным отверстием. Рядом показаны удаленные инородные тела.**

отделе брюшной полости. Произведена лапаротомия, разделен массивный инфильтрат, вовлекающий участки кишечника от двенадцатиперстной до слепой кишки и корень брыжейки тонкой кишки. Обнаружено 4 крупных перфоративных отверстия в тощей и подвздошной кишке с обширными деструктивными изменениями кишечной стенки. Инородные тела (общим числом 22) диаметром до 6 мм располагались как в просвете кишечника, так и вне его, в инфильтрированном корне брыжейки. С большим трудом МИТ удалены, произведена резекция двух участков тонкой кишки, несущих перфоративные отверстия, длиной до 12 см каждый с формированием энтеро-энтероанастомозов **(рис. 4).**

Брюшная полость дренирована двумя трубками. Послеоперационный период осложнился упорным парезом ЖКТ и грибковым сепсисом. В связи с тяжелыми метаболическими нарушениями ребенок переведен в ДГКБ №13. На 5-е сутки отмечено частичное расхождение краев лапаротомной раны, наложены вторичные швы. На 7-е сутки появились признаки перитонита, срочно выполнена релапаротомия. Обнаружена несостоятельность обоих кишечных анастомозов, а также выявлено новое перфоративное отверстие в двенадцатиперстной кишке. Заново сформированы анастомозы с экономной резекцией подвздошной кишки, дефект в стенке

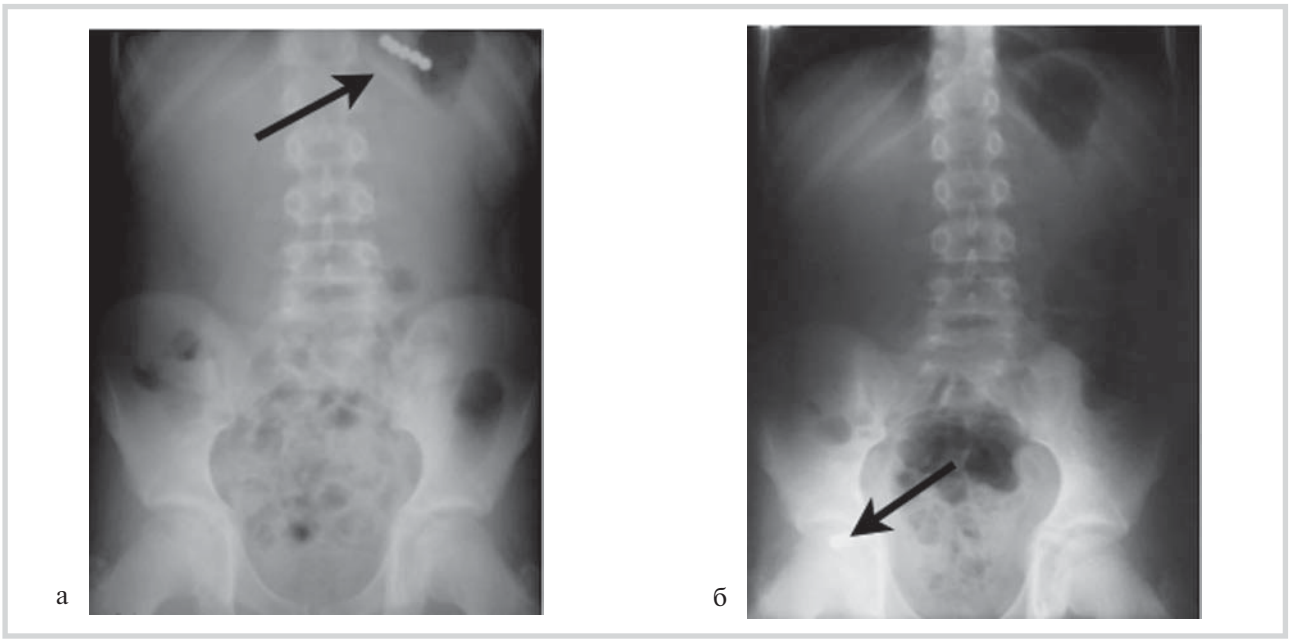

Рис. 5. **Множественные магнитные инородные тела желудка у ребенка.**

а — до проведения ФЭГДС (показаны стрелкой), б — спонтанная миграция оставшихся после ФЭГДС инородных тел в дистальные отделы кишечника (показаны стрелкой).

двенадциатиперстной кишки ушит. Парез ЖКТ полностью разрешился только через 14 сут после второй операции. Больная выписана 10.01.12.

Приведенные наблюдения свидетельствуют, что множественные МИТ приводят к тем более серьезному поражению органов брюшной полости, чем продолжительнее период, прошедший с момента их проникновения в ЖКТ. Всего по поводу множественных МИТ ЖКТ оперированы 11 детей, из них 2 в экстренном порядке. У 6 пациентов с множественными МИТ желудка предварительная попытка эндоскопического удаления оказалась неудачной (в 4 наблюдениях часть магнитов после процедуры оказалась в других отделах ЖКТ, так как при ФЭГДС они не были визуализированы). Еще в 3 наблюдениях операция произведена в связи с отсутствием пассажа инородных тел по ЖКТ. Нами выполнены 1 лапаротомия по имеющемуся рубцу (ребенок был оперирован в периоде новорожденности по поводу некротического энтероколита), 3 операции с лапароскопической ассистенцией (2 из-за имеющихся осложнений со стороны ЖКТ, потребовавших конверсии доступа, и 1 из-за невозможности локализовать инородное тело лапароскопическим методом), 7 лапароскопических операций. Выявлены следующие осложнения: перфорации и пролежни стенки кишки (8), отграниченный перитонит (2), заворот кишок (2), некроз кишки (1), инвагинация кишки (1). В ходе операций наблюдались соединения как одноименных, так и различных отделов ЖКТ между собой: желудок—желудок, желудок—двенадцатиперстная кишка, желудок—тощая кишка (в том числе через брыжейку кишки), желудок—поперечная ободочная кишка, двенадцатиперстная кишка—тощая кишка, тощая кишка—подвздошная кишка, подвздошная кишка—слепая кишка. Всегда требовалась ревизия всех отделов кишечника, как смежных, так и удаленных друг от друга. Наш опыт свидетельствует, что количество перфоративных отверстий (и масштаб повреждений в целом) напрямую не зависит от числа и расположения МИТ. Было установлено, что уже через сутки развиваются скрытые нарушения трофики участков кишки в месте прилегания друг к другу магнитных тел, т.е. имеется опасность появления вторичных перфораций.

У 4 детей с множественными МИТ ЖКТ оперативные вмешательства не производились. В 2 наблюдениях инородные тела вышли естественным путем (в одном наблюдении они были представлены 4 магнитными шариками, в другом — 5 магнитами в виде плоских шайб диаметром 5 мм). Другим 2 детям была произведена ФЭГДС с удалением 10 магнитных шариков (у одного их было 3, у другого — 5). Оставшиеся 2 элемента удалить эндоскопическим методом не представлялось возможным ввиду плотного их внедрения в стенку желудка. Было принято решение об отсроченном оперативном лечении этого пациента, однако на следующий день при контрольной рентгенографии выявлено, что оставшиеся магниты самостоятельно мигрировали в нижележащие отделы ЖКТ **(рис. 5)**. Впоследствии они вышли естественным путем, осложнений не было.

Таким образом, инородные тела ЖКТ у детей встречаются довольно часто, однако в последние годы лечение таких больных значительно усложнилось в связи с появлением нового типа объектов —

магнитных деталей конструкторов и игрушек. Они, как правило, яркие, блестящие, обладают относительно небольшими размерами и чрезвычайно привлекательны для детей младшего возраста. Даже при проглатывании множества таких элементов никаких характерных ранних симптомов (дисфагия, кашель, гиперсаливация и пр.) не возникает и родители часто остаются в неведении относительно истинной причины последующего постепенного ухудшения состояния ребенка. Ключевой особенностью магнитных инородных тел (МИТ) является их активное взаимодействие между собой и с магнитными объектами внешней среды. За счет сил взаимного притяжения МИТ рано начинают мигрировать в брюшной полости, вызывая перфорации кишечной стенки и окружающих анатомических структур. Поскольку патологический процесс при этом напоминает формирование известных хирургам магнитных анастомозов, содержимое ЖКТ не всегда попадает в брюшную полость, тем самым обусловливая стертую клиническую картину уже развившихся осложнений. УЗИ, ФЭГДС, рентгенологические методы исследования не дают точной информации о количестве МИТ и их локализации, поэтому все дети с МИТ ЖКТ должны находиться в хирургическом стационаре под пристальным наблюдением. Даже при одиночном инородном теле необходимо исключить его взаимодействие с металлическими и магнитными объектами окружающей среды. При подозрении на неосложненное МИТ желудка с отсутствием его пассажа по ЖКТ мы рекомендуем проведение ФЭГДС с попыткой идентификации и удаления инородного тела. Аналогичная тактика целесообразна и в отношении нескольких сцепленных между собой МИТ желудка и двенадцатиперстной кишки. При неэффективности ФЭГДС, отсутствии пассажа одного или нескольких инородных тел по ЖКТ независимо от клинической картины мы рекомендуем проведение лечебно-диагностической лапароскопии с интраоперационным рентгенологическим контролем. В случае, если в ходе типичной операции по поводу острого живота у детей первых лет жизни не выявлен воспалительный очаг (аппендицит, дивертикулит и пр.), следует производить тщательную ревизию брюшной полости с возможной рентгенографией области живота.

ЛИТЕРАТУРА

1. *Arana A., Hauser B., Hachimi-Idrissi S., Vandenplas Y.* Management of ingested foreign bodies in childhood and review of the literature. Eur J Pediatr 2001; 160: 468—472.
2. *Attila G. Devenyi.* Hazards ofingester magnets. The Journal of Lancaster General Hospital 2009; 4: 3.
3. *Barros J.L., Caballero A., Rueda J.C., Monturiol J.M.* Foreign body ingestion: management of 167 cases. World J Surgery 1991; 15: 6: 783—788.
4. *Butterworth J., Feltis B.* Toy magnet ingestion in children:revising the algorithm. J Pediatr Surg 2007; 42: 3—5.
5. *Cauchi J.A., Shawis R.N.* Multiple magnet ingestion and gastrointestinal morbidity. Arch Dis Child 2002; 87: 539—540.
6. Centers for Disease Control and Prevention. Gastrointestinal injuries from magnet ingestion in children: United States 2004—2006. MMWR Morb Mortal Wkly Rep 2006; 55: 1296—1300.
7. CDC. Non-fatal choking-related episodes among children. United States, 2001. MMWR 2002; 51: 945—948.
8. *Haraguchi M., Matsuo S., Tokail H. et al.* Surgical intervention for the ingestion of multiple magnets by children. J Clin Gastroenterol 2004; 38: 915—916.
9. *Helen H.L., Wong, Bruce A.* Phillips. CJEM 2009;11(5):493—5 (4).
10. *Hernandez Anselmi E., Gutlerrez San Roman C., Barrios Fontoba J.E. et al.* Intestinal perforation caused by magnetic toys. J Pediatr Surg 2007; 42: 13—16.
11. *Kay M., Wyllie R.* Pediatric foreign bodies and their management. Curr Gastroenterol Rep 2005; 7: 212—218.
12. *Moussouras N., Pratt C.A., Neilson I.* Magnetic toy ingestion: surgical implications. Alaska Med 2008; 49: 4: 117—119.
13. *Nagaraj H.S., Sunil I.* Multiple foreign body ingestion and ileal perforation. Pediatr Surg Int 2005; 21: 9: 718—720.
14. *Salomon S., Clausen C.H., Hollegaard S., Mahdi B., Qvist N.* Perforation of the intestine after ingestion of magnetic items Ugeskr Laeger 2007; 3: 169: 49: 4239—4240.
15. *Sanjeev Dutta, Ario Barzin.* Multiple Magnet Ingestion as a Source of Severe Gastrointestinal Complications Requiring Surgical Intervention Arch Pediatr Adolesc Med 2008; 162: 2: 123—125.
16. *Siddaiah-Subramanya M.B., Borzi P.* Ingestion of Magnets in Children: a growing concern. Medical Journal of Australia (MJA) (Letter) 2009; 190: 2: 98.
17. *Uyemura M.C.* Foreign body ingestion in children. Am Fam Physician 2005; 72: 2: 287—291.
18. *Vijaysadan V., Perez M., Kuo D.* Revisiting swallowed troubles: intestinal complications caused by two magnets. A case report, review and proposed revising of an algorithm for the management of foreign body ingestion. J AM Board Fam Med 2006; 19: 511—516.
19. *Webb W.A.* Management of foreign bodies of the upper gastrointestinal tract: update. Gastrointest Endosc 1995; 41: 39—51.

Поступила 02.03.12