Оптимальный венозный доступ при химиотерапии онкологических заболеваний у детей

М.Ю. РЫКОВ, д.м.н. Ю.В. БУЙДЕНОК

The optimal venous access for the chemotherapy in children

M.YU. RIKOV, YU.V. BUYDENOK

Научно-исследовательский институт детской онкологии и гематологии (дир. — акад. РАМН М.Д. Алиев) Российского онкологического научного центра им. Н.Н. Блохина (дир. — акад. РАН и РАМН М.И. Давыдов) РАМН, Москва

Лечение детей с онкологическими заболеваниями предусматривает большое количество курсов химиотерапии, поэтому первой задачей, которую необходимо решить перед началом лечения, является обеспечение доступа в венозную систему ребенка. Он должен быть надежным, комфортным для пациента, устанавливаться один раз на весь период лечения и иметь минимальный риск инфицирования и тромбирования как самого катетера, так и вены. Внешние системы (периферические, подключичные, хронические катетеры Бровиака) этим требованиям не удовлетворяют. Оптимальный вариант — полностью имплантируемые венозные порт-системы, которые, помимо перечисленных преимуществ, позволяют существенно снизить количество общих анестезий, без которых установка традиционного подключичного катетера детям невозможна. С июля 2010 г. по февраль 2012 г. 87 детям в возрасте от 6 мес до 17 лет с онкологическими заболеваниями были имплантированы подкожные венозные порт-системы фирмы «B. Braun» (Франция) моделей Babyport, Celsite ST 205, ST 305 и ST 301, при этом учитывали возраст и телосложение ребенка. В послеоперационном периоде возникло единственное осложнение (инфицирование подкожного кармана порта), которое успешно ликвидировано с помощью антибиотикотерапии.

Ключевые слова: онкология, химиотерапия, венозные порт-системы, венозный доступ.

The optimal choice for the long-term venous access for children is a full implanted venous port systems. We own the experience of 87 port implantations to children aged from 6 months to 17 years with various oncological disease. The experience was successful in all cases but one, where the septic inflammation of the subcutaneous pocket developed.

Key words: oncology, chemotherapy, venous port-systems, venous access

Введение

Повышение эффективности современной химиотерапии предполагает увеличение доз препаратов, продолжительности, многократности курсов лечения и строгое соблюдение интервалов между ними. При этом введение химиопрепаратов, как правило, внутривенное, сопряжено с раздражением сосудистой стенки, флебитами/флеботромбозами, некрозом тканей при случайной экстравазации некоторых лекарственных средств. Периферические вены из-за их малого диаметра, низкой скорости кровотока в них, короткого пути для бактерий с контаминированной поверхности кожи по поверхности катетера в сосуд часто и быстро приводят к развитию указанных осложнений, что делает недопустимым их использование для этих целей. Применение доступа в центральную вену позволяет избежать большинства указанных выше проблем, однако связано с риском инфекционных и тромботических осложнений, опасностью воздушной эмболии. Кроме того, неоднократные пункции и катетеризации центральных вен для диагностических тестов, в целях проведения химиотерапии, поддерживающего лечения и парентерального питания снижают качество жизни больных. Всегда следует помнить и о том, что подобные инвазивные вмешательства в педиатрической практике проводятся с применением общей анестезии, которая сама по себе уже представляет большой риск. Поскольку лечение онкологических заболеваний продолжается многие месяцы и даже годы, традиционные подключичные катетеры существенно снижают качество жизни пациентов, затрудняют выполнение гигиенических процедур, часто способствуют развитию грозных осложнений, наиболее опасные из которых — катетерная инфекция и катетерный сепсис. Очень часто возникновение таких осложнений связано с подвижностью катетера в кожной пункционной ранке, в которой нередко присутствует гной, способный по наружной стенке катетера попадать в венозное русло пациента. Довольно часто дети могут самостоятельно удалять установленный внешний катетер, что опасно на фоне проводимого курса химиотерапии и особенно опасно в период панцитопении, когда низкие коагуляционные показатели периферической крови делают невозможным установку подключичного катетера и сопроводительную терапию приходится проводить через периферическую венозную сеть. Все сказанное выше может отсрочить начало очередного этапа лечения и в конечном итоге крайне отрицательно сказаться на всем лечении, существенно снизить его эффективность.

© М.Ю. Рыков, Ю.В. Буйденок, 2012

© Хирургия. Журнал им. Н.И. Пирогова, 2012

Khirurgiia (Mosk) 2012; 9: 60

e-mail: wordex2006@rambler.ru

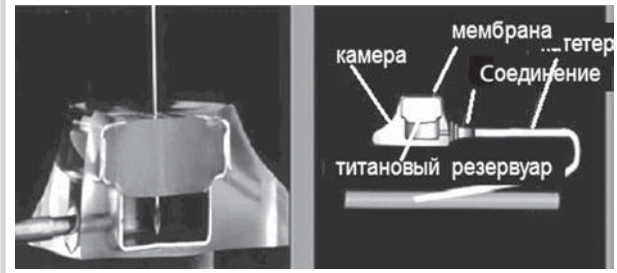

Рис. 1. **Внешний вид и устройство имплантируемой венозной порт-системы.**



Рис. 2. **Разметка сосудов с помощью ультразвукового аппарата.**

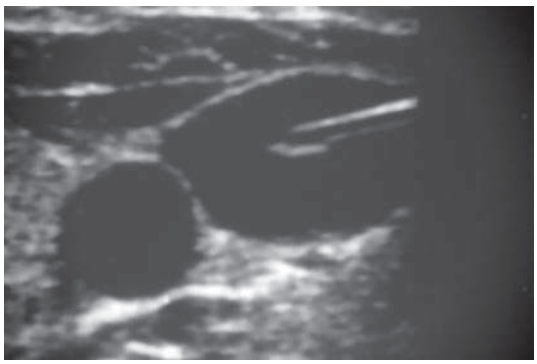

Рис. 3. **Пункция вены под контролем ультразвукового оборудования (в просвете вены видна пункционная игла).**

В связи с этим значительным преимуществом обладают полностью имплантируемые венозные порт-системы [3]. Они (в перерывах между инфузиями) не подвержены каким-либо внешним факторам воздействия, обеспечивают максимальный комфорт и качество жизни, устанавливаются один раз на весь период лечения.

Появившиеся более 20 лет назад в США (патент №4,861,341 от 29.09.89) венозные порт-системы стали стремительно внедряться в онкологическую практику по всему миру. В нашей стране имплантируемые порт-системы начали получать распространение относительно недавно.

Материал и методы

В НИИ ДОГ РОНЦ им. Н.Н. Блохина с июля 2010 г. по февраль 2012 г. 87 детям в возрасте от 6 мес до 17 лет с различными онкологическими заболеваниями были имплантированы венозные порт-системы фирмы «B.Braun» (Франция) моделей Babyport, CelsiteST 205, ST 305 и ST 301 в зависимости от возраста и телосложения ребенка.

Порт — это небольшая емкость, которая выполнена из металла (титан), пластика (полисульфон) или их комбинаций [1]. В основании порта имеются элементы крепления, в верхней части — силиконовая мембрана, через которую специальной иглой выполняются пункции для забора крови, введения препаратов и промывания устройства. К боковой части порта прикреплен катетер, дистальный конец которого размещается в центральной вене **(рис. 1).** При необходимости одномоментного введения препаратов, которые не совместимы друг с другом, устанавливается двухканальный двухкамерный порт.

Имплантация порта детям старшего возраста проводится в асептических условиях, в операционной, под местной анестезией, детям до 15 лет — с применением общей анестезии. Также возможна установка порта как этап планового хирургического вмешательства.

Для успешной имплантации подкожного венозного порта требуется чрескожная катетеризация верхней полой вены доступом через наружную яремную, внутреннюю яремную или подключичную вену (над- или подключичным доступом) с предварительной визуализацией и разметкой этих сосудов с помощью ультразвуковой техники **(рис. 2)** [2].

Применение ультразвуковой техники в момент пункции вены **(рис. 3)** значительно снижает вероятность повреждения прилежащей крупной артерии, которое может привести к развитию гематомы, ее последующему инфицированию и затруднению дальнейшей успешной пункции вены с выбранной стороны. Иногда непреднамеренная пункция артерии у онкологических больных с тромбоцитопенией может привести к фатальным последствиям.

Успешная эксплуатация имплантируемой порт-системы возможна только при расположении дистального конца катетера в просвете верхней полой вены над местом ее впадения в правое предсердие [4]. Уровень установки кончика катетера в просвете верхней полой вены определяется (с наибольшей точностью) под контролем зрения с помощью рентгеноскопии в условиях рентгеноперационной или в традиционной операционной с применением электронно-оптического преобразователя. Визуальный контроль у детей имеет особое значение, поскольку при малом диаметре вен у них бывает довольно сложно провести проводник именно в верхнюю полую вену и избежать его миграции в вены шеи; достаточную точ-



Рис. 4. **Разрез кожи и формирование подкожного кармана в месте имплантации камеры порта.**



Рис. 5. **Формирование подкожного туннеля, соединяющего подкожный карман с местом пункции вены.**

ность контроля обеспечивает эндокардиальный электрокардиомониторинг, однако мы не рекомендуем использовать его в педиатрической практике.

После установки катетера ниже места пункции в подключичной области выполняем разрез кожи протяженностью 2—3 см (в зависимости от размера корпуса порта) и формируем подкожный карман **(рис. 4)**. Между местом пункции вены и подкожным карманом создаем тоннель для катетера с помощью специального инструмента — туннелера, входящего в набор для имплантации порта **(рис. 5)**. Катетер с помощью туннелера проводим в сформированном подкожном туннеле и соединяем камерой порта, которую затем погружаем в подготовленный карман и фиксируем отдельными швами к прилежащим тканям. Кожный разрез послойно ушиваем. На всех этапах имплантации контролируем состояние (проходимость) катетера и порта с помощью аспирации крови из катетера или пункции порта иглой Губера. Порт можно использовать для проведения инфузий уже через несколько часов после установки.

Таким образом, основные этапы операции включают:

— разметку внутренней яремной вены с помощью ультразвука;

— пункцию внутренней яремной вены;

— проведение в вену проводника, рентген-контроль его положения и извлечение иглы;

— проведение по струне дилататора (бужа);

— удаление проводника из дилататора и наложение на него зажима для предотвращения кровотечения и воздушной эмболии;

— введение в дилататор катетера, предварительно заполненного физиологическим раствором;

— получение крови из введенного катетера и немедленное его промывание с целью профилактики тромбоза;

— разрез кожи ниже места пункции в соответствующей подключичной области;

— формирование подкожного кармана ниже разреза;

— удаление (расщепление) дилататора;

— создание подкожного туннеля, соединяющего сформированный подкожный карман и место пункции вены;

— проведение катетера от места пункции к карману и позиционирование его в верхней полой вене с помощью рентгеноскопии;

— повторное получение крови из катетера и его промывание;

— наложение лигатур в подкожном кармане и подвешивание на них камеры порта;

— соединение камеры порта и катетера, фиксация места соединения специальным замком;

— имплантация порта в подкожный карман и его фиксация;

— послойное ушивание тканей над портом;

— установка иглы Губера в камеру порта, получение ретроградного тока крови и тщательное промывание физиологическим раствором с последующим созданием гепаринового «замка».

Для пункции порта используем только специальную иглу Губера, которая имеет особую форму острия, исключающую повреждение силиконовой мембраны порта. Игла Губера отличается от обычной тем, что при введении не режет, а раздвигает силиконовую мембрану порта, поддерживая герметичность порт-системы в течение нескольких лет **(рис. 6)**. Ретроградный ток крови из венозного порта при легкой аспирации указывает на удовлетворительную работу всей инфузионной системы. Пункции порта легко выполнимы, однако работа с инфузионной системой требует привлечения квалифицированного, инструктированного персонала.

После окончания инфузий и удаления иглы больной может вернуться к привычному образу жизни, принимать водные процедуры, включая занятия водными видами спорта.

В качестве растворов для закрытия порт-систем в перерывах между их использованием применяем растворы гепарина в концентрацим 100 МЕ/мл или специализированный раствор Taurolock фирмы

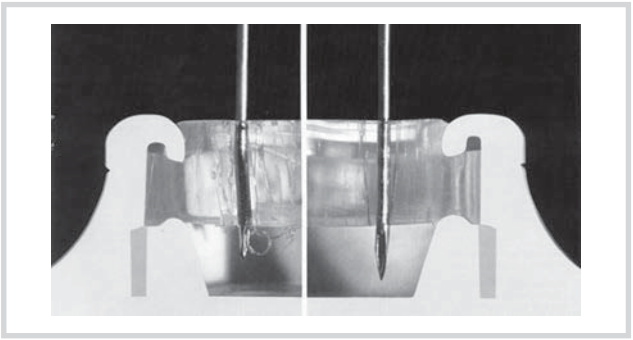

Рис. 6. **Игла Губера и обычная игла.**

«TauroPharm» (Германия). Наличие в препарате Taurolock циклотауролидина исключает контаминацию внутреннего пространства порта и образование биопленки [5—8].

Результаты и обсуждение

Послеоперационный период после имплантации подкожных венозных портов протекал без осложнений, только в одном наблюдении нами было отмечено раннее инфицирование подкожного кармана порта, которое было успешно ликвидировано с помощью антибиотикотерапии. Все больные отмечают удобство при эксплуатации подкожных венозных портов, при этом отсутствует страх от необходимости повторных катетеризаций перед очередным курсом химиотерапии. С момента установки все системы продолжают функционировать удовлетворительно. В 6 наблюдениях был отмечен тромбоз порт-систем, который нам удалось успешно разрешить с помощью тромболизиса путем введения в порт-систему препарата Urokinase с экспозицией 15 мин. Urokinase — фибринолитический препарат, активирует глу- и лизплазминогены, превращает их в плазмин, вызывающий ферментативное разрушение фибрина. Распад фибриновой сети приводит к дезинтеграции составных элементов тромба и его расщеплению на мелкие фрагменты, которые уносятся током крови или растворяются на месте плазмином. Развития катетер-ассоциированных инфекций кровотока отмечено не было.

Наиболее частым возбудителем катетер-ассоциированных инфекций кровотока при использовании имплантируемых венозных порт-систем является *S. epidermidis*, который, как известно, в основном колонизирует слизистые оболочки и поверхность кожи и может проникать в камеру порта во время введения в нее иглы, несмотря на применение традиционных методов асептики и антисептики. С целью профилактики данного осложнения, а также с целью обезболивания кожи перед введением в камеру порта иглы Губера нами применяется анестезирующий крем «Эмла», обладающий и антибактериальными свойствами при экспозиции 40—60 мин.

Внедрение имплантируемых венозных порт-систем при лечении больных опухолями опорно-двигательного аппарата позволило значительно снизить количество общих анестезий, повысить качество жизни пациентов и минимизировать риск развития осложнений как во время самой катетеризации, так и при последующей эксплуатации. Применение ультразвуковой техники перед пункцией внутренней яремной вены для предварительной разметки, а также во время пункции позволяет избежать повреждения прилежащих анатомических структур, возникновения гемопневмоторакса и снизить продолжительность операции. Применение рентгеноскопии при позиционировании катетера порта позволяет избежать его миграции в вены шеи, что из-за анатомических особенностей у детей бывает часто, и расположить его в дистальном конце в верхней полой вене над местом входа в правое предсердие. Это особенно важно, поскольку после завершения операции отсутствует возможность неинвазивной коррекции имплантированной системы.

Использование венозных порт-систем в детской онкологии позволяет получить и немалую экономическую выгоду. При более высокой цене по сравнению с традиционным подключичным и особенно периферическим катетером имплантируемая порт-система оказывается более чем в 2,5 раза дешевле в эксплуатации при учете стоимости анестезиологических пособий, перевязочного материала, возможных осложнений и затрат, связанных с лечением.

ЛИТЕРАТУРА

1. *Буйденок Ю.В., Мещеряков А.А.* Имплантируемые порт-системы венозного доступа в онкологии. Вестн интенс терапии 2004; 3: 3—8.
2. *Галтьери И., Деппе И., Сиперли М., Томсон Д.* Катетеризация подключичной вены: ультразвуковой контроль позволяет менее опытным врачам добиться лучших результатов. Вестн интенс терапии 2006; 4: 24—30.
3. *Егиев В.Н., Щетинин В.В., Трофименко Ю.Г.* Полностью имплантируемые системы в медицине. М: Медпрактика-М 2004; 60.
4. *Сухоруков В.П., Бердикян А.С., Эпштейн С.Л.* Пункция и катетеризация вен. Традиционные и новые технологии. Пособие для врачей. Санкт-Петербургское медицинское издательство 2001; 55.
5. *Blenkharn J.I.* In vitro antibacterial activity of noxythiolin and taurolidine. J Pharm Pharmacol 1990; 42: 589—590.
6. *Browne M.K., Leslie G.B., Pfirrmann R.W.* Taurolin, a new chemothera peutic agent. J Appl Bacteriol 1976; 41: 363—368.
7. *Browne M.K.* Pharmacological and clinical studies with Taurolin®. In: Bruckner W.L., Pfirrman R.W.R., editors. Proceedings of the International Taurolin Symposium 1985.
8. *Calabresi P., Goulette F.A., Darnowski J.W.* Taurolidine: cytotoxic and mechanistic evaluation of a novel antineoplastic agent. Cancer Res 2001; 61: 6816—6821.

Поступила 30.11.11