Лечение по методу Илизарова больных с ложными суставами диафизов костей предплечья

К.м.н. П.Е. ЕЛДЗАРОВ

The treatment of dysarthrosis of the forearm bones by the Ilizarov's method

P.E. ELDZAROV

Городская клиническая больница №59, Москва

Цель исследования — улучшение результатов хирургического лечения ложных суставов диафизов предплечья методом наружного остеосинтеза по Илизарову. Применение остеосинтеза предплечья с раздельным управлением дистальными костными фрагментами позволило работать отдельно с каждым фрагментом в послеоперационном периоде и тем самым добиться консолидации ложного сустава и восстановления длины костей предплечья. Метод применен при лечении 42 больных в возрасте от 16 до 72 лет. Отдаленные результаты лечения прослежены у 34 пациентов. Хорошим результат лечения признан в 24 наблюдениях, удовлетворительным — в 7, неудовлетворительным — в 3.

Ключевые слова: ложный сустав, диафиз предплечья, метод остеосинтеза, консолидация.

The use of the external Ilizarov's ostheosynthesis method with the separate control of the radial and ulnar bones allowed the successful consolidation of the dysarthrosis and the forearm lengths reconstruction. The method was used in 42 patients, aged 16—72 years. The long-term follow-up results were obtained in 34 patients. The excellent results were registered in 24 cases, satisfactory — in 7; unsatisfactory — in 3 patients.

Key words: dysarthrosis, forearm diaphysis, ostheosynthesis, consolidation.

Введение

Проблема лечения больных с ложными суставами диафизов костей предплечья остается исключительно сложной и актуальной для современной травматологии и ортопедии. До настоящего времени частота неудовлетворительных результатов лечения больных с переломами верхней конечности остается высокой (от 7 до 26%), причем ложный сустав является частым осложнением перелома [4].

Важность дальнейшего совершенствования методов лечения этого осложнения обусловлена высокой функциональной значимостью предплечья. Последнее, являясь двукостным сегментом скелета конечностей, обладает сложной функцией пронации и супинации, обеспечивающей всю тонкость движений сложного рабочего органа — человеческой кисти.

Проблема лечения больных с ложными суставами диафизов предплечья имеет не только медицинское, но и социальное значение. Большинство пациентов этой группы составляют лица трудоспособного возраста. Основной задачей лечения данного контингента больных является максимально возможное восстановление трудоспособности. Добиться этого можно только при использовании реконструктивно-восстановительных методов оперативного лечения.

Метод наружного чрескостного остеосинтеза широко применяется при открытых повреждениях предплечья как начальный этап лечения. Однако в лечении ложных суставов диафизов предплечья он используется весьма редко.

Цель исследования — улучшение результатов хирургического лечения ложных суставов диафизов предплечья методом наружного чрескостного остеосинтеза по Илизарову.

Материал и методы

В основу исследования положен анализ результатов лечения 42 пациентов (в период с 1996 по 2009 г.) с ложными суставами диафизов костей предплечья. Возраст больных варьировал от 16 до 72 лет, большинство составили лица трудоспособного возраста (от 22 до 55 лет — 36 человек). Преобладали больные мужского пола — 25, женщин было 17.

Все пациенты были разделены на две группы: 1-я — с ложными суставами диафиза одной из костей предплечья; 2-я — с ложными суставами диафизов обеих костей предплечья.

В зависимости от характера анатомо-функциональных составляющих патологического состояния

© П.Е. Елдзаров, 2012

© Хирургия. Журнал им. Н.И. Пирогова, 2012

Khirurgiia (Mosk) 2012; 8: 60

e-mail: eldzorov@inbox.ru

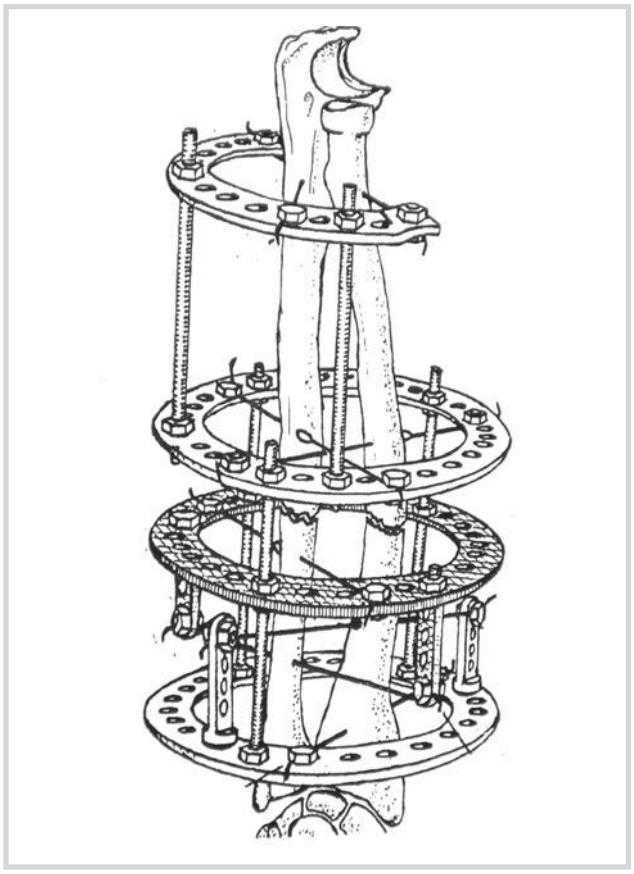

Рис. 1. **Схема наружного чрескостного остеосинтеза предплечья с раздельным управлением дистальными фрагментами.**

конечности применяли дифференцированный подход к повторному остеосинтезу ложных суставов диафизов костей предплечья. Необходимым условием консолидации после неудачного остеосинтеза является достаточное кровоснабжение места несросшегося перелома или ложного сустава, поэтому метод репозиции и остеосинтеза планировали с целью сохранения имеющегося кровоснабжения и минимизации нарушения надкостничного кровотока.

Для больных 1-й группы характерным было укорочение одной из костей предплечья из-за дефекта костной ткани в зоне ложного сустава. В таких ситуациях перед нами стояли две задачи — восстановление естественной длины и сращение ложного сустава поврежденной кости предплечья. Во 2-й группе решение этих же задач было более трудным, поскольку требовалось создать одинаковые условия для консолидации и восстановления естественной длины обеих костей предплечья.

Наружный чрескостный остеосинтез по Илизарову наиболее полно отвечает принципам решения поставленных выше задач, поэтому ложный сустав диафиза кости предплечья с ее дефектом мы считаем показанием к применению данного метода. Вместе с тем известны сложности его использования, обусловленные анатомо-биомеханическими особенностями предплечья, а также значительными трудностями закрытой репозиции и фиксации костных фрагментов в аппарате. Последовательное и педантичное использование методики, совершенствование технических приемов позволили с успехом применять наружный чрескостный остеосинтез предплечья аппаратом Илизарова с раздельным управлением дистальными отломками (рис. 1).

Все поступившие к нам больные были ранее оперированы по поводу переломов, несросшихся переломов или ложных суставов костей предплечья. При наличии накостных или внутрикостных фиксаторов операцию начинали с удаления имеющихся фиксаторов. Длину сегмента восстанавливали по одной из костей предплечья с помощью дистракционного аппарата. Остеосинтез выполняли с раздельным управлением дистальных фрагментов локтевой и лучевой костей.

Приводим наблюдение.

Больной *Б.*, 34 лет, поступил через 11 мес после получения травмы с диагнозом: ложный сустав с дефектом обеих костей левого предплечья. Больному произведена реконструктивно-восстановительная операция: наружный чрескостный остеосинтез по Илизарову с поэтапной репозицией, восстановлением длины и достижением консолидации лучевой и локтевой костей предплечья. Рентгенограммы и функциональный результат лечения представлены на рис. 2 и 3.

Результаты и обсуждение

Ближайшие результаты лечения изучены у всех больных. Наблюдавшиеся осложнения разделены нами на две группы — ранние и поздние. Из ранних осложнений выявлено воспаление мягких тканей вокруг спиц аппарата Илизарова в 4 наблюдениях.

Поздние осложнения, потребовавшие повторных операций, распределились следующим образом: отсутствие консолидации одной из костей предплечья у 3 больных, позднее нагноение (через 2,5 и 3 мес после операции), повлекшее преждевременное снятие аппарата наружной фиксации у 2 пациентов. Достижение полной консолидации у этих пациентов достигнуто после повторного наружного чрескостного остеосинтеза.

Отдаленные результаты лечения (от 1 года до 7 лет) прослежены у 34 (80,9%) больных. Оценка результатов проводилась с использованием системы Н.А. Любошица и Э.Р. Маттиса [2], а также И.Л. Шварцберга [3]. Хорошим результат лечения признан в 24 (70,5%) наблюдениях, удовлетворительным — в 7 (20,5%), неудовлетворительным — в 3 (8,8%). Неудовлетворительным считался результат, при котором требовалась повторная операция из-за отсутствия консолидации.

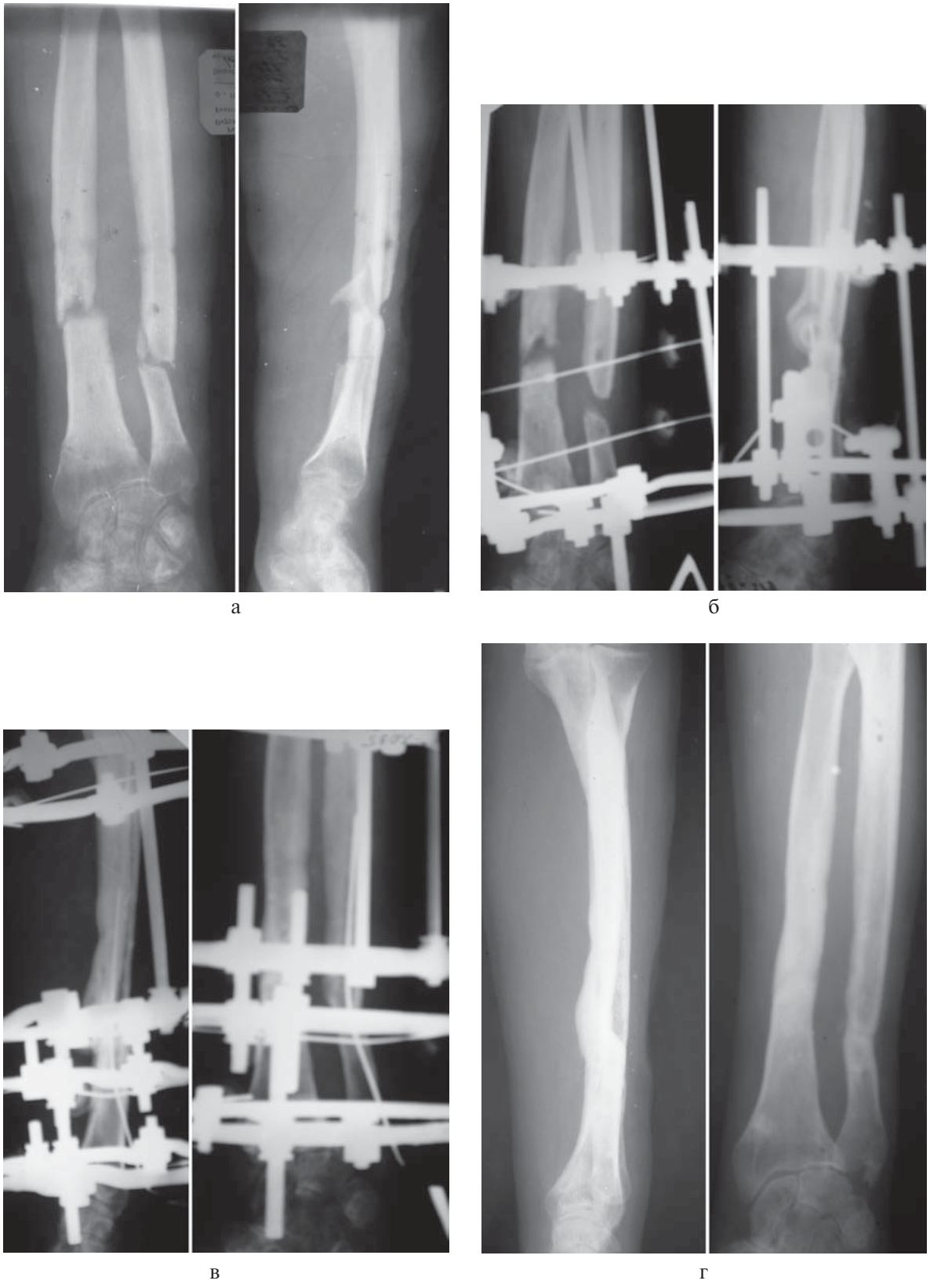

Рис. 2. **Рентгенограммы левого предплечья в процессе лечения.**

а — ложный сустав с дефектом обеих костей левого предплечья (давность травмы 11 мес); б — после реконструктивной операции, установка длины фрагментов в аппарате Илизарова; в — завершение реконструкции, достигнута консолидация фрагментов в аппарате; г — рентгенограммы через 10 мес после операции, консолидация обеих костей предплечья.

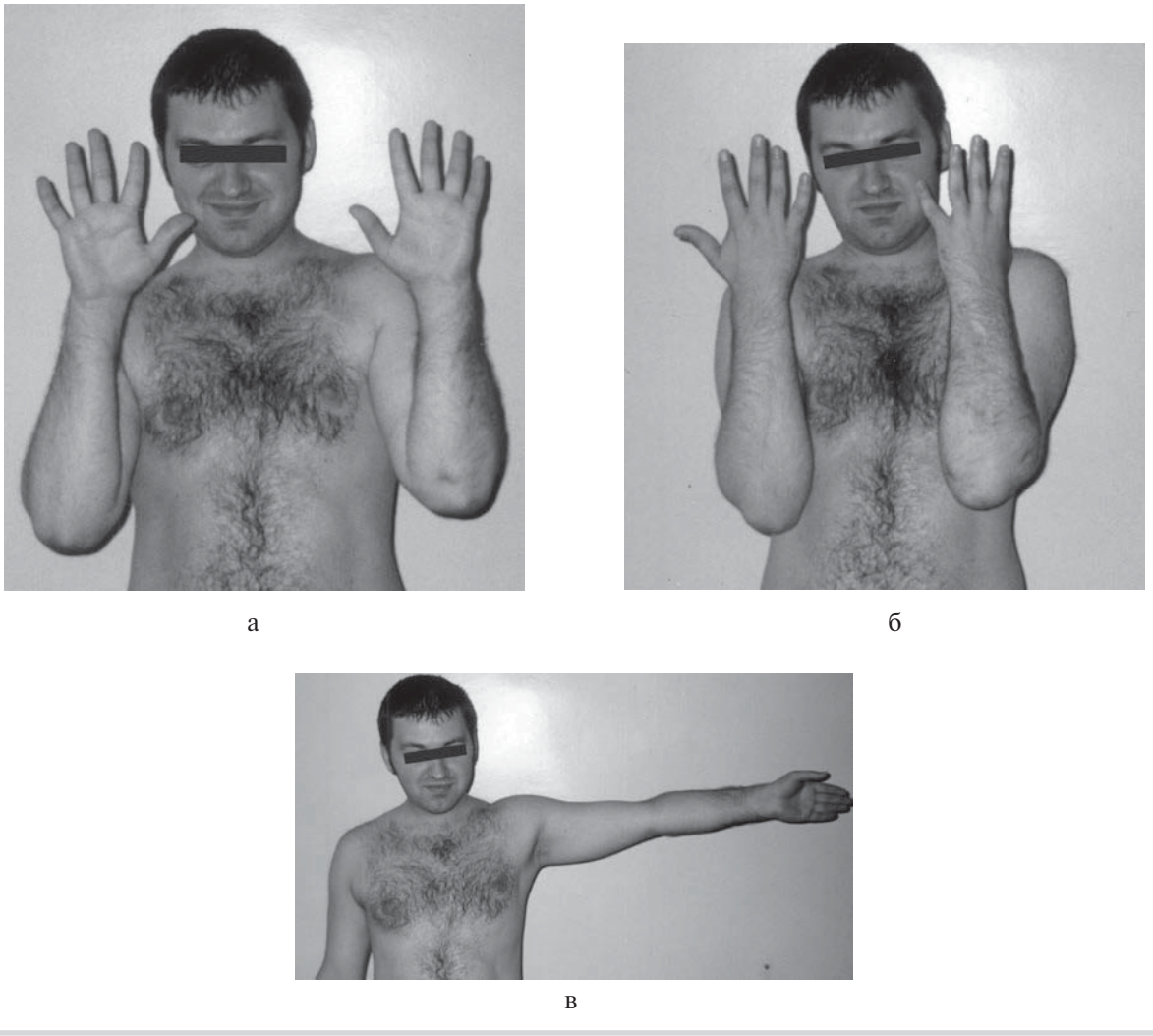

Рис. 3. **Функциональный результат лечения через 2 года после операции.**
а, б — сгибание, пронация и супинация не ограничены; в — разгибание в полном объеме.

Хирургическая тактика лечения ложных суставов базируется на трех принципах: функциональность, рациональность и последовательность [1].

Для успешного лечения последствий переломов длинных костей верхней конечности в каждом конкретном наблюдении необходим индивидуальный подход, который отвечает законам биологии и биомеханики, т.е. создает условия как для регенерации, так и для полноценной функции поврежденного сегмента.

Для реализации оптимальной лечебной программы при ложных суставах диафизов костей предплечья необходимо выполнение реконструктивных операций, направленных на консолидацию, восстановление утраченной длины и формы сегмента до определившегося исхода травмы. Рациональный выбор реконструкции и ее компонентов обеспечивают функциональность сегмента и конечности в целом.

При лечении ложных суставов диафизов предплечья после несостоятельного накостного остеосинтеза повторное использование этого метода практически не представляется возможным из-за костных дефектов. Наиболее эффективным и малотравматичным методом в таких ситуациях является наружный чрескостный остеосинтез по Илизарову. Вместе с тем необходимо отметить сложности его применения, обусловленные анатомо-биомеханическими особенностями предплечья, а также значительными трудностями закрытой репозиции и фиксации костных фрагментов в аппарате, поэтому необходимо дифференцирование применения методики и технических приемов в каждом конкретном наблюдении.

Метод наружного чрескостного остеосинтеза включает операцию (предварительная компановка аппарата в зависимости от характера повреждения, репозиция и фиксация костных фрагментов), до-

стижение устойчивого остеосинтеза на довольно длительный период, возможность управления фрагментами в послеоперационном периоде.

Применяемая нами методика наружного чрескостного остеосинтеза предплечья с раздельным управлением дистальными фрагментами позволяет в послеоперационном периоде работать отдельно с каждым фрагментом и тем самым добиться консолидации каждого в отдельности ложного сустава и восстановления длины костей предплечья.

ЛИТЕРАТУРА

1. *Зелянин А.С.* Микрохирургическая аутотрансплантация тканей в лечении ложных суставов длинных трубчатых костей: Автореф. дис. ... д-ра мед. наук. М 2004.
2. *Любошиц Н.А., Маттис Э.Р.* Анатомо-функциональная оценка исходов лечения больных с переломами длинных трубчатых костей и их последствиями. Ортопед травматол 1980; 3: 47—52.
3. *Шварцберг И.Л.* Методика оценки отдаленных результатов лечения переломов длинных трубчатых костей. Ортопед травматол 1980; 3: 52—55.
4. *Шевцов В.И., Макушин В.Д., Куфтырев Л.М., Солдатов Ю.П.* Псевдоартрозы, дефекты длинных костей верхней конечности и контрактуры локтевого сустава. Курган 2001; 398.

Поступила 13.02.12