Опыт использования клеевой субстанции, насыщенной антибактериальными препаратами, в хирургии желудочно-кишечного тракта

Проф. В.А. ГОРСКИЙ, к.м.н. М.А. АГАПОВ, проф. Б.Е. ТИТКОВ, В.В. СОЛОГУБОВ

The use antibiotics' enreached glue substance for the abdominal surgery

V.A. GORSKY, M.A. AGAPOV, B.E. TITKOV, V.V. SOLOGUBOV

Кафедра экспериментальной и клинической хирургии факультета (зав. — проф. Б.К. Шуркалин) медико-биологического Российского национального исследовательского медицинского университета им. Н.И. Пирогова

Ключевые слова: клеевая субстанция, антибактериальные препараты, желудочно-кишечный тракт.

Key words: glue substance, antibiotics grugs, abdominal surgery.

Введение

Вмешательства на органах желудочно-кишечного тракта являются наиболее распространенными в хирургии брюшной полости. Расширение диапазона и объема оперативных вмешательств за последние годы способствовало значительному увеличению частоты развития послеоперационных осложнений. В хирургии желудка и кишечника несостоятельность швов — одно из наиболее частых и грозных осложнений [5, 18]. Закономерно, что после экстренных операций это осложнение возникает значительно чаще, чем после плановых. Летальность от послеоперационного перитонита, вызванного несостоятельностью кишечных швов, весьма высока [7, 8, 21].

Большинство операций на органах брюшной полости сопровождается вскрытием просвета кишечной трубки, содержащей большое количество различных, в том числе и патогенных, микроорганизмов. При этом заживление раны кишечника протекает в условиях обильного бактериального загрязнения. Достоверно установлено, что при операциях на толстой кишке бактериальная контаминация зоны анастомоза выше и несостоятельность анастомоза происходит чаще, чем при операциях на желудке и тонкой кишке [1, 19].

Критериями, определяющими качество шва, являются механическая прочность, герметичность и асептичность [2, 7, 11, 15]. Еще во второй половине прошлого века исследователями установлено, что одной из причин развития несостоятельности кишечного шва является так называемая «биологическая негерметичность» [10, 17]. Описанный феномен «биологической несостоятельности» наблюдается при любом типе кишечного шва независимо от его вида и рядности и сохраняется в течение 3—4 сут. Это может неблагоприятно сказываться на заживлении швов и течении внутрибрюшного процесса.

Повышенная проницаемость кишечных швов предъявляет особые требования к их укреплению. Применяемый в пластических целях сальник (изолированный или на питающей ножке) не может полностью обеспечить физическую и биологическую герметичность, а в отдаленные сроки подвергается рубцеванию и склерозированию, что может привести к деформации и стенозу [6, 22, 23]. Другие многочисленные виды пластического закрытия перфоративного отверстия или анастомоза (серозно-мышечный лоскут на ножке, демукозированный лоскут большой кривизны на сосудистой ножке, стенка толстой и тонкой кишки), как показывает практика, не всегда могут быть использованы в ургентной хирургии из-за высокой сложности, а иногда и опасности [14].

Не нашли широкого практического отклика цианакрилатные и фибриновые клеи, наносимые поверх кишечного шва [16]. Вызывая значительное воспаление тканей, они приводят к возникновению рубцовой деформации и формированию выраженного спаечного процесса [2, 9, 12].

В связи с этим актуален дальнейший поиск средств повышения надежности соустий и гермети-

© Коллектив авторов, 2012

© Хирургия. Журнал им. Н.И. Пирогова, 2012

Khirurgiia (Mosk) 2012; 4: 48

e-mail: getinfo911@mail.ru

зации линии анастомоза. Нами разработан в эксперименте и апробирован в клинике способ укрепления кишечного шва фибрин-коллагеновой субстанцией ТахоКомб, который позволяет увеличить механическую прочность анастомозов в 1,5—2 раза [3]. Помимо этого, препарат положительно воздействует на процессы ангиогенеза и фибробластической реакции в области швов, что способствует ускорению репаративных процессов [4].

Цель настоящей работы — определение возможности ингибирующего воздействия фибрин-коллагеновой субстанции, импрегнированной антибактериальными препаратами, на различные микроорганизмы (*in vitro*) и сравнительное исследование микробной проницаемости кишечного шва, укрепленного биополимером, в эксперименте.

Материал и методы

Препарат фибрин-коллагеновая субстанция ТахоКомб (далее ФКС) представляет собой коллагеновую пластину с нанесенными на нее компонентами фибринового клея (рис. 1). Коллагеновая основа препарата обладает пенистой структурой, хорошо адсорбирующей жидкость (рис. 2).

Фибриноген и тромбин являются основными компонентами ФКС. Дополнительным (и как оказалось, совсем необязательным) компонентом является апротинин. Они нанесены в лиофилизированном виде на пластину коллагена.

В состав 1 см^2 пластины ФКС толщиной 0,5 см входит 1,3—2,0 мг коллагена из сухожилий лошади, 4,7—6,7 мг лиофилизированного фибриногена человека, 1,5—2,5 МЕ тромбина из крови быка, 0,055—0,087 U. Eur. Ph. апротинина из легких быка и 7—26 мкг рибофлавина, окрашивающего клеящую поверхность в желтый цвет. При контакте с кровоточащей поверхностью или другими тканевыми жидкостями содержащиеся в покрывающем коллаген слое факторы свертывания высвобождаются и тромбин превращает фибриноген в фибрин. Апротинин препятствует преждевременному фибринолизу плазмином. За короткое время коллагеновая основа препарата уплотняется и становится непроницаемой для воздуха и жидкостей.

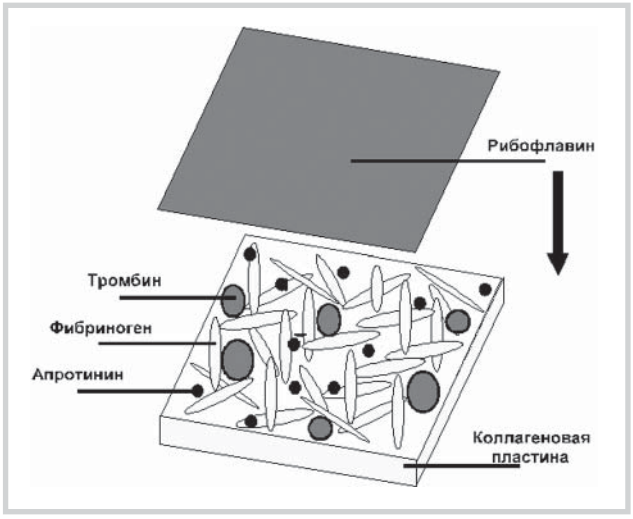

Рис. 1. **Компоненты ФКС.**

ТахоКомб вошел в клиническую практику в конце 80-х годов прошлого века. В начале нынешнего века были созданы ТахоКомб Н и Тахосил, которые содержат только человеческие фибриноген и тромбин. Кроме того, в последнем препарате отсутствует апротинин. Исследования *in vitro* показали, что Тахосил идентичен своим предшественникам по гемостатическому, герметизирующему эффекту и безопасности применения [20, 24]. Преимуществом его является возможность хранения при комнатной температуре. В России Тахосил продается под торговой маркой ТахоКомб.

Изначально препарат использовался лишь с гемостатической целью — остановка кровотечений из ран паренхиматозных органов. Хорошая адгезивная способность субстанции фибринового клея и протективные возможности коллагеновой составляющей позволили использовать ее для укрепления кишечного шва. Проведенными исследованиями такая возможность доказана. Однако целесообразно придать антибактериальную активность для использования препарата в условиях микробной инвазии брюшной полости и повышенной контаминации просвета кишечной трубки патогенными бактериями. Это мы и попытались выполнить в данном исследовании.

Определение поглотительной емкости ФКС проводили двумя методами.

1. Метод неконтролируемого насыщения. Кусочки препарата размером 0,5×0,5 см взвешивали и погружали в дистиллированную воду на 5, 10, 15 и 30 с. Затем промокали на фильтровальной бумаге излишки жидкости и вновь взвешивали. По разности массы определяли количество поглощенной жидкости.



Рис. 2. **Электронная микроскопия среза коллагена (MAGN: ×30).**

2. Метод стандартизируемого насыщения. На кусочки препарата тех же размеров наносили микропипеткой определенный объем жидкости, не вызывающий деформации губки.

Определение чувствительности микроорганизмов к антибиотикам, нанесенным на препарат, осуществляли методом диффузии антимикробного вещества из ФКС в засеянную питательную среду. В качестве контроля служили стандартные диски НИФЦ и фирмы «Difco», содержащие те же антибактериальные препараты. Метод дисков выбран в связи с тем, что он достаточно информативен, обеспечивает точность и воспроизводимость результатов анализа. Посевы осуществляли на элективные среды Махачкалинского производства — АГВ-агар и 3% кровяной агар.

Характеристика микроорганизмов. В исследовании использовалось семь видов грамположительных и грамотрицательных микроорганизмов, наиболее значимых при абдоминальных заболеваниях. Все микроорганизмы выделены из биологических сред больных.

Виды изученных микроорганизмов: *Staphylococcus aureus*, *Enterococcus faecalis*, *Enterococcus faecium*, *Escherichia coli*, *Proteus vulgaris*, *Klebsiella oxytoca*, *Pseudomonas aeruginosa*.

Характеристика антибактериальных препаратов. Нами выбраны наиболее употребимые в клинической практике антибактериальные препараты 6 групп: ампициллин, гентамицин, цефтриаксон (роцефин), ципрофлоксацин (ципробай), меропенем (меронем), метронидазол. Препараты выбирались согласно перечню, представленному в методических рекомендациях по экспериментальному (доклиническому) изучению лекарственных препаратов для местного лечения гнойных ран [13].

Приготовление инокулюма. Из односуточной культуры бактерий непосредственно перед применением готовили взвесь в изотоническом растворе хлорида натрия по стандарту мутности (5 ЕД; Институт им. Тарасевича). Взвесь в количестве 0,1 мл наносили на поверхность питательной среды, подсушивали 10—15 мин при комнатной температуре. После этого накладывали стандартные диски и кусочки ФКС той же площади. На кусочки ФКС наносили по 25 мкл растворов, содержащих такое же количество антибактериальных препаратов, как и стандартные диски. Посевы инкубировали в течение 18—20 ч при 36—37 °С.

Трактовку величин зон подавления роста культур для антибактериальных препаратов проводили в соответствии с нормами, приведенными в утвержденной Минздравом инструкции 1986 г.

Описание эксперимента. Эксперимент был поставлен на 30 белых крысах-самцах массой 240—280 г. Целью эксперимента явилось сравнение микробной проницаемости анастомоза, укрытого ФКС, насыщенной раствором антибактериального препарата, с контрольным анастомозом. Модель суточного перитонита создавали по следующей методике. После изоляции кишечными зажимами в просвет терминального отдела тонкой кишки животного вводили изотонический раствор 0,9% раствора NaCl. Через 3 мин из просвета кишки брали содержимое и вводили в брюшную полость животного. Релапаротомию и основные этапы эксперимента осуществляли через 24 ч. Подвздошную кишку на расстоянии 5 см от слепой кишки пересекали в поперечном направлении и накладывали однорядный анастомоз конец в конец через все слои стенки кишки. Этот анастомоз являлся контрольным. В 8 см проксимальнее первого выполняли второй анастомоз по той же методике, на который затем наносили пластину ФКС размером 1×0,5 см, насыщенную раствором ципрофлоксацина в соотношении 0,1 мл на 1 см^2. Затем лапаротомную рану послойно ушивали наглухо. Микробную проницаемость анастомозов изучали на 1-е и 3-и сутки. В стерильных условиях производили релапаротомию, оценивали состояние анастомозов, затем у каждого животного брали материал для посевов с поверхности пластины, прикрывающей анастомоз, с линии шва после удаления пластины острым путем, с поверхности контрольного анастомоза и из просвета кишки, которую пересекали в поперечном направлении после взятия материала для посевов с зон анастомозов. Посев из кишки брали для идентификации флоры, которая могла высеваться с зон анастомозов, но поступать не из просвета кишки, а, например, при инфицировании брюшной полости во время первой операции. Исследование посевов проводили путем отпечатков на 3% кровяной агар методом секторных высевов. Используя специальную таблицу определяли степень микробной обсемененности по количеству выделенных колоний. Величины выражали в стандартных общепринятых колониеобразующих единицах на 1 г исследуемого материала (КОЕ/г).

В клинической практике для укрепления кишечного шва клеевую субстанцию использовали у 182 больных.

Результаты и обсуждение

Определение поглотительной емкости ФКС.

При определении поглотительной емкости ФКС методом взвешивания было выявлено, что данная методика не позволяет стандартизовать получаемые данные. Экспозиция 5, 10 и 15 с была слишком мала для пропитывания коллагеновой основы, и результаты достоверно не различались при сравнении с сухой пластиной ФКС. При экспозиции 30 с проявлялась более заметная разница по сравнению с сухой пластиной. Однако значительный разброс в массе всех испытываемых кусочков субстанции, на

наш взгляд, делает этот метод экспериментально недостоверным и некорректным.

В связи с этим перешли на количественное нанесение определенного (градуированного) объема жидкости на губчатую поверхность препарата. В результате исследования было определено, что при нанесении 100 мкл (0,1 мл) жидкости на 1 см^2 она поглощается полностью, не вызывая деформации ФКС и не снижая ее адгезивных свойств.

Определение чувствительности микроорганизмов к антибиотикам, нанесенным на биополимеры

При оценке результатов воздействия ФКС, импрегнированной антибактериальными препаратами, выявили, что представленные микробные культуры оказались абсолютно не чувствительными к метронидазолу. Препарат не подавлял роста ни в виде стандартного диска, ни в кусочках ФКС. Мы считаем, что это связано с отсутствием облигатных анаэробных неспорообразующих организмов, которые не включались в исследование. К ампициллину проявил чувствительность лишь один представитель кишечной флоры — *Enterococcus faecium*, остальные микроорганизмы к нему оказались резистентны (рис. 3). Гентамицин и ципрофлоксацин оказались высокоактивными практически ко всем представленным микроорганизмам. Меропенем и цефтриаксон не оказали воздействия на *Enterococcus faecium*, хотя по отношению к другой флоре были высокочувствительны в испытываемых образцах (рис. 4).

Для объективизации исследования мы провели сравнительное изучение чувствительности микроорганизмов к антибиотикам, импрегнированным в обычную гемостатическую коллагеновую губку (ГКГ), хотя она и не обладает адгезивными свойствами. Антибиотики наносили стандартизованным методом. Метронидазол из эксперимента исключили. Исследование выполнили на 5 наиболее характерных видах микроорганизмов — *Staphylococcus aureus*, *Escherichia coli*, *Pseudomonas aeruginosa*, *Proteus vulgaris*, *Enterococcus faecium*. Результаты представлены в табл. 1, из которой видно, что в большинстве случаев (72%) наблюдается преобладание по величине зон подавления роста ФКС, импрегнированной гентамицином, меропенемом, цефтриаксоном и ципрофлоксацином. Это объясняется тем, что ФКС более активно высвобождает антибактериальные препараты, так как сама антимикробной активностью не обладает. Наиболее активным препаратом в отношении перечисленных выше микроорганизмов оказался ципрофлоксацин.

Определение сравнительной обсемененности кишечного шва

Взятие материала на микробиологическое исследование удалось осуществить у 15 крыс на 1-е сутки и у 11 крыс на 3-и сутки. 3 крысы погибли от несостоятельности контрольного анастомоза, у 1 крысы при разделении спаек был поврежден опытный анастомоз, в связи с чем взятие материала для посевов не проводилось. Количественная обсемененность опытного и контрольного анастомозов представлена в табл. 2.

При сравнении микробной обсемененности опытного и контрольных анастомозов на 1-е сутки получено достоверное различие результатов (p<0,01). Обсемененность опытного анастомоза (36,3±10,8 КОЕ/г) была в 3,5 раза ниже контрольного (126,3±18,4 КОЕ/г) и в 4 раза ниже этого показателя



Рис. 3. **Чувствительность *Ent. faecium* к ампициллину (1), гентамицину (2) и цефтриаксону (3), импрегнированным в ФКС (квадратные) и стандартные диски (круглые).**

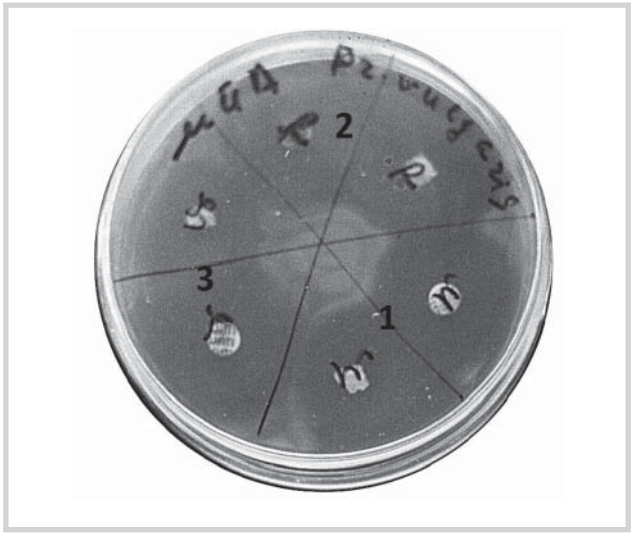

Рис. 4. **Чувствительность *Pr. vulgaris* к меропенему (1), цефтриаксону (2) и ципрофлоксацину (3), импрегнированным в ФКС (квадратные) и стандартные диски (круглые).**

Таблица 1. **Сравнительная оценка диаметра зон подавления роста микроорганизмов при использовании ФКС и ГКГ, насыщенных растворами антибиотиков**

Вид микроорганизма	Антимикробный препарат и его концентрация	Размер зоны, мм		Разница, мм
		ФКС	ГКГ	
E. coli	Ампициллин 10 мкг	1,5	1	0,5*
	Гентамицин 10 мкг	25	22	3*
	Меропенем 10 мкг	21	21	0
	Цефтриаксон 30 мкг	20	19	1*
	Ципрофлоксацин 5 мкг	25	25	0
Pseudomonas aerugenosa	Ампициллин 10 мкг	0	0	0
	Гентамицин 10 мкг	18	15	3*
	Меропенем 10 мкг	12	11	1*
	Цефтриаксон 30 мкг	15	12	3*
	Ципрофлоксацин 5 мкг	21	18	3*
Staphylococcus aureus	Ампициллин 10 мкг	0	0	0
	Гентамицин 10 мкг	22	18	4*
	Меропенем 10 мкг	23	22	1*
	Цефтриаксон 30 мкг	24	22	2*
	Ципрофлоксацин 5 мкг	28	25	3*
	Ампициллин 10 мкг	4	3	1*
	Гентамицин 10 мкг	15	15	0
Proteus vulgaris	Меропенем 10 мкг	25	22	3*
	Цефтриаксон 30 мкг	20	16	4*
	Ципрофлоксацин 5 мкг	25	22	3*
	Ампициллин 10 мкг	0	0	0
	Гентамицин 10 мкг	18	15	3*
Enterococcus faecium	Меропенем 10 мкг	3	2	1*
	Цефтриаксон 30 мкг	1	1	0
	Ципрофлоксацин 5 мкг	24	19	5*

Примечание. *отмечены величины преобладания ФКС над ГКГ.

Таблица 2. **Сравнительная оценка микробной обсемененности опытного и контрольного анастомозов (в КОЕ/г)**

Сутки	С поверхности анастомоза	С линии шва	Контрольный анастомоз	Просвет кишки
1-е (n=15)	32,0±10,3	36,3±10,8	126,3±18,4	144,0±19,1
3-и (n=11)	3,7±1,9	4,9±2,2	101,8±15,6	138,6±31,5

из просвета кишки (144,0±19,1 КОЕ/г). Обсемененность контрольного анастомоза достоверно не отличалась от количества микробных тел, высеянных из просвета кишки (p>0,01). Качественный состав микрофлоры, высеянной с области опытного и контрольного анастомозов, был идентичен таковому из просвета кишки. В 6 сериях получены комбинации кишечной палочки и протея, в 9 сериях — монокультура кишечной палочки. Это соответствие подтверждает чистоту эксперимента.

На 3-и сутки микробная обсемененность опытного соустья была практически в 21 раз ниже контрольной (4,9±2,2 и 101,8±15,6 КОЕ/г соответственно) с достоверным различием показателей (p<0,01). Первый показатель был в 28 раз достоверно ниже количественных характеристик микрофлоры, населяющей просвет кишки (138,6±31,5 КОЕ/г). А обсемененность контрольного анастомоза, не укрепленного биополимером, как в 1-е сутки, достоверно не отличалась от обсемененности просвета тонкой кишки (p>0,01). Качественный состав микрофлоры, полученной с зон опытного и контрольного анастомозов, был также полностью идентичен микрофлоре, содержащейся в просвете кишки, а значит, инфицирования брюшной полости не было.

Таким образом, количественная обсемененность опытного анастомоза, укрепленного биополимером, на 1-е и 3-и сутки значительно ниже того же показателя, полученного с контрольных соустий и из просвета кишки. Отсутствие достоверной разницы между показателями количественной обсемененности просвета кишки и контрольного анастомоза в эти же сроки может свидетельствовать о «биологической несостоятельности» последнего.

Клинические данные

В клинике пластические свойства биополимера ФКС использовали в прогностически неблагоприятных условиях при традиционных и лапароскопических операциях у 182 больных.

При перфоративной гастродуоденальной язве мы отказались от двухрядного наложения шва и от дополнительного укрытия швов сальником на питающей ножке, так как это, по нашему мнению, увеличивает риск формирования стеноза, но не может предупредить несостоятельности швов. У 49 больных при наличии выраженного перифокального воспаления вокруг перфоративного отверстия при традиционной и лапароскопической операции производили однорядное ушивание язвы с нанесением поверх шва биополимера ФКС, насыщенного раствором ципрофлоксацина. Осложнений не наблюдали. При эндоскопическом контроле грубых деформаций в зоне ушивания не было. Язвенные дефекты под действием противоязвенной терапии заживали быстрее (к 14-м суткам), что, вероятно, было связано с активацией местных репаративных процессов.

В 17 наблюдениях технически тяжелых резекций желудка у больных со стенозом привратника и атипичным укрытием культи двенадцатиперстной кишки при применении ФКС, импрегнированной антибактериальным препаратом, нам удалось избежать несостоятельности шва.

Одним из вариантов является также профилактика желчеистечения при операциях на билиарном тракте путем нанесения ФКС на швы общего желчного протока, билиодигестивные соустья. Эффективность методики подтверждена в 45 наблюдениях. В настоящее исследование включено 14 больных, которым проводили укрепление импрегнированным биополимером терминолатеральные билиодигестивные соустья. Несостоятельности анастомозов и подтекания желчи не наблюдали.

Укрепление швов и анастомозов при операциях на тонкой и толстой кишке при перитоните и кишечной непроходимости проведено у 99 пациентов. В этой группе преобладали больные, которым были выполнены резекция (42) и ушивание дефектов (12) тонкой кишки, несостоятельность шва отмечена в одном наблюдении при лапароскопическом ушивании раны тонкой кишки.

Резекцию несостоятельных анастомозов с наложением повторных межкишечных соустий в условиях распространенного перитонита произвели 6 больным. Осложнений не наблюдали.

Правостороннюю гемиколэктомию (20 больных) с наложением илеотрансверзоанастомоза и укреплением его импрегнированным биополимером выполняли по поводу опухолей правой половины ободочной кишки, осложненных перфорацией с распространенным перитонитом либо кишечной непроходимостью. В одном наблюдении поводом для проведения подобной операции послужило острое нарушение мезентериального кровообращения с развитием некроза участка тонкой и правой половины ободочной кишки.

Ушивание дефектов толстой кишки произвели в 6 наблюдениях. Одному больному выполнена резекция купола слепой кишки по поводу перфорации в зоне основания червеобразного отростка и выраженного тифлита, 2 больным — субтотальная колонэктомия при обтурирующих опухолях сигмовидной кишки с кишечной непроходимостью. При операциях на толстой кишке все укрепленные швы и анастомозы оказались состоятельны.

Попытки укрепления несостоятельных швов и анастомозов предприняты нами у 9 больных. Во всех наблюдениях они имели вынужденный характер вследствие невозможности экстраперитонизации кишечных петель с несостоятельным анастомозом. В 7 наблюдениях при аппликации насыщенного раствором меропенема биополимера ФКС на ушитые дефекты межкишечных соустий повторной несостоятельности не произошло. В одном наблюдении после укрепления повторных швов на несостоятельной культе двенадцатиперстной кишки образовался дуоденальный свищ, который довольно быстро закрылся самостоятельно. Еще у одного больного после резекции значительной части тонкой кишки, выполненной по поводу мезентериального тромбоза, наблюдалась повторная несостоятельность высокого дуоденомлеоанастомоза. Эти клинические наблюдения, безусловно, не могут расцениваться как попытка внедрения новой лечебной тактики при несостоятельности хирургического шва. Однако использование методики укрепления биополимером несостоятельного соустья в отдельных экстраординарных ситуациях при невозможности выполнения других вмешательств в ряде ситуаций оправдано.

Таким образом, в результате проведенного исследования установлено, что антибактериальные препараты достаточно хорошо связываются ФКС, придавая ей антимикробные свойства. При определении зоны подавления роста бактерий установлено, что антибиотики свободно диффундируют в питательную среду из пластин ФКС и обладают той же или большей активностью, что и стандартные диски. ФКС более активно высвобождает антибактериальные препараты, чем гемостатическая коллагеновая губка.

Следует признать, что использование метода дополнительного укрепления шва клеевой субстанцией в условиях тяжелой внутрибрюшной инфекции либо скомпрометированной кишечной стенки является патогенетически оправданным. Наложение на линию кишечного шва биополимера ФКС, предварительно пропитанного антибактериальными

средствами, создает локальную асептическую зону и препятствует проникновению микрофлоры из просвета кишки, что в значительной мере влияет на заживление тканей. Возможно предположить, что эти механизмы в достаточной степени способствуют повышению надежности кишечного шва.

ЛИТЕРАТУРА

1. *Бабаджанов Б.Д., Тешаев О.Р., Бекетов Г.И.* Новые подходы к лечению послеоперационных перитонитов. Вестн хир 2002; 4: 25—28.
2. *Василевич А.П., Шотт А.В., Запорожец А.А.* Использование биологических клеевых композиций при наложении кишечного шва. Здравоохр Белоруссии 1989; 5: 14—18.
3. *Горский В.А.* Использование фибрин-коллагеновых пластин в абдоминальной хирургии. Вестн хир 2001; 2: 77—81.
4. *Горский В.А., Шуркалин Б.К., Леоненко И.В.* Применение Тахо-Комба в абдоминальной хирургии. М: Атмосфера 2003; 168.
5. *Гостищев В.К., Дибиров М.Д., Хачатрян Н.Н., Евсеев М.А., Омельковский В.В.* Новые возможности профилактики послеоперационных осложнений в абдоминальной хирургии. Хирургия 2011; 56—60.
6. *Дамбаев Г.Ц., Соловьев М.И.* Пластика перфоративных отверстий желудка и двенадцатиперстной кишки (экспериментальное исследование). Хирургия 1995; 2: 51—53.
7. *Егоров В.И., Турусов Р.А., Счастливцев И.В., Баранов А.О.* Кишечные анастомозы. Физико-механические аспекты. М: Видар-М 190.
8. *Жебровский В.В.* Осложнения в хирургии живота. М: МИА 2006; 445.
9. *Загретдинов А.Ш., Нартайлаков М.А., Сакаев Р.Ш.* Клеевая герметизация кишечных швов при перитоните у больных различных возрастных групп. Тезисы докл. 53-й научной конференции молодых ученых БГМИ. Уфа 1988; 52.
10. *Запорожец А.А.* Роль биологической негерметичности кишечного шва в развитии послеоперационного перитонита. Тезисы докладов объединенного пленума научных обществ хирургов и травматологов-ортопедов Белоруссии. Минск 1976; 41—42.
11. *Запорожец А.А., Шотт А.В., Киппель В.С.* О генезе и профилактике перитонита после операций на желудке и кишечнике. Тезисы докладов IX Съезда хирургов БССР. Витебск 1985; 160—161.
12. *Истомин Н.П., Ратов В.Г.* Шовно-клеевое цианакрилатное соединение (критический опыт). Сборник научн. работ «Проблемы неотложной хирургии». М 1998; 33.
13. Методические рекомендации по экспериментальному (доклиническому) изучению лекарственных препаратов для местного лечения гнойных ран. М 1989; 45.
14. *Мохов Е.М., Бредихин Е.И.* Укрепление тонко-толстокишечных анастомозов демукозированым трансплантатом толстой кишки. Вестн хир 1990; 6: 115—117.
15. *Мрих О.В.* Профилактика и лечение несостоятельности кишечных анастомозов с использованием биоэксплантатов: Автореф. дис. ... канд. мед. Наук. Уфа 2000.
16. *Нартайлаков М.А.* Клинико-экспериментальное обоснование целесообразности применения шовно-клеевого способа в хирургии кишечника: Автореф. дис. ... канд мед наук. Казань 1989.
17. *Шотт А.В., Запорожец А.А., Клинцевич В.Ю.* Кишечный шов. Минск. Беларусь 1983; 160.
18. *Biondo S., Pares D., Creisltr E. et al.* Anastomotic dehiscence after resection and primary anastomosis in left-sided colonic emergenies. Dis Colon Rectum 2005; 48: 2272—2280.
19. *Branagan G., Finnis D.* Prognosis after anastomotic leak in colorectal surgery. Dis Colon Rectum 2005; 48: 1021—1076.
20. *Carbon R.T. et al.* Tissue management with fleece-bound sealing: materials, science, and clinical implementation. Materials of the 6th World Congress of Trauma, Shock, Inflammation and Sepsis 2004; 2—6 March.
21. *Hyman N.* Managing anastomotic leak from intestinal anastomoses. Surgeon 2009; 31—35.
22. *Jones S.A., Steman R.A.* Management of chronic infected perforation by the serosal patch technic. Amer J Surg 1969; 5: 731—734.
23. *Kimura H. et al.* Strangulation ileus resulting from encasement of a loop of the small intestine by the great omentum caused by abnormal adhesion. J of Gastroenterology 1996; 31: 5: 711—716.
24. *Parker J.S., Brown D., Hill P.F.* Fibrinogen-impregnated collagen as a combined hemostatic agent and antibiotic delivery system in a porcine model of splenic trauma. Eur J Surg 1999; 165: 609—614.

Поступила 03.03.2012