Торакоскопические операции при солидных образованиях грудной полости у детей

Д.м.н., проф. А.Ю. РАЗУМОВСКИЙ., д.м.н., проф. А.В. ГЕРАСЬКИН, д.м.н. А.Б. АЛХАСОВ, к.м.н. В.Е. РАЧКОВ, д.м.н. З.Б. МИТУПОВ, к.м.н. Е.В. ФЕОКТИСТОВА, д.м.н. О.С. ГЕОДАКЯН, А.С. ЗАДВЕРНЮК

The endoscopic operations by solid thoracic tumors in children

A.YU. RAZUMOVSKIY, A.V. GERAS'KIN, A.B. ALKHASOV, V.E. RACHKOV, Z.B. MITUPOV, E.V. FEOKTISTOVA, O.S. GEODAKYAN, A.S. ZADVERNYUK

Кафедра детской хирургии (зав. — проф. А.В. Гераськин) Российского национального исследовательского медицинского университета им. Н.И. Пирогова, ДГКБ №13 им. Н.Ф. Филатова, Москва

За период с 2000 по 2011 г. в отделении торакальной хирургии ДГКБ №13 им. Н.Ф. Филатова с помощью торакоскопии были оперированы 20 больных с объемными образованиями грудной полости солидного типа (основная группа). Возраст пациентов составил от 1 сут жизни до 17 лет, масса тела — от 3,3 до 74 кг, мальчиков было 10 (50%), девочек — 10 (50%). Минимальный размер солидного образования 3,1×3,5×4,0 см (6 лет), максимальный — 10×10×20 см (14 лет). Для сравнительного анализа была взята контрольная группа из 22 детей с аналогичными заболеваниями органов грудной полости, перенесших открытую операцию до внедрения в клинику эндоскопии. Оценивали следующие показатели: сроки ИВЛ, длительность операции, длительность пребывания в отделении реанимации, длительность приема обезболивающих препаратов, интраоперационные и послеоперационные осложнения, количество дней, проведенных больным в стационаре после оперативного вмешательства. Обе группы детей были сопоставимы по возрасту, полу, характеру заболевания. При торакоскопическом удалении солидных образований прибегнуть к конверсии пришлось только в одном наблюдении. Интраоперационные осложнения в основной группе отмечены в виде кровотечения у 2 детей. Результаты лечения детей, оперированных эндохирургически, достоверно лучше по основным показателям (тяжесть послеоперационного периода и исход лечения). В большинстве наблюдений эндохирургия при объемных образованиях грудной полости позволяет выполнить операцию без торакотомии. После эндохирургических операций отмечаются менее выраженный болевой синдром, раннее восстановление активности, быстрое и надежное расправление легкого, непродолжительные сроки дренирования плевральной полости. Все эти показатели способствуют ранней активизации и сокращению сроков лечения в стационаре.

Ключевые слова: детская хирургия, образования грудной полости, торакоскопические операции, результаты.

20 patients were operated thoracoscopically on the cause of the solid tumors of the pleural cavity. Patients were aged from 1 day of life to 17 years. Minimal size of the tumor was 3.1×3.5×4.0 sm; maximal 10×10×20 sm. The control group was created of 22 children with thoracic tumors, operated via thoracotomy. The postoperative period and outcomes were statistically better among patients, treated thoracoscopically.

Key words: pediatric surgery, thoracic tumors, thoracoscopic operations, results.

Введение

Основную группу медиастинальных новообразований солидного характера у детей составляют опухоли дизонтогенетического характера — тератомы, возникновение которых связано с нарушением развития органов и тканей, как правило, вилочковой железы или перикарда в период эмбриогенеза, а также нейрогенные опухоли, причем у детей отмечают в основном опухоли симпатической нервной системы (35—40% всех новообразований) [2, 4, 5].

Достаточно сложно ввиду морфологического разнообразия и особенностей детского возраста дифференцировать опухоли средостения на зрелые и незрелые. Одним из отличительных признаков незрелых нейрогенных опухолей может служить прорастание капсулы, однако и зрелые формы этих новообразований могут прорастать капсулу в области позвоночника и шеек ребер.

Наибольшей информативностью в диагностике объемных образований грудной полости обладают полипозиционная высокоскоростная компьютерная томография и магнитно-резонансная томография [2, 9, 15].

Выявление объемного образования средостения у ребенка, за исключением лимфомы и злокачественных опухолей с метастазами, служит показанием к хирургическому лечению. Риск оперативно-

© Коллектив авторов, 2012

© Хирургия. Журнал им. Н.И. Пирогова, 2012

Khirurgiia (Mosk) 2012; 3: 11

e-mail: drsasha81@mail.ru

го лечения в настоящее время ниже риска выжидания даже при бессимптомном течении заболевания. У пациентов первых месяцев и лет жизни симптомы компрессии средостения, возникающие вследствие давления образования на трахею, бронхи, верхнюю полую вену, возвратный или блуждающий нерв могут проявляться довольно остро [2, 4, 9, 13, 15].

Для удаления солидных образований грудной полости используются стандартные хирургические доступы — стернотомия, заднебоковая или боковая торакотомия. Все перечисленные доступы характеризуются большой травматичностью, тяжелым послеоперационным течением, длительным периодом восстановления и возникновением деформации грудной клетки в отдаленном послеоперационном периоде [2, 7, 8, 11].

Альтернативным методом лечения образований грудной полости являются торакоскопические (ТС) операции. Такие операции — одни из наиболее технически сложных эндохирургических вмешательств в детской хирургии, тем не менее они должны быть методом выбора при большинстве врожденных и приобретенных новообразований органов грудной полости у детей [1, 3, 6, 10, 12, 14]. Ранее принятые противопоказания к выполнению эндохирургических вмешательств, такие как предварительно перенесенные открытые операции, выраженный спаечный процесс после воспаления, период новорожденности, особенно у маловесных детей, в настоящее время расцениваются как весьма относительные и не препятствуют выполнению ТС-вмешательств [11].

Немаловажной проблемой является выбор способа извлечения резецированного образования из плевральной полости. ТС-резекция нейрогенных опухолей не достигла широкого применения в детской практике вследствие относительно больших размеров опухоли у детей. По мнению D. Zierold и K. Halow [16], торакотомию следует выполнять, если размеры образования превышают 5 см. Для извлечения из грудной полости образований больших размеров возможно применение реберного ретрактора, но только в конце операции, избегая сдавления межреберных нервов.

Таким образом, большой размер солидного образования — это относительное противопоказание к выполнению ТС-операций у детей. Разработка методики извлечения образования из грудной полости, позволяющей избежать лишней травматизации, является актуальной проблемой в ТС-хирургии детского возраста.

Материал и методы

За период с 2000 по 2011 г. в отделении торакальной хирургии ДГКБ №13 им. Н.Ф. Филатова с помощью торакоскопии были оперированы 20 больных с объемными образованиями грудной полости солидного типа (основная группа; табл. 1). Возраст пациентов составил от 1 сут жизни до 17 лет, масса тела — от 3,3 до 74 кг, мальчиков было 10 (50%), девочек — 10 (50%). Минимальный размер солидного образования 3,1×3,5×4,0 см (6 лет), максимальный 10×10×20 см (14 лет).

Большинство детей (19) были оперированы в плановом порядке. Один новорожденный ребенок оперирован в экстренном порядке в связи с явлениями дыхательной недостаточности, обусловленной сдавлением правого легкого тератомой.

Дооперационное обследование всегда начинали с обзорной рентгенографии грудной клетки в двух проекциях. Для более четкой визуализации патологического образования, дифференцировки тканей и определения анатомических взаимоотношений с органами грудной клетки и кровеносными сосудами всем детям перед операцией была выполнена КТ с внутривенным введением контрастного вещества. МРТ выполнена 2 пациентам с нейрогенными опухолями для определения степени проникновения образования в позвоночный канал и компрессии спинного мозга. В комплекс обследования также входили УЗИ грудной и брюшной полости, ЭКГ, ЭхоКГ, клинические анализы крови и мочи, биохимический анализ крови. При подозрении на нейрогенную опухоль исследовали суточную экскрецию катехоламинов с мочой, определяли производные ванилилминдальной, гомованилиновой кислот и диоксифенилаланина приглашали для консультации онколога. Повышения уровня альфафетопротеина не было выявлено ни у одного больного.

При ТС-удалении кист и опухолей средостения у 7 детей старшего возраста применяли однолегочную вентиляцию, которая в достаточной мере обеспечивает полезное рабочее пространство, а также дополнительный объем для манипуляций в плевральной полости и средостении. У 13 новорожденных и детей раннего возраста использовали стандартную вентиляцию легких.

Для сравнительного анализа была взята группа из 22 детей (контрольная) с аналогичными заболеваниями органов грудной полости, перенесших открытую операцию до внедрения в клинику эндоскопических операций. Оценивали следующие показа-

Таблица 1. **Распределение больных в зависимости от морфологической структуры опухоли грудной полости**

Структура опухоли	Число больных	
	абс.	%
Тератома	7	35
Нейрогенная опухоль	7	35
Псевдоопухоль	4	20
Липома	1	5
Тимолипома	1	5

тели: длительность ИВЛ, длительность операции, продолжительность пребывания в отделении реанимации, длительность приема обезболивающих препаратов, интраоперационные и послеоперационные осложнения, количество дней, проведенных пациентом в стационаре после оперативного вмешательства. Обе группы были сопоставимы по возрасту, полу, характеру заболевания.

Статистические расчеты выполнены на персональном компьютере с использованием приложения Microsoft Excel и пакета статистического анализа данных Statistica 5.1 for Windows (Stat Inc., USA).

Техника торакоскопических операций

При ТС-удалении тератом вилочковой железы, расположенных в переднем средостении, после введения троакаров и эндоскопических инструментов легкое отводили кзади. При этом была хорошо видна пролабирующая из средостения опухоль, покрытая медиастинальной плеврой. Резецированную опухоль погружали в эндоконтейнер или пластиковый пакет. Отверстие одного из троакаров расширяли до 3—4 см и опухоль удаляли в контейнере. В одном наблюдении объем зрелой тератомы значительно превышал размеры операционной раны, поэтому образование было помещено в контейнер в плевральной полости, фрагментировано и извлечено по частям. На последнем этапе плевральную полость промывали и оставляли дренажную трубку. ТС-удаление обширных кистозных тератом, занимающих весь объем плевральной полости, было возможно также у новорожденных и детей раннего возраста с синдромом внутригрудного напряжения и ограниченным объемом плевральной полости. Необходимое рабочее пространство для манипуляций в таких ситуациях обеспечивали путем предварительной интраоперационной пункции кистозной части тератомы.

Положение больных при ТС-удалении нейрогенных опухолей, исходящих из заднего средостения, на животе с подложенным валиком на стороне оперативного вмешательства. При удалении нейрогенных опухолей всегда использовали 3 троакара. Первый троакар (диаметр 4,7 мм) для телескопа устанавливали в пятое межреберье по среднеподмышечной линии. После установки первого троакара начинали инсуффляцию углекислого газа в плевральную полость под давлением 6—8 мм рт.ст. Затем устанавливали остальные троакары диаметром 3,5—6 мм для манипуляторов по средне- или заднеподмышечной линии в четвертом и седьмом межреберьях. Первым этапом операции является ревизия плевральной полости и средостения для определения точной локализации и уровня расположения опухоли (рис. 1). Следующий этап — освобождение наружной поверхности опухоли от покрывающей ее плевры, которая обычно отделяется легко. Этот этап операции выполняли с использованием монополярного коагулятора. Постепенно выделяли основание опухоли, плотно прилегающее к позвоночнику. При этом, как правило, опухоль была как бы распластана на боковой поверхности позвоночника и шеек ребер. Наиболее трудно отделять основание опухоли от межпозвонковых отверстий. На этом этапе операции каждый участок опухоли в области межпозвонковых отверстий необходимо осторожно выделять и пересекать с помощью коагулятора. При удалении нейрогенных опухолей необходимо резецировать не только основную массу опухоли, но и периферические ее участки, вклинившиеся в межпозвонковые отверстия. Также важен тщательный гемостаз, особенно в случае малодифференцированных незрелых форм опухоли с интенсивным неоангиогенезом, центральными участками некроза и распада, а также повышенной васкуляризацией субкапсулярных зон.

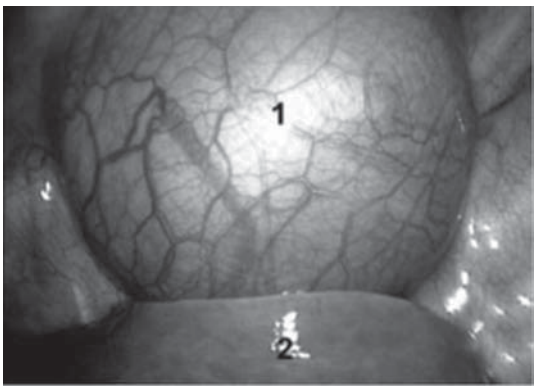

Рис. 1. **Нейрогенная опухоль средостения.**
1 — нейрогенная опухоль; 2 — коллабированное легкое.

При удалении нейрогенных опухолей следует избегать травмирования симпатических нервных сплетений, но при этом операция должна быть максимально радикальной во избежание возможного роста резидуальной части опухоли или ее метастазирования в случае незрелых форм.

При локализации опухоли в верхнем средостении она зачастую проникает в верхнюю апертуру грудной клетки и может охватывать подключичную артерию, корешки C8-Th1 нервов, возвратный нерв, нижний шейный симпатический ганглий. При таком расположении опухоль обычно удаляли из доступа через грудную полость. Однако в некоторых наблюдениях требовалась комбинация чрезгрудного и надключичного доступов для предотвращения повреждения вышеперечисленных анатомических структур. Синдром Горнера, возникающий в раннем послеоперационном периоде после удаления опухоли, расположенной в верхнем средостении, как правило, не имеет обратного развития. Ввиду этого обстоятельства всегда необходимо предупредить роди-

телей о возможности развития подобных расстройств перед выполнением оперативного вмешательства. При расположении нейрогенной опухоли в нижнем средостении она может проникать через диафрагму в брюшную полость, но это не являлось противопоказанием к выполнению эндохирургического вмешательства. Особую осторожность во время ТС-вмешательства соблюдали для предотвращения ранения аорты, пищевода или грудного лимфатического протока.

В случае псевдоопухоли объем оперативного вмешательства зависел от размеров образования и включал энуклеацию опухоли, атипичную резекцию легкого, лобэктомию.

Образования жировой ткани — липому, расположенную в правом кардиопульмональном углу (1 наблюдение), и тимолипому, исходящую из правой доли вилочковой железы (1 наблюдение), удалось выделить и удалить без технических сложностей.

При извлечении образования учитывали его размер, возможность фрагментации, риск повреждения смежных органов, возраст пациента, характер заболевания, необходимость в дополнительных разрезах и их последующем ушивании. У детей младшей возрастной группы, с относительно слабо развитым мышечным массивом грудной стенки для уменьшения операционной травмы применяли миниторакотомный разрез ниже мест установки троакаров. У детей старшей возрастной группы использовали миниторакотомный, лапаротомный доступы, а также электроморцеллятор.

Результаты и обсуждение

При ТС-удалении солидных образований прибегнуть к конверсии доступа пришлось только у одного больного 11 лет, когда массивная опухоль (тератома), размером 15×15×10 см не позволила создать необходимое рабочее пространство.

Интраоперационные осложнения в основной группе отмечены в виде кровотечения у 2 больных. У больного 14 лет при выделении тератомы произошло повреждение верхней полой вены, кровотечение купировано наложением сосудистой клипсы Ml-medium на дефект венозной стенки. У больной 5 лет при удалении нейрогенной опухоли, вколоченной в верхнюю грудную апертуру, произошло ранение левой подключичной артерии, при этом также потребовалось клипирование. В обоих наблюдениях интраоперационного и послеоперационного переливания компонентов крови не потребовалось.

При анализе полученных результатов установлено, что сроки продленной ИВЛ после открытых операций составили 3±2 дня, после эндохирургических —1±0,1 дня. Таким образом, отмечается увеличение сроков продленной ИВЛ после открытых операций по сравнению с эндохирургическими (различия значимы $p<0,05$).

Длительность операций в основной группе составила от 30 до 90 мин (в среднем 60±25 мин), в контрольной — от 60 до 110 мин (в среднем 90±25 мин). Средняя продолжительность операций в основной группе достоверно ниже, чем в контрольной ($p<0,05$). Прежде всего это объясняется сокращением периода для осуществления доступа к операционному полю, уменьшением длительности гемостаза, отсутствием необходимости ушивания торакотомной раны. Так, для разреза и последующего послойного ушивания грудной стенки при стандартной торакотомии требуется от 20 до 40 мин, при торакоскопии на это уходит от 3 до 5 мин.

В связи с малой травматичностью ТС-вмешательства только 14 (70%) больным из основной группы потребовалось нахождение в отделении реанимации и интенсивной терапии сразу после операции. В контрольной группе все дети из операционной были переведены в отделение реанимации, что определялось необходимостью проведения продленной ИВЛ. В связи с этим минимальная активизация больных, перенесших открытую операцию, стала возможной лишь на 2-е сутки (40%), 4-е сутки (100%) после операции, тогда как в основной группе минимальная активизация была возможна с 1-х суток (20%), полная — на 3-и сутки (100%).

Длительность нахождения больных в отделении реанимации после открытых операций составила 2,8±0,7 дня, после эндохирургических — 1,5±1,2 дня. Таким образом, отмечается увеличение сроков нахождения в реанимации после открытых операций по сравнению с торакоскопическими (различия значимы $p<0,05$).

У больных контрольной группы применение наркотических и ненаркотических обезболивающих препаратов было более длительным. В основной группе оно составило 1±0,1 дня, в контрольной — 3±1 день. Средняя длительность применения обезболивающих препаратов в основной группе значимо ниже, чем в контрольной ($p<0,001$).

В основной группе начиная с 1-х суток боли имели умеренный и слабый характер, с 3-х суток были слабыми или отсутствовали. В контрольной группе болевой синдром имел волнообразный характер и в первые 3 суток характеризовался сильными и очень сильными болями, требующими назначения наркотических анальгетиков (1% раствора промедола).

Длительность дренирования плевральной полости в основной группе варьировала от 1 дня до 3 дней (в среднем 3,0±0,7 дня), в контрольной — от 2 до 4 дней (в среднем 4±1,2 дня). Длительность дренирования плевральной полости в основной группе была достоверно ниже ($p<0,05$).

Таблица 2. **Сравнительные данные эндоскопических и открытых операций**

Вид оперативного вмешательства	Параметр сравнения					
	ИВЛ, дни	операция, мин	нахождение в реанимации, дни	дренирование плевральной полости, дни	обезболивание, дни	госпитализация, дни
Эндохирургические операции (n=20)						
N	14	20	14	19	20	20
M±δ	1±0,1	60±25	1,5±1,2	3±0,7	1±0,1	17±3,5
Открытые операции (n=22)						
N	12	22	22	22	22	22
M±δ	3±2	90±25	2,8±0,7	4±1,2	3±1	32±10
p	0,17	<0,05	<0,05	<0,05	<0,05	<0,05

Длительность послеоперационного пребывания в стационаре в основной группе составила от 3 до 20 дней (17±3,5 дня), в контрольной — от 5 до 42 дней (32±10 дней). Различие статистически достоверно (p<0,05; табл. 2).

Сроки наблюдения за больными, оперированными эндоскопическим методом, составили от 2 мес до 9,5 года. Результаты оценивали на основании общеклинических методов исследования, рентгенографии и КТ. У всех оперированных отмечены хорошие функциональные и отличные косметические результаты, рецидивов заболевания не было ни у одного пациента.

Объем ТС-операций и тактика их выполнения, как правило, не отличаются от аналогичных операций, производимых через стандартную торакотомию. Выполнение основного этапа торакоскопического вмешательства не должно нарушать классические принципы торакальной хирургии детского возраста.

Основополагающими моментами ТС-операций являются:

— правильная укладка больного на операционном столе (рис. 2);

— расположение операционной бригады;

— рациональное расположение троакаров;

— использование оптики и инструментов, адаптированных к педиатрической эндохирургии.

Пренебрежение хотя бы одним их этих принципов может значительно затруднить течение всей операции и повлиять на исход лечения.

При операции на органах переднего средостения больной должен быть отклонен на 20—30° кзади, на органах заднего средостения — на 20—30° кпереди. В некоторых ситуациях, например при тимэктомии, оптимально положение больного на спине с приподнятым боком на стороне операции. Положение больного на спине также удобно при операции на органах переднего средостения, к тому же эта позиция полностью исключает вероятность смещения интубационной трубки при однолегочной вентиляции.

При невозможности проведения однолегочной вентиляции ТС-операцию следует начинать с инсуффляции углекислого газа в грудную полость с низкой скоростью (1 л/мин) и низким давлением (4 мм рт.ст.), используя иглу Вереша. Это обеспечивает коллабирование легкого перед введением троакаров и способствует предотвращению случайного повреждения внутригрудных структур.

При ТС-операциях по поводу солидных образований легких и средостения немаловажной проблемой является выбор способа извлечения резецированного образования из плевральной полости (табл. 3). Чаще его извлекают через одно из отвер-



Рис. 2. **Положение больного при удалении образования верхнего средостения.**

Таблица 3. **Особенности методов извлечения объемных образований из грудной полости**

Способ удаления	Параметр сравнения						
	возраст, годы	дополнительный разрез	дополнительный инструмент	возможность извлечения образования целиком	риск повреждения смежных органов	болевой синдром	косметический результат
Миниторакотомный разрез	1—3	+	—	Позволяет удалять крупные фрагменты	—	Выражен	Послеоперационный рубец
Электромеханический морцеллятор	12—16	+	+	Не позволяет удалять крупные фрагменты	Высокий	Не выражен	Хороший
Лапаротомный доступ	2—6	+	—	Позволяет удалять крупные образования целиком	Необходимость ушивания образующегося дефекта диафрагмы	Не выражен	Послеоперационный рубец

стий расположения троакара, расширенного до 1,5—4 см.

При больших размерах удаленного доброкачественного новообразования перед извлечением из плевральной полости его предварительно следует фрагментировать ножницами, заведенными через одно из отверстий троакара.

При извлечении наружу также удобно использование эндоконтейнера, причем при больших размерах удаляемого объекта его также предварительно фрагментируют хирургическими ножницами уже непосредственно в просвете эндоконтейнера.

Еще один способ извлечения объемных образований из плевральной полости — лапаротомия в подреберье. После лапаротомии рассекают диафрагму и под контролем торакоскопа, удаляемую часть захватывают зажимом и перемещают из плевральной полости в брюшную, а затем наружу. Особенность этого способа — меньшая травматичность по сравнению с расширением троакарного отверстия. Учитывая более выраженную мобильность и эластичность краев раны при лапаротомии, возможно удалять объект больших размеров без предварительного фрагментирования (рис. 3).



Рис. 3. **Вид пациента после извлечения объемного образования через лапаротомный разрез.**

При удалении солидных образований доброкачественного характера у детей старшего возраста с достаточным объемом внутриплеврального рабочего пространства может быть рекомендовано использование морцеллятора.

К неоспоримым преимуществам эндоскопических вмешательств при удалении патологических очагов грудной полости солидного характера, обусловленных минимизацией операционного стресса, относятся:

— возможность наблюдать за ребенком в раннем послеоперационном периоде в условиях хирургического отделения, что обеспечивает постоянный контакт пациентов всех возрастов с родителями и благоприятно сказывается на их психологическом состоянии;

— максимально ранняя, уже через несколько часов после операции активизация больного;

— значительное уменьшение использования обезболивающих средств, главным образом наркотических анальгетиков;

— раннее начало энтеральной нагрузки;

— сокращение продолжительности дренирования плевральной полости;

— сокращение сроков послеоперационного пребывания больных в стационаре.

ТС-операции по праву занимают ведущие позиции при лечении заболеваний органов грудной полости. В настоящее время возможно выполнение большинства оперативных вмешательств в торакальной хирургии детского возраста эндоскопическим способом. Следовательно, применение эндохирургических методик позволяет улучшить качество оперативного вмешательства и сократить объем

интенсивной терапии, а также уменьшить сроки послеоперационного лечения в связи с малой травматичностью операции. Сравнительный анализ эндохирургических и открытых операций показал, что эндохирургические методы имеют явное преимущество перед открытыми.

Таким образом, результаты лечения детей, оперированных эндохирургическим методом, достоверно лучше по основным показателям (тяжесть послеоперационного периода и исход лечения). В большинстве наблюдений эндохирургия при объемных образованиях грудной полости позволяет выполнить операцию без торакотомии. После эндохирургических операций отмечаются менее выраженный болевой синдром, раннее восстановление активности, быстрое и надежное расправление легкого, непродолжительные сроки дренирования плевральной полости. Все эти показатели способствуют ранней активизации и сокращению сроков лечения детей в стационаре.

При удалении образования следует применять дифференцированный подход, учитывая возраст пациента, характер образования, необходимость в дополнительном разрезе, болевой синдром, косметический результат.

ЛИТЕРАТУРА

1. *Дронов А.Ф., Поддубный И.В., Котлобовский В.И.* Эндоскопическая хирургия у детей. ГОЭТАР-МЕД 2002; 235—249.
2. *Исаков Ю.Ф., Степанов Э.А.* Опухоли и кисты грудной полости у детей. М 1975; 17—18.
3. *Мамлеев И.А., Гумеров А.А., Макушкин В.В., Сатаев В.У.* Видеоторакоскопические операции у детей: вчера и сегодня, возможности и перспективы. Тезисы научных работ симпозиума по эндоскопической хирургии у детей. Уфа 2002; 163—167.
4. *Andrea T. Badilloa, Portia A. Kreigerb, Kelli R. Schmitzc, Linda M. Ernstd, Larry R. Kaisere, Kenneth W. Liechtya.* Wilms' tumor arising within a mediastinal teratoma. J Pediatric Surg 2006; 41: 1—5.
5. *Bush Andrew.* Prenatal presentation and postnatal management of congenital thoracic malformations. Early Human Development 2009; 85: 679—684.
6. *Corballis M.C., McMaster H.* The roles of stimulus response compatibility and mental rotation in mirror image and left to right decisions. Can J Exp Psychol 1996; 50: 397—401.
7. *Flora C., Serrano J., Cantoni S., Casiglia M., Turtulici I., Francesco L.* CT Findings of atrophy of chest wall muscle after thoracotomy: relationship between muscle involved and type of surgery. AJR 1995; 164: 599—601.
8. *Koga H., Yamataka A., Kobayashi H., Miyamoto H., Lane G.J., Miyano T.* Median sternotomy provides excellent exposure for excising anterior mediastinal tumors in children. Pediatr Surg Int 2005; 21: 864—867.
9. *Lerman J.* Anterior mediastinal masses in children Seminars in Anesthesia. Perioperative Medicine and Pain 2007; 26: 133—140.
10. *Lacreuse I., Valla J., de Lagausie P.* Thoracoscopic resection of neurogenic tumors in children. J Pediatric Surg 2007; 42: 1725—1728.
11. *Petty J.K., Bensard D.D., Partrick D.A., Hendrickson R.J., Albano E.A., Karrer F.M.* Resection of Neurogenic Tumors in Children: Is Thoracoscopy Superior to Thoracotomy? American College of Surgeons 2006; 203: 5.
12. *Rothenberg S.S.* Thoracoscopic repair of tracheoesophageal fistula in newborns. J Pediatr Surg 2002; 37: 869—872.
13. *Sarin Y.K., Sinha A.* Sengar Infected mature teratoma of lower posterior mediastenum. Indian Jornal of Pediatric 2006; 73: 369—370.
14. *Tendick F., Jennings R.W., Tharp G. et al.* Sensing and manipulation problems in endoscopic surgery: experiment, analysis and observation. Presence 1993; 2: 66—81.
15. *Williams H.J., Alton H.M.* Imaging of paediatric mediastinal abnormalities. paediatric respiratory reviews 2003; 4: 55—66.
16. *Zierold D., Halow K.D.* Thoracoscopic resection as the preferred approach to posterior mediastinal neurogenic tumors. Surg Laparosc Endosc Percutan Tech 2000; 10: 222—225.

Поступила 25.08.11