Соноэластография в дифференциальной диагностике узловых образований щитовидной железы

Д.м.н., проф. А.В. ЗУБАРЕВ, д.м.н., проф. В.П. БАШИЛОВ, д.м.н., проф. В.Е. ГАЖОНОВА, А.А. КАРТАВЫХ, С.О. ЧУРКИНА, Е.С. СЕЛИВАНОВ

Sonoelastography in differential diagnosis of thyroid nodes

A.V. ZUBAREV, V.P. BASHILOV, V.E. GAZHONOVA, A.A. KARTAVIKH, S.O. CHURKINA, E.S. SELIVANOV

Учебно-научный медицинский центр и Центральная клиническая больница с поликлиникой Управления делами Президента РФ, Москва

Целью исследования явилось определение диагностических возможностей новой методики, позволяющей оценить плотность и эластичность тканей, соноэластографии. Обследовано 68 больных с различными образованиями щитовидной железы. Включение соноэластографии в комплексный алгоритм диагностики образований щитовидной железы увеличило чувствительность ультразвукового метода с 89 до 94,8%, специфичность с 83 до 93%, точность с 76 до 89%. Авторы считают, что соноэластография дает дополнительную информацию о характере структурных изменений в щитовидной железе, недоступную при обычном ультразвуковом исследовании, за счет оценки эластичности ткани.

Ключевые слова: щитовидная железа, узловые образования, дифференциальная диагностика, соноэластография.

The study was aimed to assess the diagnostic possibilities of the new method of sonoelastography. 68 patients with different thyroid nodes were studied. Sonoelastography increased the sensitivity of the routine ultrasound investigation from 89 to 94.8%, the specificity from the 83 to 93%, and the accuracy of the method from 76 to 89%. The method assignes the information of the structural changes of the thyroid, unavailable by the routine ultrasound investigation.

Key words: thyroid, differential diagnosis, sonoelastography.

Введение

Актуальность ранней диагностики узловых образований щитовидной железы (ЩЖ) не вызывает сомнений, так как хирургическая тактика находится в прямой зависимости от правильно проведенного дооперационного обследования и поставленного диагноза.

При выявлении доброкачественных узлов ЩЖ возможен максимально консервативный подход к ведению больных, а ранняя диагностика рака ЩЖ напрямую влияет на объем операции.

Наряду с множеством методов, дающих информацию о состоянии ЩЖ (клиническое обследование, сцинтиграфия, позитронно-эмиссионная томография, компьютерная томография), ультразвуковое исследование (УЗИ) занимает лидирующие позиции в выявлении узловых образований. Перед врачом ультразвуковой диагностики одной из основных задач по-прежнему является обнаружение признаков злокачественности узлового поражения ЩЖ с целью обоснованного назначения пациенту тонкоигольной аспирационной биопсии (ТАБ). Согласно существующим на данный момент рекомендациям, биопсия должна проводиться в случае выявления узлов диаметром 1 см и больше, а также узлов меньшего размера с явными сонографическими признаками злокачественности [1, 2]. В последнее время в ультразвуковой диагностике разработан целый арсенал новых методик, направленных на улучшение качества и информативности изображения. Одной из таких методик является соноэластография, оценивающая эластичность тканей и позволяющая путем «ультразвуковой пальпации» исследовать плотность тканей в режиме реального времени [3]. Известно, что высокая плотность, или жесткость, новообразования рассматривается как показатель его злокачественности. Именно этот принцип положен в основу нового ультразвукового метода — эластографии, при которой с помощью ультразвуковой волны и небольшой механической компрессии датчиком можно определить степень деформации ткани органа. Врач получает информацию о плотности исследуемой патологической ткани, выделяя определенным цветом более жесткие участки, соответствующие по плотностным характеристикам злокачественному процессу [3]. Методика пока не получила широкого распространения в тиреологии.

© Коллектив авторов, 2011

© Хирургия. Журнал им. Н.И. Пирогова, 2011

Khirurgiia (Mosk) 2011; 5: 25

e-mail: unc@pmc.ru

Целью нашего исследования стало изучение возможностей соноэластографии при различных образованиях ЩЖ.

Материал и методы

С сентября 2009 г. по сентябрь 2010 г. были обследованы 68 больных в возрасте от 20 до 83 лет с образованиями ЩЖ.

Всем пациентам проводили комплексное УЗИ щитовидной железы с путями лимфооттока на аппарате экспертного класса Hitachi Vision 900 и Preirus («Hitachi Medical», Япония) со встроенной программой эластографии, с использованием линейного датчика частотой 7,5—13 МНц.

В ходе исследования пациенты были разделены на 2 группы: в 1-ю вошли 45 (66%) больных с доброкачественными узловыми образованиями ЩЖ, во 2-ю — 23 (34%) больных со злокачественными образованиями, которые были разделены на две подгруппы: 2А — больные со злокачественными образованиями диаметром более 1,5 см, 2Б — больные с образованиями размером от 0,3 до 1,5 см.

Первоначально всем пациентам проводили стандартное УЗИ в В-режиме, далее применяли методики цветового и энергетического картирования. Третьим этапом проводили соноэластографию на том же ультразвуковом аппарате, тем же датчиком. В последующем всем больным выполняли ТАБ, 78% больным проведено оперативное лечение (характер выявленных заболеваний ЩЖ представлен в таблице).

Эластографическое изображение реализовалось при минимальной компрессии датчиком исследуемой области и отображалось в виде цветового картирования, где синий цвет соответствовал жесткой ткани, красный, желтый и зеленый цвета — эластичной. Все полученные результаты записывались на жесткий диск аппарата для последующей оценки и обработки.

Для качественной оценки плотности образований использовали классификацию Ueno (университета Tsukyba, Япония), в которой первые два типа отражают доброкачественную природу образований, третий, четвертый и пятый типы — злокачественную, шестой — трехцветный тип отражал образования, содержащие жидкость [4, 5].

Результаты и обсуждение

Доброкачественные образования ЩЖ (1-я группа больных) картировались преимущественно эластичными типами эластограмм.

Кисты, а также расширенные фолликулы диаметром более 0,5 см во всех наблюдениях картировались трехслойным сигналом в виде полос синего, зеленого и красного цветов с эластичной капсулой зеленого цвета.

Узловой коллоидный зоб встретился у 31% больных. Тканевый компонент коллоидных узлов в 73% наблюдений картировался эластичным типом эластограммы. У 19% больных на фоне эластичной ткани определялись единичные плотные включения. В 8% наблюдений тканевый компонент картировался преимущественно плотным типом эластограммы с единичными мягкими включениями. Капсула образований во всех наблюдениях характеризовалась эластичным типом эластограммы. Плотный тип эластограммы, по-видимому, был обусловлен наличием участков фиброза и обызвествления при длительно существующих (более 15 лет) узловых образованиях.

Аденому ЩЖ наблюдали у 47% больных. По гистологическому строению в 85% наблюдений аденома имела фолликулярное строение и в 15% наблюдений — папиллярное.

В 37% наблюдений аденома картировалась эластичными типами эластограммы с мягкими включениями красного цвета. При кистозной дегенерации образований у 34% больных эластограмма имела мозаичное распределение цветов с участками различной плотности. В 29% наблюдений на фоне эластичной ткани зеленого цвета отмечались единичные плотные включения (рис. 1). Капсула во всех наблюдениях оставалась эластичной и картировалась зеленым или красным цветом.

Таким образом, доброкачественные образования картировались преимущественно эластичными типами эластограмм: трехцветный тип встречался в 17%, эластичный тип — в 80%, плотный тип — в 3% наблюдений.

Злокачественные образования ЩЖ наблюдали у 34% больных, у 22 (65%) из них диаметр узловых образований превышал 1,5 см (подгруппа 2А), у 12 (35%) больных диаметр образований колебался от

Характер выявленных заболеваний ЩЖ

Рак	Число больных		Доброкачественное заболевание	Число больных	
	абс.	%		абс.	%
Фолликулярный	11	48	Киста	7	15
Папиллярный	7	30	Расширенный фолликул	3	7
Медуллярный	5	22	Узловой коллоидный зоб	14	31
			Аденома	21	47
Всего	23	34	Всего	45	66

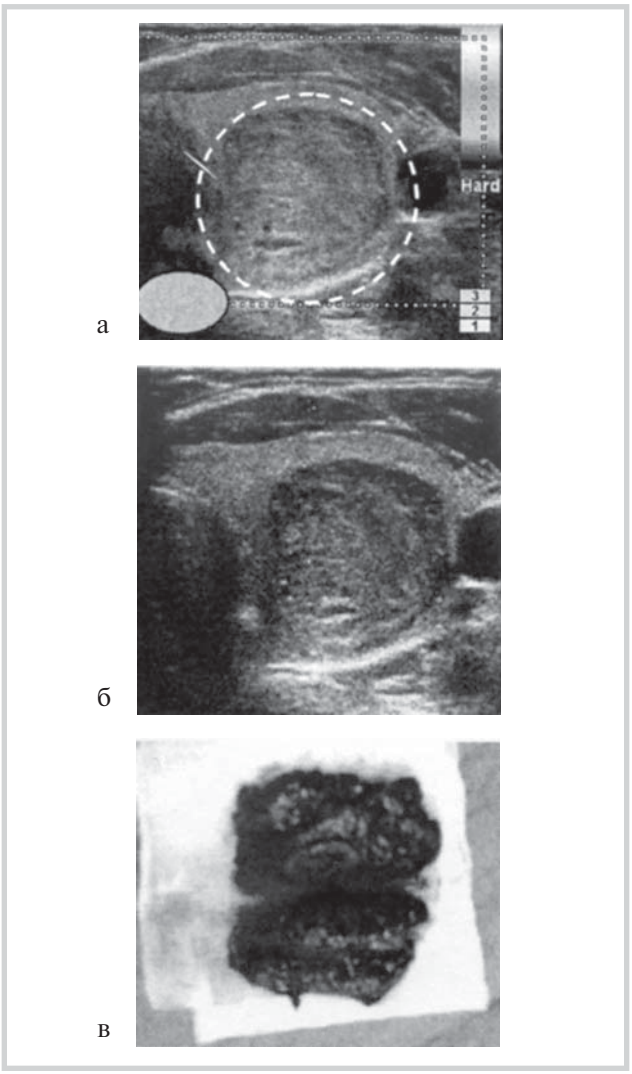

Рис. 1. **Аденома левой доли ЩЖ.**

а — в режиме эластографии с эластографическим типом «эластичный»; б —в В-режиме; в — макропрепарат.

0,3 до 1,5 см (подгруппа 2Б). Применение комплексного УЗИ с ангиографией в подгруппе 2А позволило заподозрить злокачественное поражение ЩЖ у 75% больных, подключение режима оценки эластичности ткани дало возможность уже в 95% наблюдений заподозрить рак ЩЖ, который характеризовался устойчиво синим сигналом, отражающим повышенную плотность ткани.

Наибольшую трудность в интерпретации природы поражения представляла подгруппа 2Б. При исследовании в В-режиме и в режиме ангиографии всего в 57% наблюдений был заподозрен злокачественный характер узлов. При исследовании в режиме соноэластографии во всех наблюдениях отмечено характерное плотное окрашивание образований, подозрительное в отношении наличия рака ЩЖ. У 73% больных раковая опухоль картировалась плотным эластографическим типом синего цвета, у 27% больных наблюдались единичные мягкие вклю-

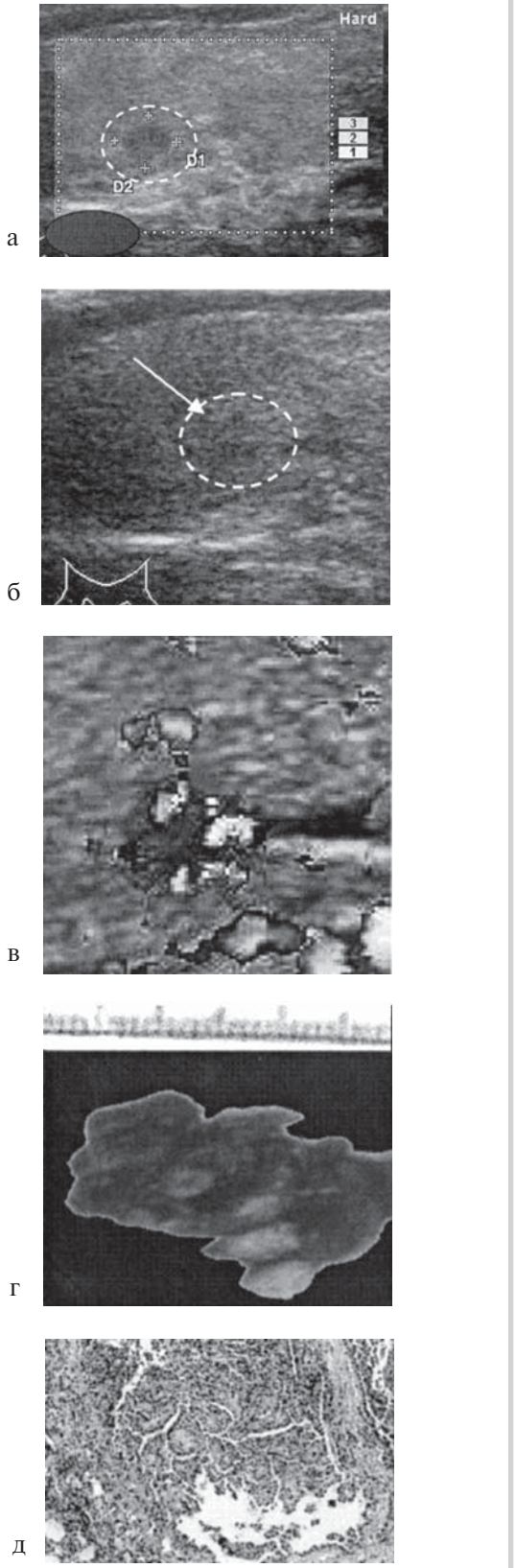

Рис. 2. **Папиллярный рак правой доли ЩЖ.**

а — эластограмма с эластографическим типом «плотный»; б — в В-режиме; в — режим допплеровского картирования; г — макропрепарат; д — гистологический препарат. Окраска гематоксилином и эозином. Ув. 10.

чения зеленого цвета (рис. 2). Таким образом, эластографическая картина злокачественных образований в 92% наблюдений характеризовалась устойчивым плотным сигналом синего цвета, в 8% — плотным сигналом с единичными мягкими включениями зеленого цвета.

Таким образом, введение в алгоритм комплексного УЗИ ЩЖ новой методики соноэластографии несомненно повысит информативность ультразвукового метода в дифференциальной диагностике. Соноэластография особенно информативна для поиска злокачественных образований относительно небольшого размера, а также помогает в оценке сложных по структуре доброкачественных образований.

При анализе ультразвуковых данных включение соноэластографии в комплексный алгоритм диагностики образований ЩЖ увеличило чувствительность ультразвукового метода с 89 до 94,8%, специфичность с 83 до 93%, прогностичность отрицательного теста с 79 до 84%, прогностичность положительного теста с 82 до 89%, а точность с 76 до 89%.

ЛИТЕРАТУРА

1. *Агеев Ю.Л., Мелай А.А., Мелай А.М. и др.* Характерные особенности пункционной биопсии щитовидной железы. Вестн новых мед технологий 1997; 4: 1—2: 50.
2. *Дедов И.И., Мельниченко Г.А., Фадеев В.В. и др.* Клинические рекомендации Российской ассоциации эндокринологов (РАЭ) по диагностике и лечению узлового зоба. Диагностика и лечение узлового зоба: Материалы 3-го Всерос. тиреоидолог. конгресса. М., 29—30 ноября 2004; 5—12.
3. *Зубарев А.В., Гажонова В.Е., Хохлова Е.А. и др.* Эластография — новый метод поиска рака различных локализаций. Радиология 2008; 6: 6—18.
4. *Shiina T., Nitta N., Ueno E., Bamber J.C.* Real time tissue elasticity imagingusing the combinedautocorrelation method. J Med Ultrasound 2002; 29: 119—128.
5. *Itoh A., Ueno E., Tohno E. et al.* Breast Disease: clinical application of US elastography for diagnosis. Radiology 2006; 239—345.

Поступила 22.10.10