Гигантская гастроинтестинальная стромальная опухоль желудка

Д.м.н., проф. А.Г. КРИГЕР, к.м.н. А.В. КОЧАТКОВ, А.В. КОЛЫГИН, С.В. КОРОЛЕВ,
д.м.н., проф. М.М. КОНСТАНТИНОВА, Н.Ю. МАКЕЕВА-МАЛИНОВСКАЯ

The giant gastrointestinal tumor of the stomach

A.G. Kriger, A.V. Kochatkov, A.V. Koligin, S.V. Korolev, M.M. Konstantinova, N.Yu. Makeeva-Malinovskaya

Институт хирургии им. А.В. Вишневского Министерства здравоохранения и социального развития Российской Федерации
(и.о. дир. — член-корр. РАМН, д.м.н., проф. Л.С.Коков)

Ключевые слова: гастроинтестинальная опухоль, хирургическое лечение, химиотерапия, Гливек.

Key words: gastrointestinal tumor, surgery, chemotherapy, Glivec.

Гастроинтестинальная стромальная опухоль (ГИСО) (gastrointestinal stromal tumors — GIST) как самостоятельное заболевание описана 20 лет назад. ГИСО является самой распространенной мезенхимальной опухолью желудочно-кишечного тракта, частота ее выявления достигает 15 на 1 млн населения в год [1,2,21]. Чаще ГИСО возникает в желудке, где выявляется до 60—70% этих новообразований [4, 5, 10, 13, 14, 23]. ГИСО развиваются из клеток Кахаля, которые являются пейсмекерными клетками желудочно-кишечного тракта [20]. Дифференциальная диагностика с другими неэпителиальными опухолями желудочно-кишечного тракта основывается на иммуногистохимическом исследовании. Для этих опухолей характерны положительные реакции с маркерами CD117, CD34, гладкомышечным актином, десмином и S100 [6].

Широкое клиническое применение иматиниба мезилата («Гливек») изменило тактику лечении больных и привело к пересмотру показаний к оперативному лечению ГИСО [8]. Однако радикальное хирургическое удаление первичной опухоли до сих пор рассматривается как наиболее предпочтительный вариант лечения [3,7].

С июля 2005 г. по сентябрь 2010 г. в Институте хирургии им. А.В. Вишневского проходило обследование и лечение 34 больных с морфологически верифицированными ГИСО. Опухоли локализовались в желудке у 17 (53,1%) из них, в двенадцатиперстной кишке — у 10 (31,3%) и тонкой кишке — у 5 (15,6%) пациентов. Размер первичных новообразований колебался в широких пределах и в среднем составил 6,7±5,4 см.

Приводим наблюдение лечения гигантской ГИСО желудка.

Больная К., 70 лет, 06.07.10 поступила в отделение абдоминальной хирургии №1 Института хирургии им. А.В. Вишневского с жалобами на боли и чувство тяжести в эпигастральной области, наличие опухолевидного образования в животе, похудание на 6 кг за год.

Из анамнеза известно, что пациентку в течение года беспокоили периодически возникающие боли в эпигастральной области. За полгода до поступления больная самостоятельно обнаружила у себя опухолевидное образование брюшной полости. При компьютерной томографии, выполненной амбулаторно, выявлена опухоль брюшной полости неоднородной структуры, размером 24,5×22,5×14,4 см.

При поступлении состояние больной удовлетворительное, кожа естественной окраски, чистая. В легких везикулярное дыхание, проводится симметрично, хрипов нет. Тоны сердца звучные, ритмичные. АД 130/75 мм рт.ст. Пульс 72 в 1 мин. Живот не вздут, участвует в дыхании всеми отделами, деформирован за счет наличия опухоли диаметром около 30 см. При пальпации опухоль каменистой плотности, безболезненна, незначительно смещается. Перистальтика обычная. Стул регулярный. Ректально патологических изменений не выявлено. Дизурические явления отсутствуют.

В общих анализах крови и мочи, при биохимическом исследовании крови отклонений от нормы нет.

При УЗИ в брюшной полости визуализируется округлой формы кистозное образование с четкими неровными контурами. По внутренней поверхности определяются солидные мягкотканные структуры по типу выростов. Стенка образования представляется слоистой, неравномерно утолщенной до 13 мм. Образование смещает петли кишечника кзади, головку поджелудочной железы — книзу. Пиелоэктазии нет.

По данным 256-мультидетекторной спиральной компьютерной томографии органов брюшной полости свободной и осумкованной жидкости не выявлено. От нижней поверхности печени до апертуры таза визуализируется опухолевидное образование с четкими контурами, неправильной овальной формы, размером 30×32×28 см (рис. 1, а). Структура образования неоднородна: на фоне мягкотканного компонента визуализируются гиподенсные участки. При контрастном усилении видна капсула толщиной 3 мм, неравномерно накапливающая контрастное вещество. Мягкотканные структуры также накапливают контрастный препарат. Образование прилежит медиальным контуром к выходному отделу желудка. Желудок увеличен в размерах, растянут жидкостью. Жировая прослойка между выявленным образованием и стенкой выходного отдела желудка не прослеживается. Задняя поверхность образования прилежит к головке и перешейку поджелудочной железы, оттесняя их книзу, признаков прорастания в железу нет. Двенадцатиперстная кишка распластана на опухоли. Желчный пузырь, петли тонкой кишки оттеснены, но прорастания в них опухоли нет. Левая и правая печеночные артерии проходят по контуру образования, в опухоль не вовлечены. Общая печеночная артерия, селезеночная артерия, правая и левая ветви воротной вена, селезеночная вена интактны (рис. 1, б). Таким образом, выявленное образование соответствует ГИСО желудка или забрюшинной опухоли.

При магнитно-резонансной томографии в брюшной полости также определяется образование размером до 31,5 см с неровными четкими контурами, капсулой толщиной до 3 мм. Петли тонкой и толстой кишки смешены и раздвинуты образованием.

© Коллектив авторов, 2011

© Хирургия. Журнал им. Н.И. Пирогова, 2011

Khirurgiia (Mosk) 2011; 2: 69

E-mail: koligin@gmail.com

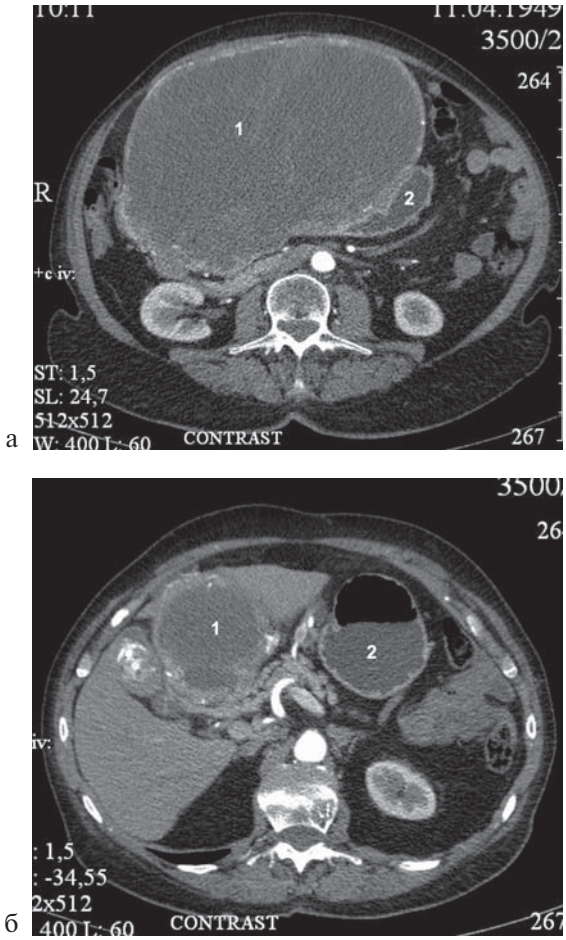

Рис. 1. **Мультидетекторная спиральная компьютерная томография органов брюшной полости.**
а — артериальная фаза исследования. Опухоль с четкими контурами, овальной формы, размером до 32 см. 1 — опухоль, 2 — желудок, 3 — двенадцатиперстная кишка;
б — структура образования неоднородна: на фоне мягкотканного компонента визуализируются гиподенсные участки.

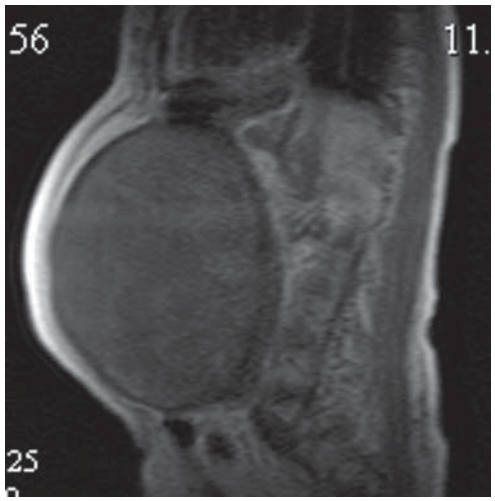

Рис. 2. **Магнитнорезонансная томография. Опухоль неоднородной структуры, занимает большую часть брюшной полости.**

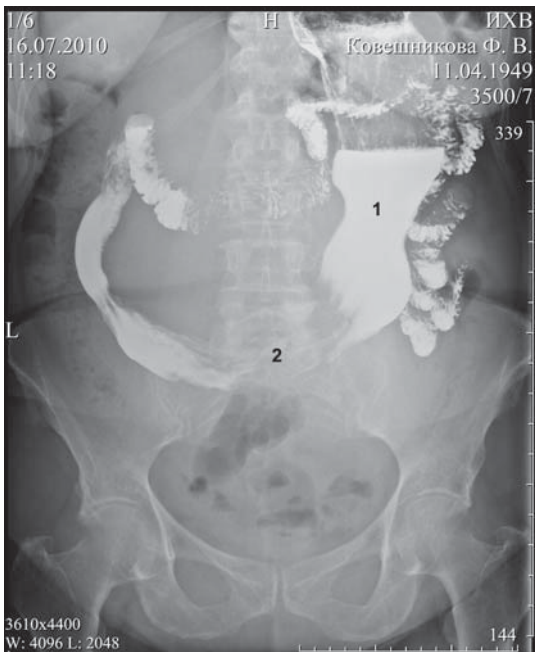

Рис. 3. **Рентгенологическое исследование верхних отделов желудочно-кишечного тракта с бариевой взвесью. Антральный отдел желудка и двенадцатиперстная кишка распластаны на опухоли. Эвакуация из желудка не нарушена.**
1 — желудок, заполненный рентгеноконтрастным веществом; 2 — антральный отдел желудка и двенадцатиперстная кишка оттеснены и распластаны на опухоли.

Желудок в выходном отделе смещен и сдавлен опухолью. Картина неорганной забрюшинной опухоли смешанного строения представлена на рис. 2.

При эзофагогастродуоденоскопии определяется деформация тела и антрального отдела желудка за счет компрессии извне. Изъязвлений слизистой нет. Смешанный гастрит. Недостаточность кардии.

Рентгенологическое исследование желудка с бариевой взвесью выявило, что акт глотания не нарушен, пищевод свободно проходим, желудок в форме крючка и имеет перегиб в области свода, нижний контур желудка располагается ниже крыльев подвздошных костей на 6 см (рис. 3). Контрастный препарат из желудка тонкой струей попадает в двенадцатиперстную кишку. Антральный отдел желудка и луковица двенадцатиперстной кишки распластаны на гигантской опухоли и оттеснены кпереди. В просвете желудка содержится незначительное количество жидкости и слизи. Рельеф слизистой не нарушен, складки утолщены, направлены параллельно малой кривизне. По большой кривизне отмечается неравномерная зазубренность. Перистальтика немного замедлена, эвакуация начинается через 2—3 мин после глотка и происходит небольшими порциями. Луковица двенадцатиперстной кишки треугольной формы с эластичными стенками. Начальные отделы тощей кишки без особенностей Рентгенологическая картина характерна для гигантского новообразования желудка, исходящего из стенки антрального отдела.

В результате обследования установлен диагноз: гигантская неэпителиальная опухоль желудка (ГИСО?), желчнокаменная болезнь: хронический калькулезный холецистит.

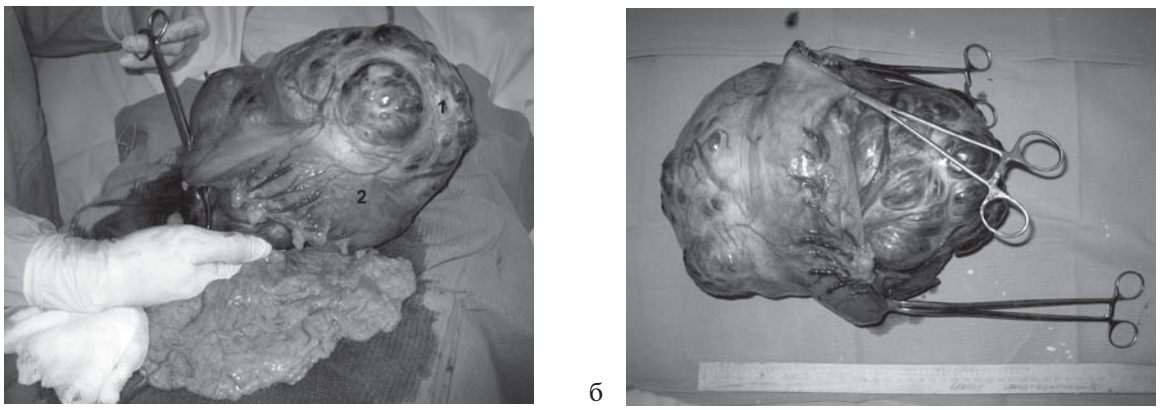

***Рис. 4.* Интраоперационная картина.**
а — опухоль исходит из малой кривизны желудка. 1 — опухоль, 2 — желудок, распластанный на опухоли;
б — макропрепарат удаленной опухоли.

20.07.10 больная оперирована. Выполнена тотальная срединная лапаротомия. Брюшина гладкая, блестящая; асцита нет. Большую часть брюшной полости занимает огромная кистозная опухоль с белесоватой плотной капсулой, которая располагается кпереди от кишечника. Опухоль легко выведена из брюшной полости (рис. 4, а).

Сращений с прилежащими органами нет. При ревизии установлено, что печень обычного цвета и размера, метастазов не определяется. В желчном пузыре камень размером 5×2 см, воспаления пузыря нет. Петли тонкой и ободочной кишки не изменены. Опухоль исходит из малой кривизны нижней трети желудка. Двенадцатиперстная кишка распластана по правому контуру опухоли, прорастания в кишку и поджелудочную железу нет. Лимфатические узлы по ходу сосудов чревного ствола не увеличены. Матка и ее придатки не изменены. Ситуация соответствует гигантской ГИСО, исходящей из дистальной части желудка, желчнокаменной болезни. Произведена мобилизация желудка вместе с опухолью. Выполнена субтотальная дистальная резекция желудка с погружением культи двенадцатиперстной кишки в кисетный шов, прошиванием малой кривизны УО-60 и перитонизацией узловыми швами. Гастроэнтероанастомоз конец в конец в один ряд швов на Ру-петле, сформированной из тощей кишки (длина Ру-петли 60 см). Холецистэктомия с перевязкой пузырного протока и артерии. Операция завершена дренированием подпеченочного пространства.

Морфологическое исследование: опухоль диаметром 33 см, массой 5250 г (рис. 4, б). Гистологическое исследование: веретеноклеточный вариант ГИСО с эндофитным типом роста и некрозом опухоли. При иммуногистохимическом исследовании получены следующие результаты: CD117 (+++), CD34 (+++), гладкомышечный актин (—), Ki-67 составляет 2%, митозы — 2—3 в 50 полях зрения. При полимеразной цепной реакции с последующим секвенированием выявлена мутация в 11-м экзоне гена *KIT*, которая соответствует замене валина в положении 559 на аспарагиновую кислоту (V559D).

Послеоперационный период протекал без осложнений. В удовлетворительном состоянии больная выписана из стационара на 10-е сутки после операции.

Обсуждение

В последнее время большое количество работ посвящено определению прогноза течения заболевания и тактики лечения больных с ГИСО.

Прогноз прогрессирования болезни основывается на результатах коллективных исследований более 1000 больных, получавших лечение в клиниках Польши [19], Тайваня [11], Японии [22], клинике Мейо [9]. В качестве основных прогностических факторов выделены: размер опухоли более 10 см; нерадикальное удаление опухоли, особенно с повреждение целостности капсулы; количество митозов; мутации KIT; индекс пролиферации; наличие ядерного полиморфизма; некроз опухоли, вовлечение и изъязвление слизистой желудочно-кишечного тракта; прорастание серозной оболочки. Предложены несколько схем стратифи-

Стратификация риска рецидива ГИСО по H. Joensuu

Группа риска	Риск	Размер опухоли, см	Митотический индекс	Локализация первичной опухоли
I	Очень низкий	Менее 2	Менее 5	Любая
II	Низкий	2—5	Менее 5	Любая
III	Средний	2—5	5 и более	Желудок
		Менее 5	6—10	Любая
		5—10	Менее 5	Желудок
IV	Высокий	Любой	Любой	Разрыв опухоли
		Более 10	Дюбой	Любая
		Любой	Более 10	Любая
		5 и более	5 и более	Любая
		2—5	5 и более	Кроме желудка
		5—10	Менее 5	Кроме желудка

кации риска рецидива ГИСО, наиболее популярной из которых является схема, предложенная H. Joensuu [12] (см. таблицу).

Опубликованы результаты крупных мультицентровых исследований, проведенных в Швеции [18] и Модене [17], в Институте патологии вооруженных сил США [16,15]. При этом на сегодняшний день существует ограниченное количество данных по критериям определения алгоритма лечения гигантских ГИСО. Опубликован ряд работ, показывающих эффективность неоадъювантной таргетной терапии. Насколько это важно для больных, у которых выполнимо удаление гигантских ГИСО, остается неясным.

Мы считаем, что лечение гигантских ГИСО следует начинать с хирургического удаления опухоли (если это не связано с неоправданно высоким периоперационным риском) с последующим проведением таргетной терапии Гливеком. Для местнораспространенных ГИСО с инвазией в магистральные сосуды и окружающие органы целесообразно рассматривать вопрос о проведении неоадъювантной терапии.

ЛИТЕРАТУРА

1. *Анурова О.А., Снигур П.В., Филиппова Н.А., Сельчук В.Ю.* Морфологическая характеристика стромальных опухолей желудочно-кишечного тракта. Арх пат 2006; 1: 68: 10—13.
2. *Blay J.Y., Bonvalot S., Casali P. et al.* Consensus meeting for the management of gastrointestinal stromal tumors. Report of the GIST Consensus Conference of 20—21 March 2004, under the auspices of ESMO. Ann Oncol 2005; 16: 566—578.
3. *Connolly E.M., Gaffney E., Reynolds J.V. et al.* Gastrointestinal stromal tumors. Br J Surg 2003; 90: 1178—1186.
4. *Crosby J.A., Catton C.N., Davis A. et al.* Malignant gastrointestinal stromal tumors of the small intestine: a review of 50 cases from a prospective database. Ann Surg Oncol 2001; 8: 50—59.
5. *DeMatteo R.P., Lewis J.J., Leung D. et al.* Two hundred gastrointestinal stromal tumors: recurrence patterns and prognostic factors for survival. Ann Surg 2000; 23: 1: 51—57.
6. *Eisenberg B.L., Judson I.* Surgery, imatinib in the management of GIST: emerging approaches to adjuvant and neoadjuvant therapy. Ann Surg Oncol 2004; 11: 465—475.
7. *Goh B.K., Chow P.K., Kesavan S.M. et al.* Outcome after surgical treatment of suspected gastrointestinal stromal tumors involving the duodenum: is limited resection appropriate? J Surg Oncol 2008; 97: 388—391.
8. *Gupta M., Sheppard B.C., Corless C.L. et al.* Outcome following surgical therapy for gastrointestinal stromal tumors. J Gastrointest Surg 2006; 10: 1099—1105.
9. *Hassan I., You Y.N., Shyyan R. et al.* Surgically managed gastrointestinal stromal tumors: a comparative and prognostic analysis. Ann Surg Oncol 2008; 15: 1: 52—59.
10. *Herch M.R., Choi J., Garrett C. et al.* Imaging gastrointestinal stromal tumors. Cancer Control 2005; 12: 111—115.
11. *Huang H.Y., Li C.F., Huang W.W. et al.* A modification of NIH consensus criteria to better distinguish the highly lethal subset of primary localized gastrointestinal stromal tumors: a subdivision of the original high-risk group on the basis of outcome. Surgery 2007; 141: 6:748—756.
12. *Joensuu H.* Risk stratification of patients diagnosed with gastrointestinal stromal tumor Human Pathology 2--8; 39: Issue 10: 1411—1419.
13. *Miettinen M., Kopczynski J., Makhlouf H.R. et al.* Gastrointestinal stromal tumors, intramural leiomyomas, and leiomyosarcomas in the duodenum: a clinicopathologic, immunohistochemical, and molecular genetic study of 167 cases. Am J Surg Pathol 2003; 27: 625—641.
14. *Miettinen M., Lasota J.* Gastrointestinal stromal tumors, definition, clinical, histological, immunohistochemical, and molecular genetic feature and differential diagnosis. Virchows Arch 2001; 438: 1—12.
15. *Miettinen M., Makhlouf H., Sobin L.H. et al.* Gastrointestinal stromal tumors of the jejunum and ileum: a clinicopathologic, immunohistochemical, and molecular genetic study of 906 cases before imatinib with long-term follow-up. Am J Surg Pathol 2006; 30: 4: 477—489.
16. *Miettinen M., Sobin L.H., Lasota J. et al.* Gastrointestinal stromal tumours of the stomach: a clinicopathological, immunohistochemical and molecular genetic study of 1765 cases with long-term follow-up. Am J Surg Pathol 2005; 29: 52—68.
17. *Mucciarini C., Rossi G., Bertolini F. et al.* Incidence and clinicopathologic features of gastrointestinal stromal tumors. A population-based study. BMC Cancer 2007; 7: 230.
18. *Nilsson B., Bu¨mming P., Meis-Kindblom J.M. et al.* Gastrointestinal stromal tumors: the incidence, prevalence, clinical course, and prognostication in the preimatinib mesylate era—a population-based study in western Sweden. Cancer 2005; 103: 4: 821—829.
19. *Rutkowski P., Nowecki Z.I., Michej W. et al.* Risk criteria and prognostic factors for predicting recurrences after resection of primary gastrointestinal stromal tumor. Ann Surg Oncol 2007; 14: 7: 2018—2027.
20. *Sircar K., Hewlett B.R., Huizinga J.D. et al.* Interstitial cells of Cajal as precursors of gastrointestinal stromal tumors. Am J Surg Pathol 1999; 23: 377—389.
21. *Stelow E.B., Stanley M.W., Mallery S. et al. Endoscopic* Ultrasound-Guided Fine-Needle Aspiration Findings of Gastrointestinal Leiomyomas and Gastrointestinal Stromal Tumors. Am J Clin Pathol 2003; 119: 5: 703—708.
22. *Takahashi T., Nakajima K., Nishitani A. et al.* An enhanced risk-group stratification system for more practical prognostication of clinically malignant gastrointestinal stromal tumors. Int J Clin Oncol 2007; 12: 5: 369—374.
23. *Yao K.A., Talamonti M.S., Langella R.L. et al.* Primary gastrointestinal sarcomas: analysis of prognostic factors and results of surgical management. Surgery 2000; 1: 28: 604—612.