Врожденная кишечная непроходимость у детей старшего возраста

К.м.н. А.Н. ШАПКИНА[1], д.м.н., проф. В.В. ШАПКИН[1], к.м.н. М.В. МАТВЕЙЧУК[2], О.Б. БОНДАРЧУК[2]

The in-born bowel obstruction in elder children

A.N. SHAPKINA, V.V. SHAPKIN, M.V. MATVEICHUK, O.B. BONDARCHUK

[1]Кафедра детских хирургических болезней с курсом урологии и андрологии (зав. — проф. В.В. Шапкин) Владивостокского государственного медицинского университета; [2]Детская городская клиническая больница, Владивосток

Ключевые слова: дети, врожденная кишечная непроходимость.

Key words: in-born bowel obstruction, children.

Врожденная кишечная непроходимость у детей старше 1 года, а тем более у взрослых является редким заболеванием. Как правило, это связано с нарушением вращения кишечника во внутриутробном периоде, наличием синдрома Ледда, внутренних грыж. Клинически у больных наблюдаются хронические боли в животе или проявления бывают в виде остро возникшей кишечной непроходимости, как правило, сопровождающейся заворотом кишечника. В диагностике чаще всего используют различные рентгенологические методы [1—3]. Но даже хирургу, а тем более врачу другой специальности бывает сложно заподозрить врожденное заболевание у взрослого.

Приводим собственные наблюдения.

Больной Д.С., 9 лет, поступил в реанимационное отделение Детской городской клинической больницы Владивостока 30.03.08 в 17 ч в тяжелом состоянии из гастроэнтерологического отделения другого детского стационара с диагнозом: «синдром кетоацетонемической рвоты, стадия декомпенсации. Эксикоз. Кахексия. Пневмония (?)». Жалобы при поступлении: на многократную рвоту после каждого приема пищи и жидкости, боли в животе, стул 1 раз в 5—7 дней, резкую потерю в массе тела, слабость. Масса тела при поступлении 19 кг (дефицит фактической массы тела по сравнению с должной 32%). Из анамнеза известно, что с возраста 1,5 лет у ребенка ежемесячно наблюдается приступ многократной рвоты. Проводили амбулаторное лечение, направленное на купирование симптомов кетоацетонемической рвоты, в том числе инфузионную терапию на дому, больной находился под наблюдением педиатра, гастроэнтеролога.

Состояние тяжелое, положение пассивное, сознание заторможено. При объективном обследовании обращают на себя внимание форма и размеры живота больного: живот асимметричный, запавший в нижних отделах и выбухающий в эпигастральной области за счет желудка больших размеров. Контур желудка определяется на передней брюшной стенке, визуализируется перистальтика органа. На коже конечностей множественные раны вследствие скусывания ребенком собственной кожи, обработаны краской Кастеллани.

Заподозрена высокая кишечная непроходимость, выполнена серия рентгенограмм с пассажем сернокислого бария по желудочно-кишечному тракту, на которых диагноз подтвержден. На обзорной рентгенограмме органов брюшной полости определялись уровни жидкости в тонкой кишке. На серии рентгенограмм через 3, 6 и 12 ч после приема бариевой взвеси отмечены

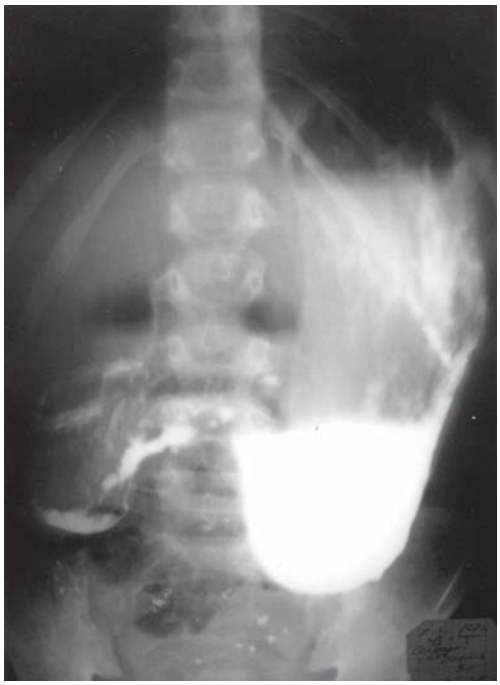

Рис. 1. **Рентгенограмма органов брюшной полости больного Д.С. через 6 ч после приема сернокислого бария.**

наличие бариевой взвеси в желудке, уровни жидкости в двенадцатиперстной кишке (ДПК) (рис. 1). В нижележащих отделах кишки бариевая взвесь мелкими порциями. Заключение: высокая частичная тонкокишечная непроходимость.

При УЗИ выявлены признаки перерастяжения и гиперперистальтики желудка. ФГДС неинформативна из-за гиперсекреции перерастянутого желудка. На обзорной рентгенограмме грудной клетки признаки пневмонии (возможно, аспирационной). Больной осмотрен педиатром, неврологом. В процессе обследования выявлены вторичная энцефалопатия, кардиопатия, пневмония.

© Коллектив авторов, 2011

© Хирургия. Журнал им. Н.И. Пирогова, 2011

Khirurgiia (Mosk) 2011; 2: 67

E-mail: pedsurg2005@mail.ru

После предоперационной подготовки произведена операция (01.04). После верхнесрединной лапаротомии выявлено, что желудок гигантских размеров, переходит в ДПК большого диаметра (5 см). Нижнегоризонтальная ветвь ДПК резко сужена образованным брюшиной «карманом» и эмбриональными тяжами, тянувшимися от поперечной ободочной кишки к двенадцатиперстной. Вокруг тяжей имелся заворот тонкой кишки и правой половины толстой на 1080°. Петли тонкой кишки небольшого диаметра, имели вид червячков. Эмбриональные тяжи и спайки рассечены, ДПК освобождена из сращений. Петли кишечника уложены в нормальное положение. Проходимость тонкой кишки восстановлена. Часть спаек направлена на гистологическое исследование: в препаратах рыхлая волокнистая соединительная ткань с признаками хронического воспаления.

Заключительный диагноз: высокая врожденная кишечная непроходимость; внутренняя грыжа, заворот средней кишки; гипотрофия; вторичные энцефалопатия, кардиопатия, панкреатическая недостаточность; левосторонняя очагово-сливная пневмония.

Послеоперационный период протекал без осложнений. Швы сняты на 10-е сутки, рана зажила первичным натяжением, состояние на момент выписки удовлетворительное. Живот мягкий, безболезненный, прибавка в массе 4 кг, физиологические отправления не нарушены. Контрольная рентгенограмма 09.04: пневмония в фазе разрешения.

Больная В.С., 10 лет, поступила в отделение экстренной хирургии Детской городской клинической больницы Владивостока 21.07.08 в 12 ч в тяжелом состоянии из дома (г. Лесозаводск Приморского края) с диагнозом: «обострение гастродуоденита, кахексия». Жалобы при поступлении: на многократную рвоту после каждого приема пищи и воды, боли в животе, стул 1 раз в 5—7 дней, резкую потерю в массе тела, слабость. Масса тела при поступлении 18 кг (дефицит фактической массы тела по сравнению с должной 37%). Из анамнеза известно, что с грудного возраста у ребенка наблюдались указанные жалобы. Лечение проводилось в гастроэнтерологическом отделении по месту жительства и во Владивостоке, больная находилась под наблюдением педиатра, гастроэнтеролога. Заподозрена высокая кишечная непроходимость, выполнена серия рентгенограмм с пассажем сернокислого бария по желудочно-кишечному тракту, на которых диагноз подтвержден. Больная переведена для предоперационной подготовки в отделение интенсивной терапии.

31.07 — операция. Верхнесрединная лапаротомия. При осмотре выявлен синдром Ледда. Вокруг тяжей имелся заворот тонкой кишки и правой половины толстой на 720° (рис. 2). Петли тонкой кишки небольшого диаметра. Эмбриональные тяжи и спайки рассечены, ДПК освобождена из сращений. Петли кишки уложены в нормальное положение. Проходимость тонкой кишки восстановлена. Заключительный диагноз: синдром Ледда; гипотрофия, вторичные энцефалопатия и панкреатическая недостаточность. Послеоперационный период протекал без осложнений, препараты крови не переливали. Швы сняты на 10-е сутки, рана зажила первичным натяжением. На фоне лечения состояние с явным улучшением, на момент выписки удовлетворительное. Живот мягкий, безболезненный, прибавка в массе 2 кг, физиологические отправления не нарушены. Через 1 мес после выписки пациентка прибавила в массе еще 3 кг.



Рис. 2. **Интраоперационная картина синдрома Ледда у больной В.С.**

Таким образом, врожденная кишечная непроходимость у детей старшего возраста, а иногда и у взрослых — очень редкое заболевание, которое может проявляться симптомами, сходными с таковыми при других заболеваниях желудочно-кишечного тракта. Правильная оценка и интерпретация таких признаков должны осуществляться врачом любой специальности, что позволит снизить количество диагностических и тактических ошибок в случае синдрома упорной рвоты у детей и взрослых.

ЛИТЕРАТУРА

1. *Мухина Ю.Г., Дубровская М.И., Шумилов П.В. и др.* Трудности диагностики синдрома Ледда у детей. Акт. вопросы колопроктологии: Тез. докладов Первого съезда колопроктологов России. Самара 2003; 510—511.
2. *Ladd A.P., Madura J.A.* Congenital duodenal anomalies in the adult. Arch Surg 2001; 136: 5: 576—584.
3. *Mustafawi A.R., Hassan M.E.* Congenital duodenal obstruction in children: a decade's experience. Eur J Pediatric Surg 2008; 18: 2: 93—97.

Поступила 14.04.10