Гемоперикард как редкое позднее осложнение торакопластики при воронкообразной деформации грудной клетки

П.А. КОРОЛЕВ, д.м.н., проф. К.Г. ЖЕСТКОВ, д.м.н. С.С. РУДАКОВ

Hemopericardium — a rare late complication after surgical treatment of funnel chest syndrome

P.A. KOROLEV, K.G. ZHESTKOV, S.S. RUDAKOV

Институт хирургии им. А.В. Вишневского (дир. — член-корр. РАМН В.А. Кубышкин) Министерства здравоохранения и социального развития РФ, Москва

Ключевые слова: воронкообразная деформация грудной клетки, гемоперикард.

Key words: tunnel chest syndrom, hemopericardium.

Воронкообразная деформация грудной клетки (ВДГК) является наиболее распространенным дефектом развития грудной клетки и встречается у 4—8 из 1000 новорожденных, причем в 3—4 раза чаще у лиц мужского пола [1, 8]. Только хирургическое лечение является эффективным методом коррекции ВДГК.

В настоящее время наиболее распространено два вида операций: радикальная торакопластика, представляющая собой модификации операции Ravitch, включающая резекцию деформированных реберных хрящей с последующей фиксацией грудино-реберного комплекса (ГРК) разнообразными устройствами, и миниинвазивная торакопластика, предложенная американским хирургом D. Nuss, подразумевающая только имплантацию пластины через два небольших билатеральных разреза.

По данным мультицентровых исследований, радикальная и миниинвазивная торакопластики не имеют достоверных различий в частоте осложнений, составляющей 12,8—15,6% [9]. Однако имеются различия в структуре осложнений. После радикальной торакопластики чаще встречается экссудативный плеврит, обусловленный обширной мобилизацией ГРК (6—8%) [1, 9], в то время как после операции Насса — осложнения, связанные с неблагоприятным воздействием пластины на ткани организма. Сюда входят миграция, смещение пластины, мацерация, раздражение кожи в области краев пластины (6—10%) [6, 10—12]. Также после этой операции чаще встречаются специфические осложнения, такие как повреждение внутренних грудных сосудов при проведении пластины, аррозия внутренней грудной артерии в позднем послеоперационном периоде, повреждение перикарда с развитием тампонады сердца, экссудативный перикардит — до 0,5% [3—5, 7].

Мы располагаем редким клиническим наблюдением развития гемоперикарда в позднем послеоперационном периоде у больной, перенесшей радикальную торакопластику по поводу ВДГК. В литературе встречаются единичные сообщения о подобных осложнениях, в основном они связаны с миграцией или поломкой фиксаторов ГРК [4—6, 12].

Больная Л., 15 лет, с рождения страдала ВДГК, которая постепенно с ростом организма прогрессировала. В феврале 2007 г. в возрасте 14 лет в торакальном отделении крупного лечебного учреждения по месту жительства ей выполнена торакопластка по Sulamaa—Paltia с имплантацией титановой пластины. Послеоперационный период протекал без осложнений, достигнута правильная конфигурация грудной клетки, и пациентка на 13-е сутки после операции выписана из стационара. Вела обычный образ жизни, жалоб не предъявляла. Однако через 6 мес после выписки отметила появление слабости, повышенной утомляемости, особенно после физической нагрузки, дважды имели место синкопальные состояния. Постепенно эти симптомы нарастали. И только в апреле 2008 г. госпитализирована в терапевтическое отделение больницы по месту жительства, где при рентгенографии органов грудной клетки был выявлен гидроперикард, признаков, указывающих на смещение пластины, не обнаружено (рис. 1, а). По результатам Эхо-КГ, разобщение листков перикарда со стороны правого желудочка составляло 59 мм, со стороны левого — 35 мм, содержимое перикарда неоднородное, с признаками организации. Данное состояние было расценено как проявление неспецифического экссудативного перикардита, однако консервативное лечение не принесло успеха. В июле 2008 г. выполнена операция по удалению пластины с интраоперационной пункцией перикарда, отделяемого при этом не получено (рис. 1, б).

Учитывая прогрессирующее ухудшение состояния больной, для уточнения характера заболевания и решения вопроса об оперативном лечении 23.07.08 ее перевели в Институт хирургии им. А.В. Вишневского.

При поступлении больная предъявляла жалобы на одышку при ходьбе, выраженную слабость. Общее состояние средней степени тяжести, больная астенического телосложения, пониженного питания, рост 164 см, масса тела 42 кг. Кожные покровы бледно-розового цвета. Грудная клетка правильной конфигурации. Субмаммарный послеоперационный рубец белесого цвета, без признаков воспаления. Дыхание в легких везикулярное, в нижних отделах ослабленное, ЧДД в покое 20 в 1 мин. Границы сердца расширены вправо на 1,5 см, влево на 2,0 см. Набухания вен шеи нет. Тоны сердца приглушены, ритм правильный, ЧСС 100 в 1 мин, АД 100/60 мм рт.ст., шумов не выслушивается. Периферических отеков нет. Живот при пальпации безболезненный во всех отделах. Нижняя граница печени на 1,5 см ниже реберной дуги.

Компьютерная томография органов грудной клетки (рис. 2): сердце значительно увеличено в размерах, в полости перикарда определяется большое количество жидкости, распространяющейся на сосудистый пучок. Максимальное разобщение листков перикарда в левых отделах составляет 4,0 см, справа — до 3,0 см, жидкость оттесняет диафрагму, пролабируя в брюшную полость — толщина слоя на этом уровне 5,0 см. Листки перикарда уплотнены, утолщены.

© Коллектив авторов, 2011

© Хирургия. Журнал им. Н.И. Пирогова, 2011

Khirurgiia (Mosk) 2011; 12: 73

e-mail: pakorolev@yandex.ru

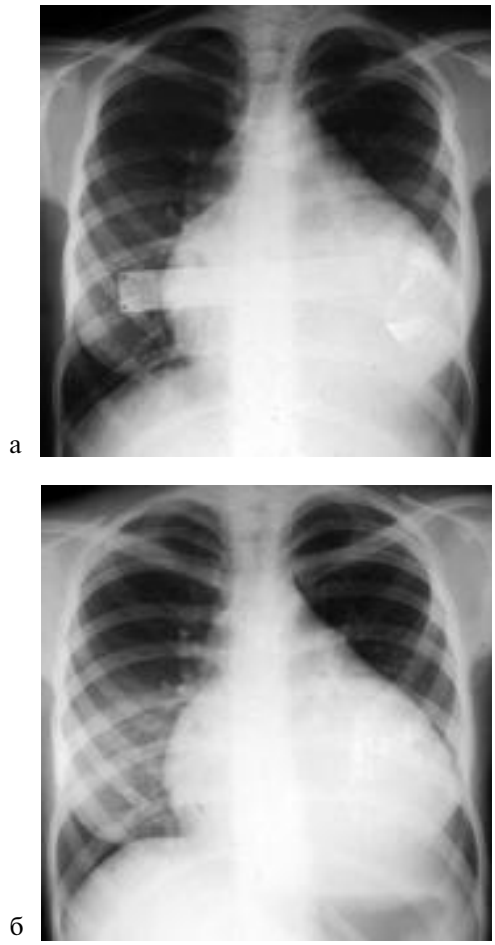

Рис. 1. **Рентгенограммы грудной клетки в прямой проекции.**

а — картина гидроперикарда через 14 мес после торакопластики. Видна тень пластины, фиксирующей ГРК; б — после удаления пластины.

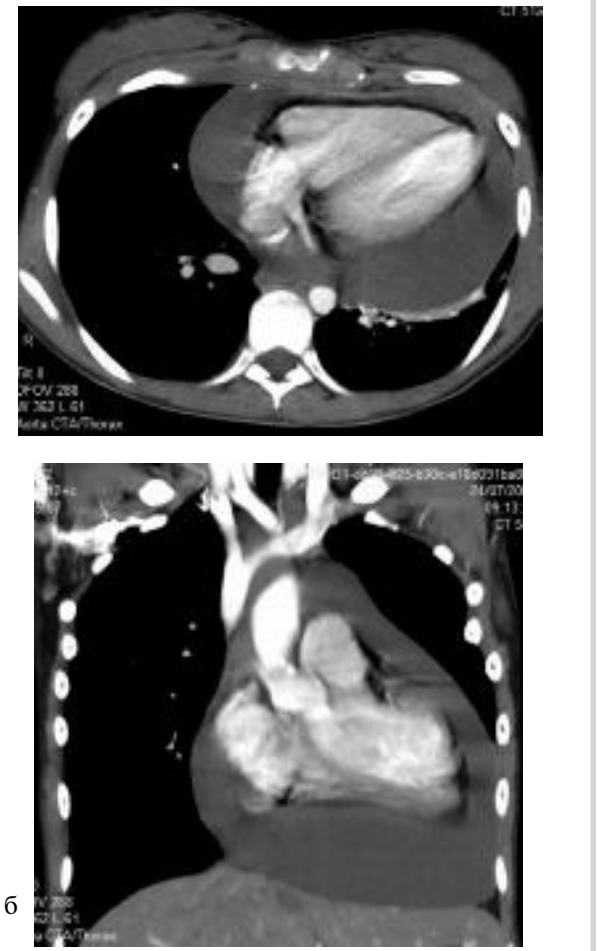

Рис. 2. **Компьютерные томограммы. Картина гидроперикарда.**

а — скан на уровне срединного сечения сердца; б — реконструкция во фронтальной плоскости.

Эхо-КГ: в полости перикарда жидкость неоднородной структуры со взвесью фибрина. Сократительная функция левого желудочка в норме, фракция выброса 74%.

При пункции перикарда, выполненной под ультразвуковым контролем, получено около 20 мл темной, вязкой лизированной крови. С учетом вероятного наличия организовавшейся гематомы в полости перикарда принято решение о выполнении операции.

28.07 произведена операция. В четвертом межреберье по среднеподмышечной линии в плевральную полость введены торакопорт и торакоскоп. При ревизии плевральной полости выявлено, что всю нижнюю часть ее занимает резко увеличенный и напряженный перикард синюшного цвета. Нижняя доля легкого в состоянии гиповентиляции. После установки двух манипуляционных торакопортов широко вскрыт перикард вдоль диафрагмального нерва. Из полости перикарда под давлением стала поступать старая лизированная кровь. В полость перикарда введен торакоскоп и под контролем зрения с помощью электроотсоса эвакуированы жидкая кровь и организовавшиеся сгустки. Общий объем составил 900 мл. При дальнейшей ревизии сердца и перикарда источника кровотечения не выявлено. Операция закончена дренированием полости перикарда и плевральной полости. Дефект в перикарде ушит с оставлением окна размером 2,0×2,0 см.



Рис. 3. **Рентгенограмма грудной клетки в прямой проекции при выписке больной из стационара.**

Послеоперационный период протекал без осложнений. Дренажи из полости перикарда и плевральной полости удалены на 2-е и 4-е сутки соответственно. Состояние больной улучшилось, исчезла одышка, повысилась резистентность к физическим нагрузкам. В удовлетворительном состоянии на 9-е сутки после операции она выписана на амбулаторное лечение (рис. 3).

Имплантация в организм больных различных фиксаторов всегда таит в себе скрытую угрозу повреждения внутренних органов, поэтому к имплантатам, предназначенным для длительного нахождения в организме, должны предъявляться очень жесткие медико-технические требования. Прежде всего они должны быть биологически инертными, иметь конфигурацию, удобную для имплантации, большой запас прочности, но в то же время не разрушать предлежащие ткани организма и иметь минимальный риск смещения.

Анализируя описанное наблюдение, однозначно указать на причину развившегося гемоперикарда нельзя. Одной из причин могла быть травма перикарда, не распознанная во время первичной операции, другой — травма перикарда острыми краями пластины вследствие недостаточно жесткой ее фиксации в послеоперационном периоде. В литературе описаны единичные наблюдения формирования различной величины дефектов в перикарде в результате нарушения эмбрионального развития — дизрафии [2], что могло привести к затеканию крови в полость перикарда во время операции и формированию сгустка.

Таким образом, приведенное позднее редкое осложнение торакопластики по поводу воронкообразной деформации грудной клетки представляет клинический интерес и заслуживает внимания.

ЛИТЕРАТУРА

1. *Вишневский А.А., Рудаков С.С., Миланов Н.О.* Хирургия грудной стенки: Руководство. М: Издательский дом Видар 2005; 312.
2. *Максименков А.Н.* ред. Хирургическая анатомия груди. Л: Медгиз 1955; 528.
3. *Adam L.A., Lawrence J.L., Meehan J.J.* Erosion of bar into the internal mammary artery 4 months after minimally invasive repair of pectus excavatum. J Pediatr Surg 2008; 43: 394—397.
4. *Barakat M.J., Morgan J.A.* Haemopericardium causing cardiac tamponade: a late complication of pectus excavatum repair. Heat 2004; 90: 4: 22.
5. *Cope S., Rodda J.* Cardiac tamponade presenting to the emergency department after sterna wire disruption. Emerg Med J 2004; 21: 389—390.
6. *Dalrymlple-Hay M.J., Calver A., Lea R.E., Monro J.L.* Migration of pectus excavatum correction bar into the left ventricle. Eur J Cardiothoracic Surg 1997; 12: 3: 507—509.
7. *McWilliams R., Hopper T., Lawson R.* A late complication of pectus excavatum repair. Postgrad Med J 1992; 68: 800: 473—474.
8. *Molik K.A., Engum S.A., Rescorla F.J. et al.* Pectus excavatum repair: experience with standart and minimal invasive techniques. J Pediatr Surg 2001; 36: 2: 324—328.
9. *Nasr A., Fecteau A., Wales P.W.* Comperison of the Nuss and the Ravitch procedure for pectus excavatum pepair: a meta-analysis. J Pediatr Surg 2010; 45: 5: 880—886.
10. *Nuss D. et al.* Minimally invasive surgical of pectus excavatum. Seminars in Pediatric Surgery 2008; 17: 209—217.
11. *Park H.J., Lee S.Y., Lee C.S.* Complications associated with the Nuss procedure: analysis of risk factors and suggested measures for prevention of complications. J Pediatr Surg 2004; 39: 3: 391—395.
12. *Tahmassebi R., Ashrafian H., Salih C. et al.* Intra-abdominal pectus bar migration — a rate clinical entity: case report. J Cardiothoracic Surg 2008; 3: 39.

Поступила 15.01.11