Цитокин-ассоциированные нарушения микроциркуляции (ишемически-реперфузионный синдром) в генезе критических состояний

Д.м.н., проф. М.В. ГРИНЕВ, к.м.н. К.М. ГРИНЕВ

The role of ischemic-reperfusion syndrome in critical state pathology

M.V. GRINEV, K.M. GRINEV

Научно-исследовательский институт скорой помощи им. И.И. Джанелидзе (дир. — член-корр. РАМН С.Ф. Багненко), Санкт-Петербург; Научно-исследовательский институт нефрологии Санкт-Петербургского государственного медицинского университета им. акад. И.П. Павлова (дир. — проф. А.В. Смирнов)

Сообщение основано на анализе патогенетических параметров отдельных экстремальных патологических состояний, имеющих схожие патофизиологические константы и патоморфологические признаки (абдоминальный и мезенхимальный сепсис, травматический и ожоговый шок, острый панкреатит, синдром ишемии-реперфузии при трансплантации почек, восстановление кровотока при реконструктивных операциях при пороках сердца, критическая ишемия нижних конечностей при поражении сосудов, странгуляционная кишечная непроходимость). Доказательной базой нарушений микроциркуляции с развитием полиорганной недостаточности служили клинические данные (эндотоксикоз), подтвержденные результатами лабораторных исследований крови (цитокинемия) и биохимических тестов, лазерной допплеровской флоуметрии и основным критерием — морфологической картиной, подтверждающей наличие некроза клеток и тканей. Сделан вывод об универсальности механизма развития патофизиологического процесса ишемии-реперфузии как ответной реакции организма на суперагрессию, выработанной в процессе эволюции и закодированной генетически в хронобиологической программе живой системы или вследствие развития ишемически-реперфузионного синдрома при ятрогенном воздействии по восстановлению кровотока с целью коррекции его нарушений при облитерирующем атеросклерозе, трансплантации органов, пороках сердца.

Ключевые слова: цитокинемия, критические состояния в хирургии, патогенез, ишемически-реперфузионный синдром, сепсис, эволюция.

Pathogenetic parameters of abdominal and mesenchymal sepsis, traumatic and burn shock, acute pancreatits, ischemic-reperfusion syndrome by renal transplantation, blood flow restoration by reconstructive cardiac surgery, critical limb ischemia in patients with obstructive vessel diseases etc., such as endotoxicosis, cytokinemia, biochemic changes, laser Doppler flowmetry indexes and morphologic signs of tissue necrosis were analyzed. The study proved the pathophisiological universatility of ischemic-reperfusion syndrome as a generated evolutionally and genetically encoded response to superagression, such as iatrogenic blood flow restoration.

Key words: ischemic-reperfusion syndrome, blood flow restoration.

Введение

Основу ишемически-реперфузионного синдрома, важнейшего патофизиологического феномена, инициирующего тяжелые метаболические расстройства гомеостаза, составляют нарушения в системе микроциркуляторного русла органных и тканевых структур, обусловливающие развитие полиорганной недостаточности (ПОН) у больных и пострадавших с критическими состояниями в неотложной хирургии.

Учение о микроциркуляции, сложившееся в 60-х годах прошлого столетия, связанное с именем B. Zweifach [27], в последующие годы приобрело значение самостоятельного научного направления благодаря интенсивным разработкам патофизиологов [10, 11, 15], исследования которых были востребованы медицинской практикой, подтвердившей механизмы развития нарушений микроциркуляторного кровотока в органах и тканях с исходом в гипоперфузионный синдром при различных ургентных заболеваниях с тяжелым клиническим течением. Американский ангиохирург R. Hardaway [24] был первым исследователем, который на основе своих многочисленных экспериментальных и клинических данных, а также опыта других клиницистов привел убедительные доказательства связи развития гипоперфузионного синдрома с нарушением крово-

© М.В. Гринев, К.М. Гринев, 2010

© Хирургия. Журнал им. Н.И. Пирогова, 2010

Khirurgiia (Mosk) 2010; 12: 70

192242 Санкт-Петербург, ул. Будапештская, д. 3

тока в микрососудах у пациентов с 17 различными заболеваниями, манифестирующими шоком. Морфологическую основу данного механизма и возникновение некроза клеток автор объяснял диссеминированной внутрисосудистой коагуляцией вследствие снижения кровотока в посткапиллярных венулах. Последующими исследованиями было доказано, что существенную роль в тромбообразовании играет активация плазменных прокоагулянтов тканевыми факторами, выделяющимися при альтерации тканей [8]. В конечном итоге этот феномен, названный тромбопластиновой коагулопатией, и является триггером внутрисосудистого тромбоза, вызывающего тканевую ишемию, которая является основной причиной развития органосистемных повреждений при таких заболеваниях, как шокогенная политравма, тяжелые ожоги, сепсис, инфаркт миокарда и др. Окончательная расшифровка этого сложного механизма, по сути патогенеза тяжелых клинических состояний, произошла в 1991 г. на ставшей эпохальной Чикагской согласительной конференции по инициативе выдающегося исследователя Роджера Боуна (R. Bone) [19] и получившей развитие в работах отечественных [4—6, 13] и зарубежных авторов [22, 23], заслужив признание всего медицинского сообщества.

Сформулированная на данной конференции теория цитокиновых взаимоотношений как первоисточника развития ПОН была встроена в сложный механизм дистантных нарушений эндотелиальной выстилки органов у пациентов с тяжелыми заболеваниями.

Динамические межклеточные взаимоотношения следующие. В результате внешней (травма, ожоги) или внутренней (эндо-экзотоксины) агрессии на живую систему организм отвечает выработанной в процессе эволюции защитной реакцией в виде выброса в кровоток провоспалительных цитокинов (ИЛ-1, ИЛ-8, ФНОα), продуцентами которых являются моноциты, макрофаги, лимфоциты, эндотелиальные клетки. Их защитная функция реализуется рекрутированием к очагу нейтрофилов, усилением у последних бактериальной и фагоцитарной активности, запуском специфического иммунного ответа. Данный феномен манифестирует клиническими признаками, названными в интегральном формате системной воспалительной реакцией. Одновременно с этим происходит активация лейкоцитов, плазменных прокоагулянтов ИЛ-8 с образованием тромбина, что приводит к тромбозу микрососудистого русла органов и тканей с исходом в ишемию и некроз эндотелиоцитов.

Наибольшую опасность для жизнеобеспечения эндотелиальной клетки органа представляет не сама по себе ишемия, а синдром реперфузии вследствие восстановления кровотока посредством лечебных процедур, при которой возобновляется поступление в ткани молекулярного кислорода, что сопровождается конверсией гипоксантина в реактивные формы кислорода, которые как мощные окислители повреждают клеточные мембраны, активируют синтез эйкосаноидов, медиаторов тромбоксана A_2 и лейкотриена B_4 и усиливают экспрессию адгезивных молекул [20, 21]. Результатом действия данного механизма является некроз эндотелиоцитов. Таким образом, механизм ишемии-реперфузии лежит в основе патогенеза синдрома ПОН, являющегося основной причиной летального исхода больных, находящихся в критическом состоянии.

Представленный краткий обзор источников литературы по тематике, обозначенной в названии работы императивно, подвел к необходимости на основе анализа клинического опыта не только подтвердить корректность результатов патофизиологических исследований, но и создать обобщенную концепцию патогенеза критических состояний. По-видимому, в данном контексте нельзя не прибегнуть к использованию сформулированной в XIX столетии В.И. Вернадским [3] научной методологии, названной «эмпирическим обобщением». Более чем 20-летний опыт работы в НИИСП им. И.И. Джанелидзе, в котором сконцентрировано большое число больных в критическом состоянии и продолжается целенаправленное изучение механизмов нарушений в микрососудистом русле, носящих междисциплинарный характер, сподвиг нас на изложение полученных результатов.

Материал и методы

Структурное построение исследования основано на анализе отдельных групп пациентов с экстренными хирургическими заболеваниями, находящимися в критическом состоянии, патогенетическую сущность которого составляет нарушение кровотока в микроциркуляторном русле органов и тканей, что дало основание соотнести их с клиническим эквивалентом данного патофизиологического феномена. В качестве доказательной базы были использованы клинические, лабораторные (иммунологические) данные, а также морфологические исследования при абдоминальном и мезенхимальном сепсисе, остром панкреатите, политравме, ожогах и других экстремальных состояниях.

Результаты

Абдоминальный сепсис. Экспериментами на животных с моделированием перитонеального сепсиса было подтверждено развитие дистрофических и некротических изменений в эндотелиальной выстилке органов [9]. В клинических наблюдениях у 145 больных с септическим абдоминальным шоком (доклад М.В. Гринева на Международном конгрессе хирур-

гов в Афинах в 1997 г.) выявлено значительное повышение уровня цитокинов (TNFα) в сыворотке крови. Обоснованное использование пентоксифиллина, ингибитора TNF, в наших наблюдениях привело к снижению летальности на 30%. Эти факты свидетельствуют о том, что существует прямая корелятивная взаимозависимость между цитокинемией, сопровождавшей синдром шока, и развивающимся некрозом эндотелия органов на почве ишемической его гипоксии вследствие тромбоза микрососудистого русла с последующим возникновением реперфузии. Данный механизм развития патоморфологических изменений в органах при абдоминальном сепсисе, обусловливающих его клиническую манифестацию в виде ПОН, лежащий в основе патогенеза сепсиса, является общепризнанным фактом, подтвержденным доказательными исследованиями отечественных и зарубежных авторов.

Аналогичный механизм развития некротических изменений в тканях (поверхностной фасции) имеет место и у пациентов с некротизирующим фасцитом (НФ), манифестирующим клинической картиной тяжелого мезенхимального сепсиса, при котором летальность достигает наивысшего уровня (до 60%, а при молниеносном течении заболевания — 100%). Собственный клинический опыт лечения данного заболевания исчисляется 50 наблюдениями [5]. Установлено, что главный патогномоничный морфологический признак — некроз поверхностной фасции в результате ишемической гипоксии тканей из-за гиперкоагуляционного некроза, причиной которого является тромбоз микрососудов не только фасции, но и органных структур, что сопровождается развитием ПОН и подтверждается морфологическим исследованием (рис. 1). В эту же группу наблюдений включены 11 пациентов с гангреной Фурнье, клинической разновидностью НФ. Схематическое изображение взаимодействия цитокинов, инициирующих тромбоз сосудов с исходом в некроз эндотелиоцитов и причины ПОН [4, 5], представлены на рис. 2. На рис. 3 представлена зона поражения больного НФ, умершего через 8 ч от начала заболевания.

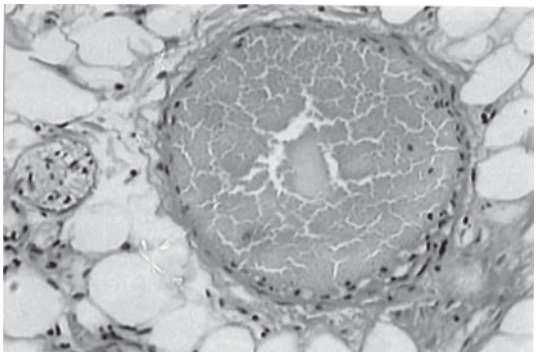

***Рис. 1*. Микрофотография участка иссеченной ткани при НФ. Тромбы в сосудах.**
Окраска гематоксилином и эозином. Ув. 200.

Одной из клинических моделей критических состояний является **острый некротический панкреатит** (панкреонекроз). В специализированном по данному заболеванию отделении ежегодно проходят лечение до 150 пациентов с деструктивным гнойно-некротическим панкреатитом, клиническая манифестация которого сопровождается тяжелым течением (n=50) с развитием панкреатогенного шока. В ранней фазе он обусловлен ферментемией (летальность 8,7%), в поздней — генерализованной инфекцией (9,8%) [14]. Практически у всех больных выявлена провоспалительная цитокинемия (ИЛ-1, ИЛ-8, ФНОα), которая, по мнению J. Schlimerich [25], может служить маркером острого панкреатита. Именно этим медиаторам принадлежит роль активации гиперкоагуляционного каскада, ведущего к тромбозу микрососудов с исходом в ишемическую гипоксию панкреоцитов с последующим воздействием реперфузии, что завершается развитием очагового некроза. Наличие участков некроза подтверждается при гистологическом исследовании иссеченных во время операции или на аутопсии тканей поджелудочной железы и окружающих ее тканей.

Ожоговый шок — прерогатива тяжелых ожогов и клинический маркер критического состояния. Число пострадавших в НИИСП им. И.И. Джанелидзе с тяжелыми ожогами достигает 400 в год. По своему патогенезу ожоговый шок, как и панкреатогенный, носит бимодальный характер: в первые дни он обусловлен воздействием некротоксинов из ожоговых зон на моноцитарно-макрофагальное звено, инициирующих выброс провоспалительных цитокинов, активаторов тромбопластина и нейтрофилов, основных факторов тромбообразования микроциркуляторного русла органов с развитием ПОН. Поздний ожоговый шок обусловлен не только гистиоцитарной, но и микробной инвазией. Исследованиями, проводимыми в ожоговом центре Института, подтверждено повышение уровня цитокинов (ИЛ-1, ИЛ-8) с резким его возрастанием в стадии развития сепсиса и ПОН [17].

Патогенез **травматического шока**, составляющего основу критических состояний при **тяжелых сочетанных травмах**, претерпел многовариантные концептуальные трактовки, которые уступили место теории микроциркуляторных нарушений, разработанной на основе многочисленных экспериментальных и клинических исследований [24]. Данная теория получила широкое признание клиницистов и патофизиологов благодаря ее высокой достоверности и логической осмысленности. Морфологическую основу ее составляет тромбоз микроциркуля-

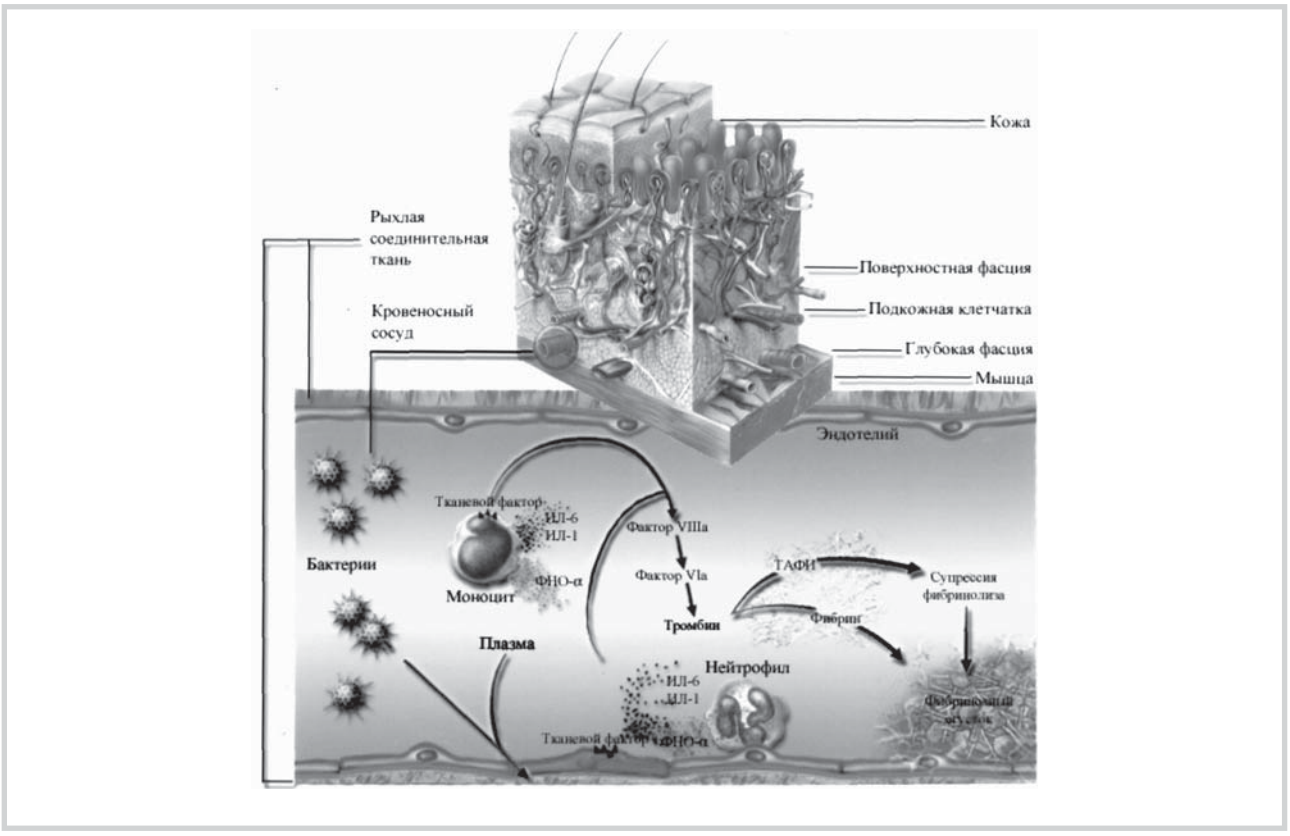

Рис. 2. **Схема развития тромбоза микрососудов при НФ и уровневая классификация мягких тканей по D. Ahrenholz.**



Рис. 3. **Фотография НФ- передней брюшной стенки и мошонки больного К. (гангрена Фурнье).**

торного русла с развитием некроза эндотелия органов с исходом в ПОН.

Наш более чем 20-летний клинический опыт лечения пострадавших с тяжелой политравмой и шоком с учетом полученных сведений о механизмах межклеточных цитокиновых взаимоотношений дал основание представить детализированную трактовку генеза тромбообразования в микроциркуляторном русле при тяжелой механической травме.

Суть ее заключается в следующем. Политравма — это значительная альтерация тканей, сопровождающаяся в 84% наблюдений тромбопластиновой коагулопатией [8], которая является результатом активации цитокинами, образующимися при воздействии некротоксинов на моноциты, гиперкоагуляционного каскада. Однако при травме срабатывает и другой патогенетический фактор тромбообразования. Он обусловлен синдромом централизации кровообращения, сопровождающимся гипоперфузией кишечника, который реализуется снижением барьерной защитной функции кишечного эндотелия и дислокацией микробной флоры в системный кровоток [18, 23]. Доказательством служат результаты полимеразной цепной реакции, свидетельствующие, что уже через 2 ч после тяжелой травмы или ожога в крови пострадавшего обнаруживается ДНК бактериальной (кишечной) флоры [26].

В нашей клинической практике имели место наблюдения, в которых инициирующим фактором выброса в кровоток цитокинов являлся экзотоксин. Для иллюстрации приведем одно из них.

В Институт был доставлен пациент после укуса змеи. Интоксикация средней степени тяжести была купирована инфузионной терапией, после чего больной выписан на амбулаторное лечение. Через 5 дней пациент поступил повторно в тяжелом состоянии с клинической картиной септического шока. При обследовании выявлены признаки НФ. Молниеносное течение заболевания закончилось летальным исходом на 2-е сутки. Танатогенез нами выстроен в такой последовательности: змеиный яд (экзотоксин) — воздействие на моноциты — выброс цитокинов — коагулопатия — тромбоз микроциркуляторного русла — экзотоксикоз — тяжелый сепсис — шок — ПОН. В работе R. Hardaway [24] приведены два подобных наблюдения.

Одной из ярких клинических моделей, подтверждающих значительные нарушения в микроциркуляторном русле органов, приводящие к развитию критического состояния, является **острая странгуляционная непроходимость**. В диссертационном исследовании В.Г. Чуприса [16] на большом экспериментальном и клиническом материале подтверждено, что при данном заболевании к исходу 2-го часа регионарной ишемии в слизистой и подслизистой оболочках кишки, в кишечных ворсинках выражены явления отека, лимфостаза с последующим развитием кариолизиса. Реперфузия тонкой кишки вследствие устранения кишечной непроходимости сопровождается прогрессированием некротических и некробиотических изменений в слизистой оболочке с образованием острых эрозий. Поздний реперфузионный синдром проявляется значительным усилением процессов свободнорадикального окисления в тканях, что создает прецедент так называемого «окислительного стресса», подтверждаемого повышением содержания малонового диальдегида в кишке более чем в 2 раза, свидетельствующим об интенсификации процессов перекисного окисления липидов.

Патофизиологический механизм развития критического состояния, пожалуй, наиболее демонстративно прослеживается при анализе обобщенного опыта, который дает трансплантология [12]. При заборе органов у донора трансплантат переживает разный период тепловой ишемии. При этом опасность развития в нем необратимых процессов с функциональными расстройствами органов у реципиента обусловлена не только ишемией, но и следующей за ней реперфузией после включения трансплантата в кровоток, инициирующей выброс супероксидных токсичных форм кислорода [2], что в ряде клинических наблюдений приводит к летальному исходу. Не подвергая детальному рассмотрению всю группу больных, приводим в качестве иллюстрации одно наблюдение.

Больной О., 15.02.09 перенес трансплантацию трупной почки в связи с анурией на почве вторичного амилоидоза почки и распространенного псориаза. 03.04 был выписан с достигнутым результатом функционирования почек, хотя имелись субфебрилитет и прогрессирующая общая слабость. Госпитализирован повторно 13.04. Состояние больного признано тяжелым, отмечались клинические и лабораторные признаки тяжелого сепсиса: температура тела 39 °С, тахикардия до 110 ударов в минуту, тахипноэ до 30 в минуту, лейкоцитоз $13 \cdot 10^9$/л, статус по шкале SOFA 26 баллов (индекс ПОН). Лечение, включавшее применение карбопенема, инфузионную инотропную терапию, оказалось неэффективным, нарастали признаки ПОН, при явлениях септического шока 20.09 наступил летальный исход. При аутопсии обнаружены дистрофические и некротические изменения в эндотелиоцитах практически всех органов (печени, почках, сердце, поджелудочной железе, легких), выраженный отек головного мозга, легких.

Таким образом, выявленные необратимые повреждения в виде дистрофических и некротических изменений функциональных структур органов явились следствием агрессивного воздействия супероксидов при реперфузии ятрогенного характера, возникшей при органной трансплантации через механизм восстановления кровотока в ишемизированной донорской почке.

Вероятность развития синдрома ишемии-реперфузии весьма высока у пациентов, которым выполняются реконструктивно-восстановительные операции на сердце (пороки) и магистральных сосудах при их тромбозе с явлениями критической ишемии конечностей.

В контексте сказанного мы можем сослаться на В.В. Давыденко [7], работа которого посвящена изучению результатов хирургической коррекции пороков сердца у больных с клинически значимым синдромом микрососудистой ишемии миокарда, проведенное в клинике акад. РАМН Ф.Г. Углова, сотрудником которой является один из авторов данной работы. Установлено, что у больных с выраженной исходной гипоперфузией миокарда послеоперационный период отличался наибольшей тяжестью по сравнению с контрольной группой: в 1,7 раза чаще требовалась дефибрилляция для восстановления сердечной деятельности, в 2,2 раза чаще отмечалась сердечная слабость, в 2,8 раза чаще развивались нарушения сердечного ритма, в этой группе также регистрировалась ранняя послеоперационная летальность. Все это наблюдалось в ближайшем периоде после операции, цель которой — восстановление кровотока, приводящего к реперфузии. На основании этого делается вывод о реальной значимости

ишемически-реперфузионного синдрома после восстановления кровотока у больных с исходной ишемией миокарда.

Разумеется, тот же механизм развития ишемически-реперфузионного синдрома имеет место при реконструктивно-восстановительных операциях на крупных магистральных сосудах при их облитерации, осложняющихся критической ишемией конечностей.

Приводим краткое наблюдение из нашей практики.

Больная Б., 57 лет, находилась на лечении с диагнозом сахарный диабет типа II, ишемическая ангиопатия нижних конечностей, гангрена I—V пальцев левой стопы. С целью коррекции нарушенного кровотока 22.12.08 произведены субинтимальная ангиопластика подколенной и передней большеберцовой артерии слева и стентирование поверхностной бедренной артерии справа, ампутация стопы по Шопару. Через 4 дня отмечено ухудшение общего состояния (слабость, нарушение сознания, снижение АД до уровня ниже 90/60 мм рт.ст.), в анализах крови: нейтрофилез до 82%, палочкоядерные 10%, число лимфоцитов 2%. Возросли показатели мочевины, креатинина, сахара крови. Через 7 дней после операции при явлениях септического шока наступила смерть больной. При морфологическом исследовании секционного материала обнаружены признаки септикопиемии.

Приведенные наблюдения в совокупности с опубликованными аналогичными ситуациями других авторов свидетельствуют о том, что синдром ишемии-реперфузии у больных с ишемией тканей при восстановлении кровотока сопровождается развитием критического состояния с высокой степенью риска летального исхода, предупредить которые стало возможным при использовании технологии, названной ишемическим прекондиционированием [2, 28].

В настоящее время нашел применение метод объективного доказательства нарушений микроциркуляторного русла при политравме с помощью лазерной допплеровской флоуметрии аппаратом ЛАКК-01 (Россия), позволяющей визуально определить уровни нарушения кровотока в микрососудах. На основе данной технологии появилась возможность проводить патогенетическую терапию по корректировке гемодинамических нарушений применением стабизола, пентоксифиллина, а также назначением субстрактного антигипоксанта с антиоксидантными свойствами (мафусол). Последний служит эффективным средством профилактики реперфузионных нарушений у пострадавших с шокогенными травмами [1]. Бактериальный же фактор, генерализованный в кровотоке, как отмечено выше, является триггером гиперкоагуляционного каскада, завершающим диссеминированный тромбоз.

Следует отметить, что при критических состояниях первичный очаг не определяется даже на аутопсии у 34% пациентов с развившимся сепсисом и ПОН [18]. Использование при этом понятий «криптогенный» или «идиопатический» по определению некорректно. Наиболее вероятным очагом сепсиса в подобных ситуациях является кишечник, повышенная проницаемость стенки которого обусловливает дислокацию микробов в портальный и системный кровоток.

Обсуждение

Анализ собственных клинических обследований больных в критическом состоянии различной этиологии, дополненный результатами экспериментальных работ, а также использование научной методологии «эмпирического обобщения» и данные литературы свидетельствуют о том, что объединяющим механизмом, инициирующим схожие патоморфологические изменения в клеточных структурах органов (клинически манифестируемые ПОН), являются типовые универсальные межклеточные цитокиновые взаимоотношения, выработанные эволюционно изначально как защитные адаптивные реакции в интересах сохранения живой системы.

При любой внешней (тяжелая травма, ожоги) или внутренней (эндо-экзотоксины, ферментемия, некротоксины) генерализованной агрессии защитный механизм обеспечивается выбросом в кровоток активированного цитокинами тромбопластина, запускающего гиперкоагуляционный каскад как первопричину ишемии эндотелиоцитов. Ишемический некроз клеток усиливается при реперфузии, создающей оксидативный стресс, что сопровождается развитием критической по своему течению ПОН. Подобный механизм развития критического состояния, по нашему мнению, обусловливает клиническую картину шока и при инфаркте миокарда, трансплантации органов, что лишний раз подчеркивает универсальность выработанной в процессе эволюции защиты живой системы в ответ на внешнюю или внутреннюю агрессию или возникающее внезапно нарушение кровотока в жизненно важном органе (тромбоз магистральных или венечных сосудов при инфаркте миокарда или ТЭЛА). Таков изначальный «замысел» эволюционной отработки защиты от агрессии, ее биологическая целесообразность, рассчитанная на позитивный результат.

Разумеется, при равновесной силе агрессивного воздействия и адекватных защитных механизмах организма итог подобного взаимодействия может оказаться позитивным для живой системы, а исходом противостояния будет восстановление функционального статуса организма. Однако в ситуациях с суперагрессией, когда адаптивные механизмы не в состоянии нейтрализовать последствия функцио-

нальной дезинтеграции, развивается опасное для жизни состояние, именуемое «критическим».

Таким образом, изложенные результаты анализа наших наблюдений за больными, находящимися в критическом состоянии, подвергнутые «эмпирическому обобщению» с привлечением современных данных литературы по проблеме, нашли подтверждение в патофизиологических исследованиях механизмов микроциркуляторных нарушений, основу которых составляет развитие клеточной и тканевой ишемии, инициируемой цитокиновыми межклеточными взаимодействиями, приводящими в конечном итоге к полиорганной недостаточности. На основании нашего опыта, мы пришли к необходимости постулирования тезиса об универсальности механизма развития описываемого патофизиологического феномена как ответной реакции организма на суперагрессию, выработанной в процессе эволюции и закодированной генетически в хронобиологической программе живой системы. Из этого вытекает другой принципиальный вывод, имеющий важное практическое значение: критические состояния, разные по этиологическому признаку, являются монопатогенетическим процессом, биологическая целесообразность которого выстраивается на критериях «экономичности», простоты и эффективности.

Прикладное значение изложенных выводов состоит в том, что они создают основу выстраивания патогенетического лечения больных, находящихся в критическом состоянии, которое соотнесено нами с клиническими эквивалентами патофизиологического феномена в виде нарушений микроциркуляции органов и тканей.

ЛИТЕРАТУРА

1. *Багненко С.Ф., Шах Б.Н., Лапшин В.Н. и др.* Диагностика расстройств микроциркуляции и профилактика реперфузионных нарушений у пострадавших с сочетанной шокогенной травмой. Скорая мед помощь 2008; 3: 23—27.
2. *Белевитин А.Б., Шанин В.Ю., Цыган В.Н.* Ишемически-реперфузионные повреждения клеток тканей и всего организма. Клин патофизиол 2007; 1—2: 3—11.
3. *Вернадский В.Н.* Научная мысль как планетарное явление. М: Наука 1981; 271.
4. *Гринев М.В.* Патогенетические аспекты критических состояний в неотложной хирургии. Вестн хир 2009; 1: 9—19.
5. *Гринев М.В., Гринев Кир.М.* Некротизирующий фасцит.С-П.: Гиппократ 2008; 117.
6. *Гельфанд Б.Р., Ярошецкий А.И., Проценко Д.Н. и др.* Респираторная терапия при тяжелом сепсисе. Сепсис в начале XX века. Классификация, клинико-диагностическая концепция и лечение. Патолого-анатомическая диагностика. М 2004; 63—88.
7. *Давыденко В.В.* Микрососудистая ишемия миокарда у больных пороками клапанов сердца, современные возможности ее хирургической коррекции: Автореф. дис. ... д-ра мед. наук. Ст-Петербург 2007.
8. *Колесников В.В.* Тромбопластиновая коагуляция у больных с политравмой. Хирургия 2002; 9: 41—44.
9. *Кулибаба Д.М.* Токсикосептический шок при перитоните: Автореф. дис. ... д-ра мед. наук. Ст-Петербург 1998.
10. *Куприянов В.В.* К вопросу о приспособительных механизмах и адаптивных реакциях микроциркуляторного русла. Механизмы внесосудистой и интрамуральной регуляции кровотока в патологии и эксперименте. М 1969; 3—13.
11. *Петрищев Н.Н.* Физиология и патофизиология эндотелия. В кн.: Дисфункция эндотелия. Причины, механизмы, фармакологическая коррекция. Под ред. проф. Н.Н. Петрищева. Ст-Петербург 2003; 4—38.
12. *Резник О.Н., Багненко С.Ф., Мойсюк А.Я. и др.* Аппаратная перфузия почек — новый шаг в трансплантации органов. Вестн хир 2008; 4: 108—112.
13. *Руднов В.А., Гельфанд Б.Р., Алферов А.В. и др.* Применение активированного протеина С при тяжелом сепсисе и септическом шоке: Опыт российских клиник. Consilium medicum 2004; 6: 424—427.
14. *Толстой А.Д.* Шок при панкреатите. Ст-Петербург: ООО «Биотех» 2004; 54.
15. *Чернух А.М., Александров П.Н., Алексеев О.В.* М: Медицина 1975; 455.
16. *Чуприс В.Г.* Острая спаечная тонкокишечная непроходимость неопухолевого генеза (патогенез, диагностика, лечение). Клинико-экспериментальное исследование: Автореф. дис. ... д-ра мед. наук. Ст-Петербург 2009.
17. *Шлык И.В.* Использование гемодинамического волометрического мониторинга при синдроме ПОН у пострадавших с тяжелой термической травмой. 23-й Межд. конгресс анестез.-реаним. Ст-Петербург 2008.
18. *Collard C.D., Park F.A., Montalto N.C. et al.* Neutrophil-derived glutamate regulares vascular endhothelial barrier function. J Biol Chem 2002; 277: 14801—14811.
19. *Bone R.C., Balk R.A., Cerra F.B.* Definitions for sepsis and organ failure and guidelines for the use of innovative therapies in sepsis: ACCP/SCCM consensus conference committee. Chest 1992; 101: 1644—1655.
20. *Berry C.E., Hare J.M.* Xanthine oxidoreductase and cardiovascular disease: molecular mechanisms and pathophysiological implications. Physiol (Lond) 2004; 55: 589—606.
21. *Joris J.A., Bockhorazst T.A., Nuytinek J.S. et al.* Multiple organ failure. Jeneralised antodestructive inflemmation? Ann Surg 1985; 120: 109—115.
22. *Faist E.* Pathophysiology of SYRS, sepsis and multiple organ failure. 3rd all military conference with international participation (Moscow 30/10/2002-1/11 2002). Изд. ГВКГ им. Н.Н. Бурденко.
23. *Fry D.* Microcirculatory arrest theory of SJRS and MODS. New York: Springer 2000; 92—100.
24. *Hardaway R.* Dissiminated intravascular coagulation with special reference to shock and its treatment. Milit Med 1965; 130: 451—460.
25. *Schlimerich J.* Interlenkins in acute pancreatitis. Sesud J Gastroent 1996; 219: 37—42.
26. *Ziegler T.R., Smith R.J., Wyer S.T. et al.* Increased intestinal permeability associated with infection in burn patients. Arch Surg 1988; 123: 1313—1319.
27. *Zweifach B.W.* Functional behavior of the microcirulation. Springfield 1961.
28. *Wu Z.K., Jivainen T., Pehkonen et al.* Ischemie preconditioning suppresses venticular tachyarrhythmias after myocardial revascularization. Circulation 2002; 106: 3091—3096.

Поступила 25.12.09