Комплексное лечение эхинококкоза у детей

К.м.н. Р.Х. ШАНГАРЕЕВА, д.м.н., проф. А.А. ГУМЕРОВ, Т.Н. ТКАЧЕНКО

Antiparasitic chemotherapy in the treatment of echinococcosis in children

R.KH. SHANGAREEVA, A.A. GUMEROV, T.N. TKACHENKO

Башкирский государственный медицинский университет, Уфа; Вектор Бест, Новосибирск

Проанализированы результаты иммуноферментного анализа (ИФА) до операции и во время диспансерного наблюдения у детей с эхинококкозом печени и легких. Точность диагностического теста при эхинококкозе печени составила 91%, легкого — 57%, чувствительность — 86 и 55% соответственно, т.е. ИФА, выполненный до операции, выявил значительное количество ложноотрицательных результатов, особенно при эхинококкозе легких. Однако при диспансерном наблюдении ИФА позволяет выявлять рецидив заболевания. Консервативное лечение эхинококкоза у детей являлось комплексным и состояло из противопаразитарной и сопроводительной терапии. Оно было успешным в 7 наблюдениях при эхинококкозе печени и в 3 при сочетанном поражении печени и легкого. Профилактическая химиотерапия проведена у 115 пациентов. За последние 5 лет рецидивов заболевания не было.

Ключевые слова: эхинококкоз, дети, иммуноферментный анализ, противопаразитарная химиотерапия.

Results of the immune-enzyme assay (IEA) of children with liver and lung echinococcosis before and after the operation were analyzed. The IEA accuracy was 91% for liver echinococcosis and 57% for lung echinococcosis? Sensitivity was 86% and 55, respectively. IEA was a reliable method of disease recurrence detection postoperatively. Conservative treatment of hydatid disease consisted of Antiparasitic and auxiliary therapy and was successfully applied in 7 patients with liver echinococcosis and 3 kids with combined affection. Preventive chemotherapy was carried out in 115 patients. During the 5 years follow-up period no recurrences was registered.

Key words: echinococcosis, children, immune-enzyme assay (IEA), antiparasitic chemotherapy.

Введение

Эхинококкоз остается чрезвычайно актуальной проблемой не только медицины, но и социальной сферы. Наблюдается увеличение как числа заболевших, так и количества осложненных форм эхинококкоза [2, 3], при этом до 15% больных составляют дети до 14 лет. Несмотря на заметные успехи в диагностике и лечении данного заболевания, высокой остается частота до- и послеоперационных осложнений, показатель рецидивов заболевания колеблется от 2,7 до 30%, в ряде регионов летальность составляет 0,9—38,8% [2, 8, 9].

Перечисленные выше факторы требуют неотложных мер для комплексного решения проблем, касающихся диагностики, лечения и профилактики заболевания.

Традиционно в медицинской практике основным скрининговым методом выявления эхинококкоза служит УЗИ органов брюшной и грудной полости, рентгенография грудной клетки. В то же время в научной литературе недостаточно полно и однозначно определена роль иммуноферментного анализа (ИФА) в диагностике данного заболевания.

При лечении в зависимости от стадии заболевания, размеров паразитарных кист применяются различные методы: миниинвазивные (перкутанная пункционно-аспирационная эхинококкэктомия под контролем УЗИ или КТ, видеоторако- и видеолапароскопические вмешательства), традиционные эхинококкэктомия, перицистэктомия и резекция печени. Доказана достаточная эффективность консервативного лечения албендазолом, которое по рекомендации ВОЗ может применяться как самостоятельный метод [8, 11, 12, 15]. По данным некоторых авторов [11, 13], в 10—20% наблюдений албендазол оказывает угнетающее воздействие на белые и красные кровяные тельца и выраженное гепатотоксическое действие, проявляющееся резким повышением уровня трансаминаз. Однако исследований в области, касающейся методов консервативного лечения эхинококкоза у детей, недостаточно [4, 5]. В то же время многие авторы едины во мнении о необходимости послеоперационной противопаразитарной химиотерапии [3, 14]. Возникает проблема более глубокого анализа возможностей использования противопаразитарной химиотерапии как консервативного метода лечения эхинококкоза в педиатрической практике, что являлось целью нашего исследования.

Материал и методы

В клинике детской хирургии Башкирского государственного медицинского университета за период с 1974 по 2007 г. на стационарном лечении находилось 399 детей в возрасте от 2 до 15 лет с эхинококкозом раз-

© Коллектив авторов, 2010

© Хирургия. Журнал им. Н.И. Пирогова, 2010

Khirurgiia (Mosk) 2010; 1: 25

[1]450000 Уфа, ул. Ленина, д. 3

личной локализации. Изолированное поражение печени выявлено у 197 (49,3%), легких — у 151 (38,1%), сочетанное поражение печени и легкого — у 28 (7,5%), печени с другими органами — у 9, поражения редких локализаций (почки, селезенка, головной мозг, щитовидная железа, глазное яблоко) — у 14 детей. Осложненный эхинококкоз печени наблюдался у 36 (15,3%) детей: в 27 наблюдениях — нагноение, в 9 — прорыв эхинококковой кисты в брюшную полость. При осложненном эхинококкозе легких в 34 наблюдениях отмечен прорыв в бронх, в 7 — прорыв в плевральную полость, в 21 — нагноение, в 5 — одновременный прорыв в бронх и в плевральную полость. Диагноз устанавливали на основании клинико-лабораторных данных и результатов ультразвукового исследования, рентгенографии грудной клетки. В связи с тем, что у детей нередко встречается сочетанное поражение нескольких органов, всем пациентам проводили эхокардиографию, при наличии неврологического статуса — компьютерная томография (КТ) головною мозга. КТ проводилась также при множественном поражении органа. Утьтрасонографию выполняли с помощью системы цветового картирования Philips HDT 3500 с использованием широкополосного конвексного датчика (4—7 МГц). Фазу жизнедеятельности паразита определяли в соответствии с классификацией М.Ю. Гилевича и соавт. [1]. ИФА с использованием тест-системы «эхинококк Ig-стрип» (Вектор Бест) выполнен у 116 пациентов до операции и 2—4 раза в течение диспансерного наблюдения, всего 450 исследований, 3,8 исследования на одного больного.

Тактику лечения эхинококкоза у детей выбирали в зависимости от размеров паразитарных кист и стадии заболевания, отдавая предпочтение щадящим, малотравматичным методам. При наличии эхинококковых кист диаметром до 35 мм отдавали предпочтение консервативной химиотерапии как самостоятельному методу лечения. Она была проведена в 7 наблюдениях при эхинококковых кистах печени и легких.

При единичных паразитарных кистах малых и средних размеров (до 100 мм), расположенных поверхностно, выполняли видеолапароскопическую эхинококкэктомию из печени. Операция произведена 75 пациентам, что составило 40,5% всех оперированных детей с эхинококкозом печени, выявленных со дня внедрения метода. Видеоторакоскопическая эхинококкэктомия из легких выполнены 11 детям.

При эхинококковых кистах больших и гигантских размеров, при множественном поражении органа и при локализации паразитарной кисты в глубине паренхимы проводилась традиционная эхинококкэктомия с ликвидацией остаточной полости.

Результаты и обсуждение

Башкортостан является эндемичным по эхинококкозу, где отмечается тенденция к увеличению количества больных детей. Считается, что у детей в отличие от взрослых чаще встречается эхинококкоз легкого [7, 8]. Нами также отмечено, что с 1974 по 1998 г. все наблюдения изолированного и сочетанного поражения легкого составили 53,9%, печени — 50,3%. Однако с 1999 по 2007 г. чаще диагностируется эхинококкоз печени (59,2%), чем легких (45,6%). Это, очевидно, связано с периодом широкого внедрения метода ультразвуковой диагностики заболеваний органов брюшной полости. Данный метод диагностики эффективен при паразитарных кистах малых и средних размеров. С 1999 по 2007 г. при ультрасонографии кисты, выявленные у 79,3% детей, имели малые и средние, у 20,7% — большие и гигантские размеры. Ранняя диагностика, позволяющая обнаружить кисты малых размеров, предоставляет дополнительные возможности для выбора более щадящих методов лечения.

ИФА, выполненный до операции у 79 детей с эхинококкозом печени, позволил выявить высокий титр антител у 38 (48%), низкий титр у 30 (38%), ложноотрицательный результат получен в 11 (13,9%) наблюдениях (табл. 1). Точность метода составила 91%, чувствительность — 86%. У 6 детей с ложноотрицательным результатом через 3—6 мес после операции обнаружены антитела, в том числе у 4 больных отмечено появление низкого, у 2 — высокого титра антител. К концу года у большинства оперированных больных прослеживается динамика снижения титра. Высокий титр антител в поздние сроки (т.е. через 3 года) во всех наблюдениях выявлялся при рецидиве заболевания. ИФА при поражении легких, выполненный до операции у 37 детей, выявил высокий титр в 10 (27%) наблюдениях, причем у 9 из 10 последних больных имелся осложненный эхинококкоз легких. Низкий титр антител отмечен у 11 (29,7%) и ложноотрицательный результат — у 16 (43,3%) пациентов. Точность метода составила 57%, чувствительность — лишь 55%. Через 3—6 мес после операции отмечается динамика повышения титра антител (табл. 2). К концу года после операции наблюдается тенденция к снижению титра антител. Высокий титр антител, выявленный через 3 года после операции, свидетельствовал о наличии рецидива заболевания.

Таким образом, ИФА, выполненный до операции, выявил значительное количество ложноотрицательных ответов, особенно при поражении легких. Однако ИФА при диспансерном наблюдении — это ценный метод для выявления рецидива эхинококкоза независимо от локализации.

Известно, что основные распространители эхинококкоза — собаки, одновременно они же являются проводниками не менее тяжелого паразитарного заболевания — токсокароза. В интересах исследования нами также проводилось определение антител к данному возбудителю. Известно, что прижизненно

поставить диагноз токсокароза практически невозможно, поскольку обнаружить мигрирующие личинки довольно сложно [6]. Ведущими в диагностике токсокароза являются иммунологические методы. Титр специфической реакции 1:800 и выше свидетельствует о наличии заболевания с высокой долей вероятности, титр 1:200, 1:400 о носительстве токсокар или глазном токсокарозе [6, 9]. В наших исследованиях из 116 пациентов у 33 (28,4%) выявлен положительный результат реакции, в том числе у 25 при поражении печени, у 8 при поражении легких. У 23 (19,8%) детей титр антител составил 1:200, 1:400. Высокий титр антител выявлен у 10 (8,6%) обследованных: у 4 — 1:800, у 6 — в интервале от 1:1600 до 1:6400. После эхинококкэктомии титр антител на токсокароз сохранялся на прежнем уровне, в то же время при химиотерапии албендазолом отмечалась тенденция к значительному снижению титра. Указанные данные свидетельствуют скорее о наличии таксокароза в организме обследованных больных, чем о результате перекрестной реакции двух паразитарных заболеваний.

Противопаразитарная химиотерапия в комплексном лечении эхинококкоза в клинике применяется с 2004 г. Как самостоятельный метод лечения при изолированном эхинококкозе печени он использован у 7 больных при кистах малых размеров (28—35 мм), у одного имелись две паразитарные кисты, в остальных наблюдениях выявлены одиночные кисты (в том числе у одного ребенка при сочетанном поражении легкого и печени после эхинококкэктомии из легкого). Трое проживали в эпидемиологически неблагоприятных районах республики, все дети отмечали, что любят играть с собаками. При осмотре отмечена сухость кожных покровов, наличие мелкой папулезной сыпи. В 4 наблюдениях выявлено незначительное увеличение размеров печени, в 3 — невыраженная гипохромная анемия. Уровень эозинофилов у всех пациентов оставался в пределах возрастных норм. Изменений показателей биохимического анализа крови также не выявлено.

ИФА у последних 7 детей показал отсутствие антител к эхинококковому антигену у 5, низкий иммунный ответ у 2 больных. Основным диагностическим методом являлась ультросонография, на которой эхинококковая киста представлялась в виде округлого образования с четкими ровными гиперэхогенными контурами, что соответствовало I фазе жизнедеятельности паразита (см. рисунок а). Двойной контур за счет хитиновой и фиброзной оболочек — эхографический признак, характерный для эхинококковых кист, в I фазе жизнедеятельности паразита не всегда определяется, что нередко вызывает определенные трудности при дифференциальной диагностике с непаразитарными кистами. В подобной ситуации у 2 больных нами проводилось динамическое наблюдение в течение 1—2 мес. За этот период отмечено увеличение размеров кисты, что характерно для эхинококкоза.

Консервативное лечение проводилось амбулаторно, только если пациент не относился к группе высокого риска. Препарат немозол (албендазол) назначался из расчета 10 мг/кг в сутки на 28 дней с перерывом 14 дней. 4 пациента получили 3 курса лечения, 3 детей — до 5 курсов. После каждого курса терапии проводился контрольный осмотр с клинико-лабораторным исследованием (общий анализ крови и мочи, биохимический анализ крови) и ультрасонографией печени. У большинства пациентов в конце первого курса лечения появлялись признаки интоксикации, связанные с разрушением оболочек эхинококковой кисты и всасыванием паразитарной жидкости, что сопровождалось повышением температуры тела, аллергическими проявлениями на коже, у 3 детей отмечены сыпь по типу крапивницы, кожный зуд. Общий анализ крови показал повыше-

Таблица 1. **Динамика уровня Jg G при эхинококкозе печени**

Уровень антител	До операции (n=79)	После операции			
		через 3—6 мес (n=75)	через 1 год (n=68)	через 3 года (n=53)	через 6 лет (n=46)
Отрицательный	11 (13,9%)	8 (10%)	5 (6,7%)	16 (31,25%)	37 (80%)
Низкий	30 (48%)	11 (15%)	36 (53,3%)	30 (56,25%)	9 (20%)
Высокий	38 (48%)	56 (75%)	27 (40%)	7 (12,5%)*	—

Примечание. * — все рецидивы.

Таблица 2. **Динамика уровня Jg G при эхинококкозе легких**

Уровень антител	До операции (n=37)	После операции			
		через 3—6 мес (n=31)	через 1 год (n=26)	через 3 года (n=19)	через 6 лет (n=16)
Отрицательный	16 (43,3%)	7 (22,6%)	7 (26,9%)	10 (52,6%)	12 (75%)
Низкий	11 (29,7%)	13 (41,9%)	10 (38,5%)	7 (36,9%)	4 (25%)
Высокий	10 (27%)	11 (35,5%)	9 (34,6%)	2 (10,5%)*	—

Примечание. * — все рецидивы.

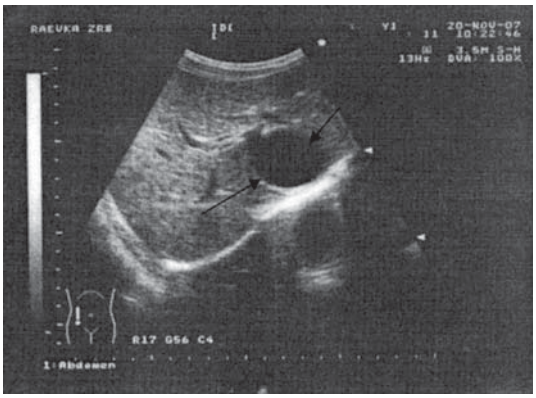

а

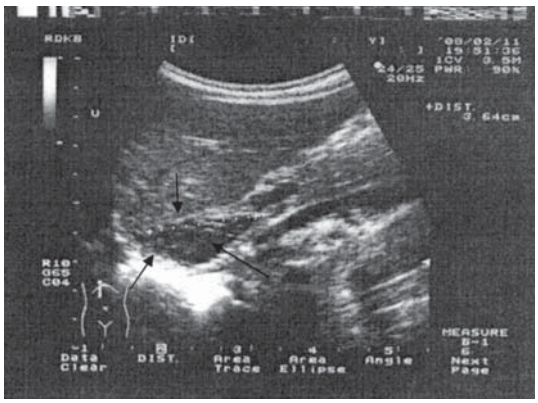

б

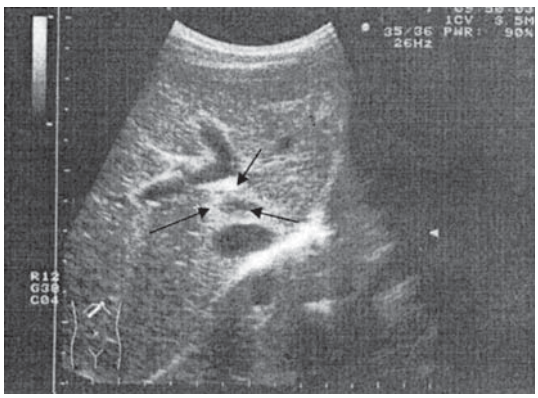

в

Ультрасонограммы больного *А.*, 8 лет.
а — эхинококковая киста I сегмента печени; б — эхинококковая киста I сегмента печени после одного курса химиотерапии; в — эхинококковая киста I сегмента печени после 3 курсов химиотерапии.

ние уровня эозинофилов крови до 5—6%. ИФА выявил наличие высокого титра антител у 2 (1:800), низкого титра у 3 (1:100—1:200) и отсутствие антител у 2 детей.

Достаточно характерной являлась эхографическая картина: изменялась форма паразитарной кисты, появлялся двойной, неровный внутренний контур за счет отслойки хитиновой оболочки и отмечалось постепенное уменьшение размеров паразитарной кисты (см. рисунок, б). При дальнейшем наблюдении киста имела вид неоднородного жидкостного образования с гиперэхогенными слоистыми линейными структурами в просвете. Через 4—5 мес после лечения на месте бывшей кисты определялся участок неоднородности паренхимы (см. рисунок, в).

Консервативное лечение также назначено 2 пациентам при сочетанном эхинококкозе печени и легких после эхинококкэктомии из печени (в одном наблюдении удалены 20 кист). После первого курса медикаментозного лечения прекратился рост эхинококковой кисты легкого, после третьего—четвертого курса на рентгенограмме на месте паразитарных кист определялись участки затемнения (кальцификаты).

Консервативное лечение эхинококкоза у детей являлось комплексным и состояла из противопаразитарной и сопроводительной (посиндромной) терапии. В период аллергических проявлений детям назначались десенсибилизирующие препараты, после первого курса — гепатопротекторы, после третьего курса — энзимотерапия (вобензим по схеме) и пробиотики. Ранее проведенные нами исследования показали, что у детей с эхинококкозом имеются значительные нарушения микрофлоры кишечника [10]. Наиболее вероятно, что данные изменения являются вторичными, как следствие токсического воздействия продуктов жизнедеятельности паразита, поэтому в послеоперационном периоде необходима терапия, направленная на восстановление микрофлоры кишечника. Кроме того, на основании определения гуморального звена системы иммунитета у детей с эхинококкозом выявлен комбинированный характер изменений, патогномоничных для иммунного дисбаланса, в связи с чем в комплексном лечении использовали иммуномодулятор полиоксидоний. Мы не являемся сторонниками проведения химиотерапии на дооперационном этапе, особенно при больших и гигантских кистах. Дело в том, что в связи с разрушением хитиновой оболочки усиливается всасывание паразитарной жидкости. Это приводит к выраженной сенсибилизации организма до операции, к тому же имеется опасность разрыва паразитарной кисты во время хирургического вмешательства. Первоначально, исходя из опасности токсического действия препарата, мы чрезвычайно осторожно использовали албендазол, только для профилактики рецидива заболевания при осложненных формах. Однако практика показала, что токсическое действие препарата удается снизить при его использовании в комплексе с сопроводительной терапией. В дальнейшем мы стали более широко внедрять комплексное лечение не только для профилактики, но и как самостоятельный метод при кистах малых размеров. Препарат действи-

тельно токсичен, в самом начале комплексного лечения в одном наблюдении потребовалась его отмена в связи с аллергической реакцией. Однако эффективность данного метода подтверждается практикой при комплексном и своевременном назначении сопроводительной терапии.

Профилактика рецидива заболевания чрезвычайно важна в связи тем, что ретроспективный анализ данных нашей клиники при эхинококкозе печени показал возникновение рецидива у 11 (4,6%) больных, при поражении легких — у 4 (2,2%). Рецидив выявлялся в сроки от 1 года до 3 лет. Кроме того, у 12 пациентов во время диспансерного наблюдения обнаружен эхинококк других органов. Это свидетельствует о том, что у детей нередки сочетанные поражения и эхинококк может находиться на разных стадиях развития.

Послеоперационная профилактическая химиотерапия проведена у 115 пациентов при поражении печени (67), легкого (39), при сочетанном поражении печени и легкого (15) и при редких локализациях паразита (4). С начала внедрения химиотерапии, т.е. за последние 5 лет, рецидива заболевания у наблюдаемых детей не было. Исключением является ребенок, оперированный по поводу эхинококковой кисты головного мозга, у которого наступил рецидив, несмотря на проведенную химиотерапию. Вероятно, это связано с тем, что немозол недостаточно проникает через гематоэнцефалический барьер.

Проведение противопаразитарной химиотерапии оправдано еще тем, что у 28,4% пациентов до операции и во время диспансерного наблюдения сохраняется высокий титр антител к токсокарозу. Албендозол (немозол) является активным антигельминтным средством, в том числе к токсокарозу. После проведения химиотерапии отмечается стойкая тенденция к снижению титра антител.

Наши исследования показали что, результаты химиотерапии в качестве самостоятельного метода лечения можно оценить как успешные во всех наблюдениях. Противопаразитарная химиотерапия является радикальным методом лечения эхинококкоза у детей при кистах малых размеров. Она должна проводиться под врачебным контролем и сопровождаться посиндромной терапией. Такая тактика дает возможность снизить до минимума побочные реакции. Профилактическая химиотерапия в послеоперационном периоде позволяет снизить до минимума вероятность возникновения рецидива заболевай и, кроме того, провести эрадикацию других паразитов, например возбудителя токсокароза.

Таким образом, широкое применение ультразвукового исследования в эндемичных очагах позволяет выявлять эхинокковые кисты малых размеров, что в свою очередь дает дополнительные возможности для консервативного лечения эхинококкоза у детей.

Консервативное лечение должно быть комплексным, т.е. состоять из противопаразитарной и посиндромной терапии.

Иммуноферментный анализ наряду с ультрасонографией во время диспансерного наблюдения способствует своевременному выявлению рецидива заболевания и проведению консервативного лечения.

Комплексное использование ранней диагностики и методов лечения позволяет существенно повысить эффективность лечения эхинококкоза у детей.

ЛИТЕРАТУРА

1. *Гилевич М.Ю., Князева Г.М., Натрошвили Г.С.* Клинико-морфологические обоснования в выборе лечения эхинококкоза органов брюшной полости и забрюшинного пространства. Хирургия 1990; 11: 116—120.
2. *Даминова Н.М., Курбонов К.М.* Релапаротомия после оперативных вмешательств на печени. Анналы хир 2006; 5: 38—40.
3. *Курбонов К.М., Даминова Н.М., Косимов Х.С.* Сравнительная оценка методов хирургического лечения больных эхинококкозом печени. Анналы хир гепатол 2008; 13: 1: 42—46.
4. *Мусаев Г.Х., Лигоньков Ю.А., Харнас С.С. и др.* Химиотерапия в лечении больных эхинококкозом. Анналы хир гепатол 2002; 7: 1: 322—323.
5. *Мусаев Г.Х., Харнас С.С., Лотов А.Н. и др.* Современные подходы к лечению больных гидатидозным эхинококкозом. Анналы хир гепатол 2002; 7: 1: 322.
6. *Поляков В.Е., Лысенко А.Я.* Гельминтозы у детей и подростков. М 2003; 250.
7. *Пулатов А.Т.* Химиотерапия эхинококкоза у детей. Детская хир 1999; 3: 30—32.
8. *Пулатов А.Т.* Эхинококкоз в детском возрасте. М: Медицина 2004; 224.
9. *Тимченко В.Н., Леванович В.В., Абдукаева Н.С. и др.* Паразитарные инвазии в практике детского врача. Ст-Петербург: ЭЛБИ-СПб 2005; 288.
10. *Шангареева Р.Х., Гумеров А.А., Очилова Р.А.* Особенности микрофлоры толстого кишечника при эхинококкозе. Материалы VII Российского конгресса «Современные технологии в педиатрии и детской хирургии» 2008; 113—114.
11. *Шевченко Ю.Л., Харнас С.С., Мусаев Г.Х.* Химиотерапия эхинококкоза. Анналы хир 2005; 2: 15—20.
12. *Chai J., Menghebat, Wei J., Deyu S. et al.* Observations on clinical efficacy of albendazole emulsion in 264 cases of hepatic cystic echinococcosis. Parasitol lnt 2004; 53: l: 3—10: 230.
13. *De Rose F., Teggi L.* Treatment of echinococcus granulosus hydatid disease with albendazole. Ann Trop Med Parasitol 1990; 84: 831—836.
14. *Manterola C., Mansilla J.A., Fonseca F.* Preoperative albendazole and scolices viability in patients with hepatic echinococcosis. World ȷ Surg 2005; 29: 6: 750—753.
15. *Stankovic N., Ignjatovic M., Nozic D. et al.* Liver hydatid diseas morphological changes of protoscoleces after albendazole therapy. Vojnosanit Pregl 2005; 62: 3: 175—179: 101.

Поступила 29.04.09