Кардиология и сердечно-сосудистая хирургия
2025, Т. 18, №4, с. 454–459
https://doi.org/10.17116/kardio202518041454

Russian Journal of Cardiology and Cardiovascular Surgery
2025, vol. 18, No. 4, pp. 454–459
https://doi.org/10.17116/kardio202518041454

Транскатетерная имплантация самораскрывающегося клапана легочной артерии в доклиническом исследовании на животных

© К.А. РЗАЕВА, С.Н. МАНУКЯН, С.В. ВЛАДИМИРОВ, В.П. БОРОДИН, И.Ю. ЖУРАВЛЕВА, А.В. БОГАЧЕВ-ПРОКОФЬЕВ, И.А. СОЙНОВ

ФГБУ «Национальный медицинский исследовательский центр им. акад. Е.Н. Мешалкина», Новосибирск, Россия

Резюме

Цель. Оценить ранние послеоперационные и среднесрочные результаты транскатетерной имплантации клапана легочной артерии.

Материал и методы. В доклиническом исследовании использовалась мини-свинья ИЦиГ. Объектом исследования являлся транскатетерный биопротез легочного клапана. Использовали 2 здоровых белых свиней (самки) в возрасте 12 и 14 мес, вес на момент операции был 56 и 60 кг соответственно. Все хирургические манипуляции, в том числе операцию, проводили под наркозом с соблюдением правил асептики и антисептики в условиях специализированной ветеринарной операционной. Процедуру имплантации клапана легочной артерии выполняли через левосторонний передний миниторакотомный доступ.

Результаты. Обе имплантации клапана через миниторакотомный доступ прошли успешно. Средний градиент давления на транскатетерном клапане составил 14 мм рт.ст. в первом случае и 10 мм рт.ст. во втором. Согласно среднесрочным результатам, через 3 мес трансклапанный градиент давления составил 17,6 и 14,7 мм рт.ст. соответственно. Центральной регургитации не выявлено. У второго животного сохранялась незначительная парапротезная регургитация, не влияющая на клинический статус.

Вывод. Конструкция нового транскатетерного самораскрывающегося легочного клапана безопасна и эффективна.

Ключевые слова: *эксперимент, самораскрывающийся каркас, миниторакотомный доступ.*

Информация об авторах:
Рзаева К.А. — https://orcid.org/0000-0001-7254-0733
Манукян С.Н. — https://orcid.org/0000-0002-7083-2297
Владимиров С.В. — https://orcid.org/0000-0002-5902-1442
Бородин В.П. — https://orcid.org/0009-0009-1725-0499
Журавлева И.Ю. — https://orcid.org/0000-0002-1935-4170
Богачев-Прокофьев А.В. — https://orcid.org/0000-0003-4625-4631
Сойнов И.А. — https://orcid.org/0000-0003-3691-2848
Автор, ответственный за переписку: Рзаева К.А. — e-mail: ksusha.rzaeva@yandex.ru

Как цитировать:
Рзаева К.А., Манукян С.Н., Владимиров С.В., Бородин В.П., Журавлева И.Ю., Богачев-Прокофьев А.В., Сойнов И.А. Транскатетерная имплантация самораскрывающегося клапана легочной артерии в доклиническом исследовании на животных. *Кардиология и сердечно-сосудистая хирургия*. 2025;18(4):454–459. https://doi.org/10.17116/kardio202518041454

Transcatheter implantation of self-opening pulmonary artery valve in a preclinical animal study

© K.A. RZAYEVA, S.N. MANUKYAN, S.V. VLADIMIROV, V.P. BORODIN, I.YU. ZHURAVLEVA, A.V. BOGACHEV-PROKOPHIEV, I.A. SOYNOV

Meshalkin National Medical Research Center, Novosibirsk, Russia

Abstract

Objective. To evaluate early postoperative and mid-term results of transcatheter implantation of pulmonary artery valve.

Material and methods. Mini-pigs ICiG were used in this preclinical study. The object of the study was transcatheter pulmonary valve bioprosthesis. We used 2 healthy white pigs (2 females) aged 12 and 14 months, respectively. Weight of pigs was 56 and 60 kg, respectively. Pulmonary valve implantation was performed through left-sided anterior mini-thoracotomy.

Results. Both implantations through mini-thoracotomy were successful. Mean pressure gradient was 14 and 10 mm Hg, respectively. After 3 months, transvalvular pressure gradient was 17.6 and 14.7 mm Hg, respectively. There was no central regurgitation. We observed mild periprosthetic regurgitation in the second animal without any clinical symptoms.

Conclusion. Design of new transcatheter self-opening pulmonary valve is safe and effective.

Keywords: *experiment, self-opening frame, mini-thoracotomy.*

Information about the authors:
Rzaeva K.A. — https://orcid.org/0000-0001-7254-0733
Manukyan S.N. — https://orcid.org/0000-0002-7083-2297
Vladimirov S.V. — https://orcid.org/0000-0002-5902-1442
Borodin V.P. — https://orcid.org/0009-0009-1725-0499
Zhuravleva I.Yu. — https://orcid.org/0000-0002-1935-4170
Bogachev-Prokofiev A.V. — https://orcid.org/0000-0003-4625-4631
Soynov I.A. — https://orcid.org/0000-0003-3691-2848
Corresponding author: Rzaeva K.A. — e-mail: ksusha.rzaeva@yandex.ru

To cite this article:
Rzayeva KA, Manukyan SN, Vladimirov SV, Borodin VP, Zhuravleva IYu, Bogachev-Prokophiev AV, Soynov IA. Transcatheter implantation of self-opening pulmonary artery valve in a preclinical animal study. *Russian Journal of Cardiology and Cardiovascular Surgery*. 2025;18(4):454–459. (In Russ.). https://doi.org/10.17116/kardio202518041454

Введение

С момента первой транскатетерной имплантации клапана легочной артерии в 2000 г., выполненной P. Bonhoeffer и соавт. [1], прошло более 20 лет, и в настоящее время во всем мире эта технология продолжает неуклонно развиваться. Клинически этот метод дает значительные преимущества по сравнению со стандартным хирургическим подходом при реконструкции выходного отдела правого желудочка и клапана легочной артерии у пациентов с врожденными пороками сердца (ВПС), требующими повторного хирургического вмешательства [2]. Транскатетерный подход не только эффективен и менее травматичен, но и сокращает продолжительность пребывания в больнице. Несмотря на то что транскатетерная имплантация клапана легочной артерии получила широкое распространение, до сих пор сообщается о различных проблемах, связанных с имплантацией каркаса клапана. К ним относятся перелом каркаса клапана, его дислокация и повреждение стенки легочной артерии [3]. Следовательно, существует определенная потребность в продолжении разработки и усовершенствовании этого относительно нового метода лечения.

Мы сообщаем о разработке и экспериментальном использовании прототипа нового самораскрывающегося каркаса клапана легочной артерии, отличающегося от своих аналогов.

Цель исследования — оценить ранние послеоперационные и среднесрочные результаты транскатетерной имплантации клапана легочной артерии. Это исследование проводили с использованием экспериментальной модели на свинье. Непосредственные гемодинамические характеристики клапана оценивали с помощью эхокардиографии. Через 3 мес была проведена комплексная оценка с использованием чреспищеводной эхокардиографии и катетеризации сердца.

Материал и методы

Все доклинические исследования проводили согласно этическим нормам, регламентирующим эксперименты на животных, в соответствии с Европейской конвенцией о защите позвоночных животных, используемых для экспериментов или в иных научных целях (EST №123 от 18.03.1986, Страсбург), и приказом Минздрава России от 01.04.2016 №199н «Об утверждении правил надлежащей лабораторной практики». Все хирургические манипуляции, в том числе операцию, проводили под наркозом с соблюдением правил асептики и антисептики в условиях специализированной ветеринарной операционной. В нашем доклиническом исследовании использовалась мини-свинья ИЦиГ.

Объект исследования

Объектом исследования является транскатетерный биопротез легочного клапана **(рис. 1)**.

Каркас представляет собой сверхэластичную нитиноловую трубку, состоящую из плетеных элементов в средней и нижней частях и проволочной конструкции в верхней части. Общая длина каркаса составляет 76,5 мм. Диаметр в средней части (в зоне створчатого аппарата) 25 мм. Каркас плавно расширяется в нижней части (так называемая чашечка в зоне имплантации в выводной отдел правого желудочка) до 30,8 мм, там же имеются четыре круглых крепежных элемента для удержания в транскатетерной системе доставки. Верх каркаса представляет из себя проволочную конструкцию в форме короны диаметром 29,9 мм и высотой 15 мм. Данная конструкция клапана принципиально отличается тем, что ее дистальная часть, которая направлена в сторону бифуркации легочной артерии (ЛА), имеет шаровидную форму.

Эта часть каркаса имеет наибольший диаметр, что обеспечивает более надежную фиксацию и препятствует миграции протеза в любом направлении. Данная конфигурация каркаса выполняет функцию якоря и позволяет безопасно его раскрывать в стволе ЛА и прицельно позиционировать. Дистальная часть каркаса в виде короны во время имплантации может приводит к повреждению стенки ЛА (крыши бифуркации ЛА) за счет острых краев. Шаровидная конфигурация препятствует любым повреждениям стенки ЛА. Кроме того, существуют 6 морфологических типов выходного отдела ПЖ, раннее нами описанных [4]. Улучшенный каркас за счет двойной фиксации (проксимальной и дистальной) будет надежно фиксирован в стволе ЛА при любом из этих типов выходного отдела ПЖ. Створчатый аппарат и облицовка выполнены из ксеногенного материала — перикарда свиньи, консервированного диглицидиловым эфиром этиленгликоля.

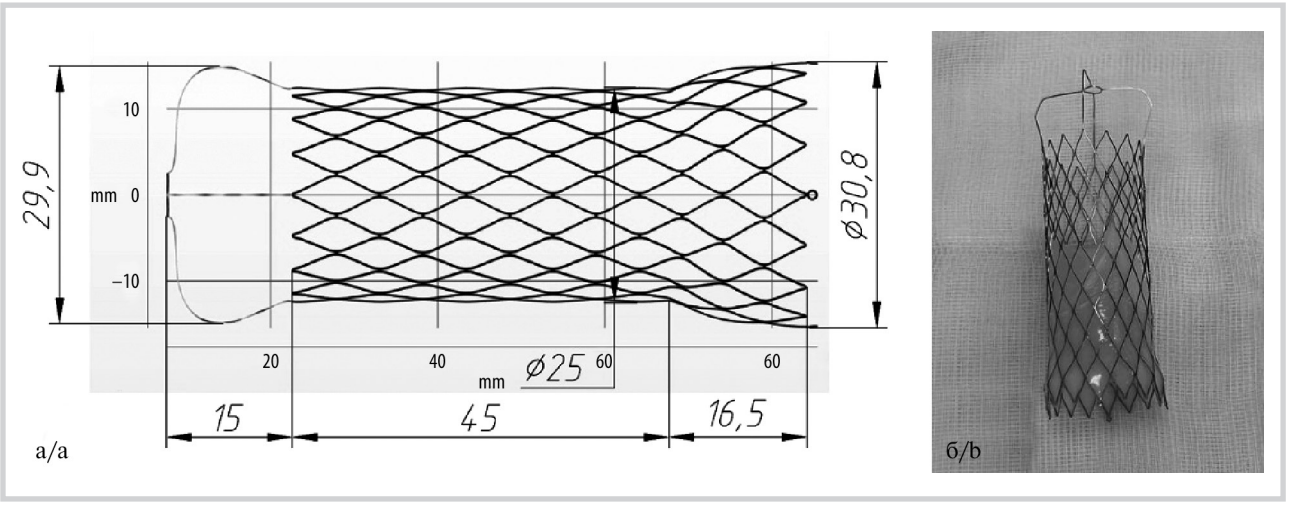

Рис. 1. **Транскатетерный биопротез легочного клапана.**
а — схема каркаса клапана, б — самораскрывающийся клапан легочной артерии.

Fig. 1. **Transcatheter pulmonary valve bioprosthesis.**
a — valve frame diagram, b — self-opening pulmonary artery valve.

Предоперационная подготовка животных

Использовали 2 здоровых белых свиней (самки) в возрасте 12 и 14 мес, вес на момент операции был 56 и 60 кг соответственно. Животных не кормили и не поили в течение 8 ч перед операцией. Волосяной покров удаляли с левой стороны грудной клетки. Предоперационная электрокардиограмма, рентгенограмма грудной клетки и эхокардиограмма не выявили отклонений. За 1 сут до процедуры животному давали ацетилсалициловую кислоту (100 мг) и цефазолин. В день операции после внутримышечной инъекции кетамина (10—15 мг/кг), диазепама (0,2 мг/кг) и атропина (0,05 мг/кг) устанавливали венозный катетер в левую бедренную вену. Инвазивный мониторинг АД осуществляли через интродьюсер 4 Fr в левой бедренной артерии. Анестезию индуцировали фентанилом (2—4 мкг/кг), мидазоламом (0,05 мг/кг) и векурония бромидом (0,05 мг/кг) и поддерживали ее вливаниями фентанила (1—4 мкг/кг·ч) и пропофола (0,3 мг/кг·ч) в течение всей операции. Вентиляцию поддерживали с помощью аппарата ИВЛ с объемом вдоха 10—15 мл/кг, частотой дыхания 18—24/мин и поддержкой давления 8—12 см H_2O **(рис. 2)**. Электрокардиограмму, SpO_2 и инвазивное кровяное давление контролировали на протяжении всей процедуры.



Рис. 2. **Предоперационная подготовка животного.**
Fig. 2. **Preoperative preparation of the animal.**

Подготовка клапана к имплантации

Прототип системы доставки представляет собой катетер диаметром 18 Fr, состоящий из ручки управления, используемой длины (длина для доставки клапана) и рабочей длины (загрузочной капсулы). С помощью ручки управления производится контроль степени высвобождения каркаса клапана из загрузочной капсулы, длина для доставки придает основную длину, необходимую для доступа к месту имплантации, загрузочная капсула удерживает и обеспечивает доставку самораскрывающегося каркаса. К сожалению, на данный момент мы имеем систему доставки с используемой длиной 60 см, поэтому в своих экспериментах применяем гибридный подход к имплантации клапана через левосторонний миниторакотомный доступ. Производительность загрузки каркаса клапана в систему доставки протестировали с использованием охлажденного физиологического раствора температурой 0—2 °C, который позволил сжать опорный каркас и упаковать в загрузочную капсулу системы доставки.

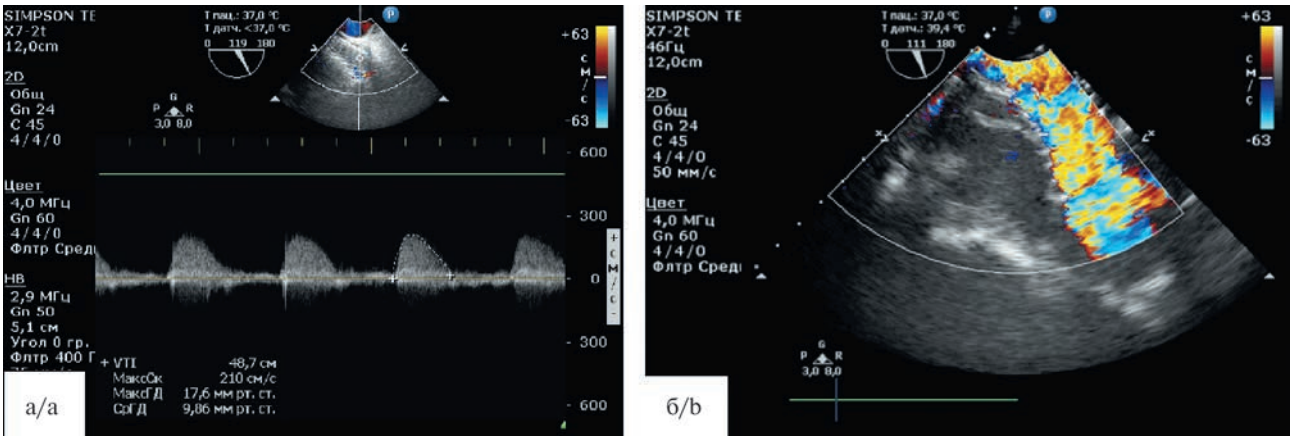

***Рис. 5.* Контрольная ЧПЭхоКГ через 3 мес.**
а — градиент давления на клапане, б — допплерография.

***Fig. 5.* Control transesophageal echocardiography after 3 months.**
a — pressure gradient, b — Doppler ultrasound.

Процедура имплантации клапана

После пункции правой бедренной вены по методу Сельдингера устанавливали интродьюсер 6 Fr. Первым этапом выполняли инвазивную тензиометрию правых отделов сердца и ангиопульмонографию, по данным которой измеряли диаметр выходного отдела ПЖ, кольца клапана легочной артерии, внутренний диаметр и длину ствола ЛА.

Далее выполняли левосторонний передний миниторакотомный доступ. Накладывали кисет на верхушку правого желудочка. После пункции верхушки ПЖ 21’ иглой направляющий проводник проводили в легочную артерию, временно устанавливали интродьюсер 11 Fr для бужирования перед проведением системы доставки с клапаном.

Путь проведения сверхжесткого ангиографического проводника описан следующим образом: правый желудочек — легочная артерия — нижнедолевая ветвь правой легочной артерии. Следующим этапом выполняли замену интродьюсера 11 Fr в верхушке ПЖ на систему доставки 18 Fr. Раскрытие клапана контролировали с помощью флюороскопии, при необходимости клапан можно было подтянуть в систему доставки и перепозиционировать его в выходном отделе ПЖ **(рис. 3)**.

Результаты имплантации клапана фиксировали в соответствующей документации. После имплантации клапана выполняли контрольную ангиопульмонографию и чреспищеводную эхокардиографию (ЧПЭхоКГ) для оценки положения клапанного каркаса, трансклапанного градиента давления и степени регургитации **(рис. 4)**.

После удаления системы доставки из правых отделов сердца затягивали и завязывали кисетные швы на верхушке правого желудочка. После достижения полного гемостаза и установки дренажных трубок послойно ушивали операционную рану. Места пункций прижимали и выполняли мануальный гемостаз до полной остановки кровотечения, далее накладывали давящие повязки на 6 ч после операции. После операции свиней отправляли в помещение для экспериментальных животных и наблюдали за их состоянием. Ежедневно животным давали ацетилсалициловую кислоту в дозировке 100 мг до достижения конечной точки эксперимента. В раннем послеоперационном периоде оценивали гемодинамику животного: наличие/отсутствие регургитации на транскатетерном клапане, трансклапанный градиент давления и положение имплантируемого клапана.

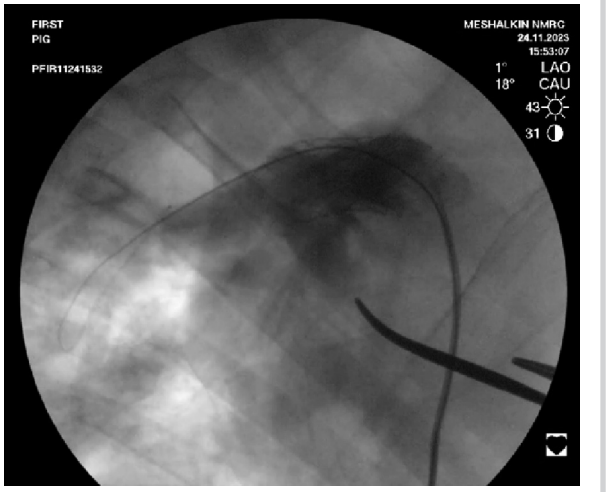

Рис. 3. **Процесс имплантации клапана легочной артерии.**
Fig. 3. **Pulmonary artery valve implantation.**

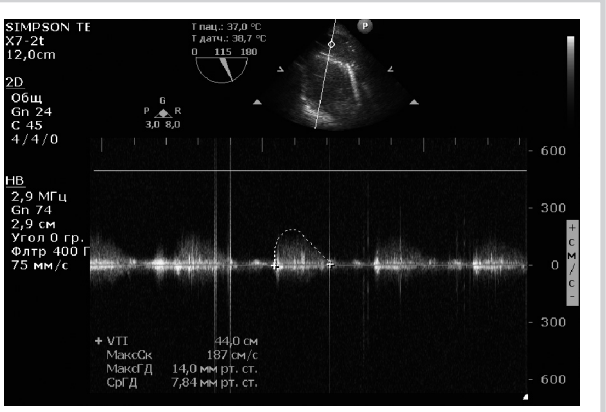

Рис. 4. **Трансклапанный градиент давления по данным ЧПЭхоКГ (непосредственный результат).**
Fig. 4. **Transvalvular pressure gradient (immediate result).**

Результаты

Обе имплантации клапана через миниторакотомный доступ прошли успешно. Продолжительность операции составила 170 и 120 мин соответственно. ЧПЭхоКГ, выполненная сразу после имплантации клапана, показала отсутствие регургитации на транскатетерном клапане в первом случае и незначительную парапротезную регургитацию во втором случае. Средний градиент давления на транскатетерном клапане составил 14 и 10 мм рт.ст. соответственно **(рис. 5 на цв. вклейке)**. Интраоперационные данные представлены **в таблице**.

Через 3 мес трансклапанный градиент давления составил 17,6 и 14,7 мм рт.ст. соответственно. Центральной регургитации не выявлено. У второго животного сохранялась незначительная парапротезная регургитация, не влиявшая на клинический статус.

Обсуждение

С момента первого пилотного исследования по транскатетерному протезированию клапана ЛА в 2000 г. компанией «Bonhoeffer» во всем мире было выполнено более 10 000 успешных процедур транскатетерного протезирования клапана в легочной позиции [1]. P. Bonhoeffer и соавт. [5] успешно выполнили 155 процедур имплантации клапана без ранней послеоперационной летальности с хорошей выживаемостью (96,9% через 83 мес).

Транскатетерная имплантация клапана является эффективной альтернативой хирургическому протезированию легочного клапана у пациентов с дисфункцией правого желудочка после радикальной коррекции ВПС [6]. Транскатетерные процедуры обладают рядом преимуществ, зна-

Интраоперационные данные
Intraoperative data

№	Диаметр легочного кольца по данным эхокардиографии, мм	Диаметр легочного кольца по данным ангиографии, мм	Диаметр стента, мм	Время операции, мин	Время рентгеноскопии, мин
1	24	26	25	170	13,4
2	26,5	28	25	120	11,6

чительно сокращая время вмешательства, время наркоза, длительность госпитализации и реабилитационный период. Также в литературе опубликованы данные о среднесрочных результатах с удовлетворительной клинической эффективностью и хорошей свободой от повторных вмешательств [2, 7].

Несмотря на то что транскатетерные технологии по имплантации получили широкое применение, до сих пор сообщается о различных проблемах, связанных с имплантацией каркаса клапана. К ним относятся перелом каркаса, дислокация клапана и рестеноз.

Кроме того, как указано T. Attmann и соавт. [8], доступные в настоящее время каркасы не подходят для имплантации всем пациентам из-за анатомической вариабельности выводного отдела ПЖ. Следовательно, существует определенная необходимость в доработке самого каркаса клапана.

В настоящее время в экспериментальной лаборатории ФГБУ «НМИЦ им. акад. Е.Н. Мешалкина» Минздрава России разработали прототип нового самораскрывающегося каркаса легочного клапана. Данная конструкция клапана принципиально отличается от существующих аналогов тем, что ее дистальная часть, которая направлена в сторону бифуркации ЛА, имеет шаровидную форму. При имплантации данного устройства исключаются риски его миграции и перфорации выводного отдела ПЖ или стенки ЛА. В нашем исследовании обе имплантации прошли успешно, степень парапротезной регургитации была оценена как минимальная, не вызывающая клинических проявлений. Эти результаты сопоставимы с результатами, представленными другими авторами [9, 10]. Эта конструкция имеет явные преимущества при сопоставлении данных с предыдущим нашим исследованием, где в 2 случаях была неуспешная имплантация клапана, связанная с его дислокацией в ствол ЛА в первом случае и повреждением задней стенки ствола ЛА при заведении системы доставки доступом через яремную вену во втором случае [11].

Существуют два возможных хирургических подхода к транскатетерной имплантации клапана легочной артерии: доступом через бедренную вену или трансвентрикулярный подход [12]. В настоящее время преимущество отдается трансваскулярному доступу. Для пациентов с небольшим диаметром бедренных вен или их тромбозом, а также больных с широкими или сильно кальцинированными и деформированными выводными отделами ПЖ трансвентрикулярный подход будет единственным вариантом. Таким образом, разработка безопасного и минимально инвазивного гибридного подхода имеет смысл.

Мы использовали гибридный подход через переднюю левостороннюю торакотомию по причине отсутствия необходимой длины используемой части системы доставки. Это не позволило бы нам довести и имплантировать клапан в нужную позицию.

Среднесрочные результаты через 3 мес после операции показали хорошие гемодинамические показатели по данным контрольной ангиокардиографии и ЧПЭхоКГ, что сопоставимо с данными литературы [9, 13].

Заключение

Конструкция нового транскатетерного самораскрывающегося легочного клапана безопасна и эффективна. Однако необходимо проведение еще серии экспериментов на лабораторных животных, чтобы на большем объеме выборки показать эффективную функциональность разработанного клапана легочной артерии.

Авторы заявляют об отсутствии конфликта интересов.
The authors declare no conflicts of interest.

ЛИТЕРАТУРА/REFERENCES

1. Bonhoeffer P, Boudjemline Y, Saliba Z, Hausse AO, Aggoun Y, Bonnet D, Sidi D, Kachaner J. Transcatheter implantation of a bovine valve in pulmonary position: a lamb study. *Circulation*. 2000;102(7):813-816. https://doi.org/10.1161/01.cir.102.7.813
2. McElhinney DB, Hellenbrand WE, Zahn EM, Jones TK, Cheatham JP, Lock JE, Vincent JA. Short- and medium-term outcomes after transcatheter pulmonary valve placement in the expanded multicenter US melody valve trial. *Circulation*. 2010;122(5):507-516. https://doi.org/10.1161/CIRCULATIONAHA.109.921692
3. Schievano S, Petrini L, Migliavacca F, Coats L, Nordmeyer J, Lurz P, Khambadkone S, Taylor AM, Dubini G, Bonhoeffer P. Finite element analysis of stent deployment: understanding stent fracture in percutaneous pulmonary valve implantation. *J Interv Cardiol*. 2007;20(6):546-554. https://doi.org/10.1111/j.1540-8183.2007.00294.x
4. Сойнов И.А., Манукян С.Н., Рзаева К.А., Войтов А.В., Тимченко Т.П., Кобелев Е., Архипов А.Н., Ничай Н.Р., Кулябин Ю.Ю., Журавлева И.Ю., Богачев-Прокофьев А.В. Варианты дисфункций пути оттока из правого желудочка. *Кардиология и сердечно-сосудистая хирургия*. 2023;16(4):351-357.

Soynov IA, Manukyan SN, Rzaeva KA, Voitov AV, Timchenko TP, Kobelev E, Arkhipov AN, Nichai NR, Kulyabin YuYu, Zhuravleva IYu, Bogachev-Prokofiev AV. Dysfunctions of right ventricular outflow tract. *Russian Journal of Cardiology and Cardiovascular Surgery*. 2023;16(4):351-357. (In Russ.).
https://doi.org/10.17116/kardio202316041351

5. Bonhoeffer P, Boudjemline Y, Qureshi SA, Le Bidois J, Iserin L, Acar P, Merckx J, Kachaner J, Sidi D. Percutaneous insertion of the pulmonary valve. *J Am Coll Cardiol*. 2002;39(10):1664-1669.
https://doi.org/10.1016/s0735-1097(02)01822-3
6. Lurz P, Coats L, Khambadkone S, Nordmeyer J, Boudjemline Y, Schievano S, Muthurangu V, Lee TY, Parenzan G, Derrick G, Cullen S, Walker F, Tsang V, Deanfield J, Taylor AM, Bonhoeffer P. Percutaneous pulmonary valve implantation: impact of evolving technology and learning curve on clinical outcome. *Circulation*. 2008;117(15):1964-1972.
https://doi.org/10.1161/CIRCULATIONAHA.107.735779
7. Lurz P, Nordmeyer J, Giardini A, Khambadkone S, Muthurangu V, Schievano S, Thambo JB, Walker F, Cullen S, Derrick G, Taylor AM, Bonhoeffer P. Early versus late functional outcome after successful percutaneous pulmonary valve implantation: are the acute effects of altered right ventricular loading all we can expect? *J Am Coll Cardiol*. 2011;57(6):724-731.
https://doi.org/10.1016/j.jacc.2010.07.056
8. Attmann T, Quaden R, Jahnke T, Muller-Hulsbeck S, Boening A, Cremer J, Lutter G. Percutaneous pulmonary valve replacement: 3-month evaluation of self-expanding valved stents. *Ann Thorac Surg*. 2006;82(2):708-713.
https://doi.org/10.1016/j.athoracsur.2006.01.096
9. Borenstein N, Chetboul V, Passavin P, Morlet A, Fernandez-Parra R, Carazo Arias LE, Giannettoni G, Saponaro V, Poissonnier C, Ghazal S, Lefort S, Trehiou-Sechi E, Marchal CR, Delle Cave J, Vannucci E, Behr L, Verwaerde P. Successful transcatheter pulmonary valve implantation in a dog: first clinical report. *J Vet Cardiol*. 2019;26:10-18.
https://doi.org/10.1016/j.jvc.2019.10.001
10. Kim GB, Lim HG, Kim YJ, Choi EY, Kwon BS, Jeong S. Novel self-expandable, stent-based transcatheter pulmonic valve: a preclinical animal study. *Int J Cardiol*. 2014;173(1):74-79.
https://doi.org/10.1016/j.ijcard.2014.02.005
11. Рзаева К.А., Тимченко Т.П., Журавлева И.Ю., Архипов А.Н., Горбатых А.В., Войтов А.В., Богачев-Прокофьев А.В., Сойнов И.А. Транскатетерная имплантация самораскрывающегося клапана легочной артерии в эксперименте на животных. *Клиническая и экспериментальная хирургия. Журнал имени академика Б.В. Петровского*. 2023;11(1):47-53.
Rzaeva KA, Timchenko TP, Zhuravleva IYu, Arkhipov AN, Gorbatykh AV, Voitov AV, Bogachev-Prokophiev AV, Soynov IA. Transcatheter implantation of a self-expanding pulmonary valve in animal experiment. *Clinical and Experimental Surgery. Petrovsky Journal*. 2023;11(1):47-53. (In Russ.).
https://doi.org/10.33029/2308-1198-2023-11-1-47-53
12. Zhang B, Chen X, Xu T-y, Zhang Z-g, Li X, Han L, et al. Transcatheter Pulmonary Valve Replacement by Hybrid Approach Using a Novel Polymeric Prosthetic Heart Valve: Proof of Concept in Sheep. *PLoS ONE*. 2014;9(6):e100065.
https://doi.org/10.1371/journal.pone.0100065
13. Zong GJ, Bai Y, Jiang HB, Li WP, Wu H, Zhao XX, Qin YW. Use of a novel valve stent for transcatheter pulmonary valve replacement: an animal study. *J Thorac Cardiovasc Surg*. 2009;137(6):1363-9136.
https://doi.org/10.1016/j.jtcvs.2008.12.025

Поступила/Received 03.03.2024
Принята к печати/Accepted 29.04.2024