Кардиология и сердечно-сосудистая хирургия
2025, Т. 18, №4, с. 392–398
https://doi.org/10.17116/kardio202518041392

Russian Journal of Cardiology and Cardiovascular Surgery
2025, vol. 18, No. 4, pp. 392–398
https://doi.org/10.17116/kardio202518041392

Комплексная оценка хирургической значимости патологической извитости внутренней сонной артерии в зависимости от ее типа

© А.В. ГАВРИЛЕНКО[1, 2], А.В. АБРАМЯН[1], Е.И. ЛОПАТКИН[2], А.А. КРАВЧЕНКО[1], З.М. МАГОМЕДОВА[2], А.М. КОЗИНСКАЯ[1, 2], А.А. ЧИСТЯКОВА[3]

[1]ФГБНУ «Российский научный центр хирургии им. акад. Б.В. Петровского», Москва, Россия;
[2]ФГАОУ ВО «Первый Московский государственный медицинский университет им. И.М. Сеченова» Минздрава России (Сеченовский Университет), Москва, Россия;
[3]ФГБОУ ВО «Российский университет медицины», Москва, Россия

Резюме

Цель. Определить корреляцию между индексом извитости (ИИ) и градиентом скорости кровотока (ГСК) во внутренней сонной артерии (ВСА) в зависимости от типа патологической извитости (ПИ).

Материал и методы. В исследование включены 72 пациента, разделенных на две группы: хирургическую — 57 пациентов с ПИ ВСА, консервативную — 15 пациентов. Средний возраст 62,3±10,8 года. Всем пациентам выполняли КТ-ангиографию и допплерографию экстракраниальных артерий. Оценивали ИИ и ГСК. Значимой ПИ считали случаи с ИИ ≥1,2 и/или ГСК >2.5. Выделяли четыре типа извитости: C-тип, S-тип, coiling и kinking. Проанализирована корреляция ИИ и ГСК в зависимости от типа извитости.

Результаты. Выявлены значительные различия в диагностической ценности ИИ и ГСК в зависимости от типа ПИ. Для пациентов с coiling-извитостью ИИ продемонстрировал высокую диагностическую значимость с чувствительностью 100% и специфичностью 96,8%. В случае kinking-извитости наиболее значимым показателем оказался ГСК (чувствительность 100% и специфичность 95,2%). Для C-типа градиент скорости показал высокую специфичность (85,7%) при умеренной чувствительности (54,9%), а для S-типа оба параметра имели умеренную диагностическую ценность.

Вывод. Полученные данные показывают значимую корреляцию между ИИ и ГСК в зависимости от типа извитости. ROC-анализ подтвердил высокую диагностическую ценность этих параметров для выявления гемодинамически значимой ПИ. Для диагностики рекомендуется учитывать оба показателя в совокупности. Это позволяет более точно определять показания к хирургическому вмешательству и снижать риск цереброваскулярных нарушений у пациентов с ПИ внутренней сонной артерии.

Ключевые слова: *патологическая извитость, индекс извитости, градиент скорости кровотока, внутренние сонные артерии, типы извитости, coiling, kinking, C-тип, S-тип, хирургическое лечение.*

Информация об авторах:
Гавриленко А.В. — https://orcid.org/0000-0001-7267-7369
Абрамян А.В. — https://orcid.org/0000-0003-1091-2639
Лопаткин Е.И. — https://orcid.org/0009-0001-8095-6066
Кравченко А.А. — https://orcid.org/0000-0001-6574-595X
Магомедова З.М. — https://orcid.org/0000-0001-6753-1525
Козинская А.М. — https://orcid.org/0009-0003-6725-3723
Чистякова А.А. — https://orcid.org/0009-0000-1590-2347
Автор, ответственный за переписку: Абрамян А.В. — e-mail: arsena@inbox.ru

Как цитировать:
Гавриленко А.В., Абрамян А.В., Лопаткин Е.И., Кравченко А.А., Магомедова З.М., Козинская А.М., Чистякова А.А. Комплексная оценка хирургической значимости патологической извитости внутренней сонной артерии в зависимости от ее типа. *Кардиология и сердечно-сосудистая хирургия*. 202518(4):392–398. https://doi.org/10.17116/kardio202518041392

Surgical significance of various types of internal carotid artery tortuosity

© A.V. GAVRILENKO[1, 2], A.V. ABRAMYAN[1], E.I. LOPATKIN[2], A.A. KRAVCHENKO[1], Z.M. MAGOMEDOVA[2], A.M. KOZINSKAYA[1, 2], A.A. CHISTYAKOVA[3]

[1]Petrovsky National Research Center of Surgery, Moscow, Russia;
[2]Sechenov First Moscow State Medical University, Moscow, Russia;
[3]Russian University of Medicine, Moscow, Russia

Abstract

Objective. To determine the correlation between tortuosity index (TI) and blood flow velocity gradient (BFVG) in internal carotid artery (ICA) depending on type of tortuosity.

Material and methods. The study included 72 patients divided into two groups: surgical group — 57 patients with ICA tortuosity, conservative group — 15 patients. Mean age was 62.3±10.8 years. All patients underwent CT angiography and Doppler ultrasound. TI and BFVG were assessed. TI ≥1.2 and/or BFVG >2.5 were significant. Four types of tortuosity were distinguished (C-type, S-type, coiling and kinking). Correlation between TI and BFVG was analyzed depending on type of tortuosity.

Results. There were significant differences in diagnostic value of TI and BFVG depending on type of tortuosity. TI demonstrated high diagnostic significance in patients with coiling (sensitivity 100%, specificity 96.8%). In case of kinking, BFVG was the most significant indicator (sensitivity 100%, specificity 95.2%). In C-type tortuosity, BFVG demonstrated high specificity (85.7%) and moderate sensitivity (54.9%). In S-type, both parameters had moderate diagnostic value.

Conclusion. There is a significant correlation between TI and BFVG depending on type of tortuosity. ROC analysis confirmed high diagnostic value of these parameters for identifying hemodynamically significant tortuosity. It is recommended to consider both indicators together for more accurate analysis of indications for surgical intervention and reduction of risk of cerebrovascular disorders in patients with ICA tortuosity.

Keywords: *tortuosity, tortuosity index, blood flow velocity gradient, internal carotid arteries, tortuosity types, coiling, kinking, C-type, S-type, surgical treatment.*

Information about the authors:
Gavrilenko A.V. — https://orcid.org/0000-0001-7267-7369
Abramyan A.V. — https://orcid.org/0000-0003-1091-2639
Lopatkin E.I. — https://orcid.org/0009-0001-8095-6066
Kravchenko A.A. — https://orcid.org/0000-0001-6574-595X
Magomedova Z.M. — https://orcid.org/0000-0001-6753-1525
Kozinskaya A.M. — https://orcid.org/0009-0003-6725-3723
Chistyakova A.A. — https://orcid.org/0009-0000-1590-2347
Corresponding author: Abramyan A.V. — e-mail: arsena@inbox.ru

To cite this article:
Gavrilenko AV, Abramyan AV, Lopatkin EI, Kravchenko AA, Magomedova ZM, Kozinskaya AM, Chistyakova AA. Surgical significance of various types of internal carotid artery tortuosity. *Russian Journal of Cardiology and Cardiovascular Surgery*. 2025;18(4):392–398. (In Russ.).
https://doi.org/10.17116/kardio202518041392

Введение

Патологическая извитость внутренней сонной артерии (ВСА) представляет собой важную анатомическую особенность, которая может оказывать значительное влияние на кровоток и являться фактором риска цереброваскулярных нарушений [1—3]. Нарушение линейности кровотока в зоне извитости приводит к изменению гидродинамических условий, что может способствовать формированию атеросклеротических бляшек, турбулентности потока и увеличению градиента давления. Эти изменения могут привести к хронической гипоперфузии головного мозга и, как следствие, к ишемическим событиям [2—8].

Важность диагностики патологической извитости обусловлена необходимостью своевременного выявления гемодинамически значимых нарушений, которые могут потребовать хирургической коррекции. Оценка патологической извитости ВСА проводится с использованием современных методов визуализации, таких как дуплексное сканирование, КТ-ангиография экстракраниальных и интракраниальных артерий. Эти методы позволяют объективно оценить степень извитости, выявить возможные нарушения кровотока и определить необходимость оперативного вмешательства.

Одним из распространенных диагностических методов является анализ ключевых показателей: степени извитости или градиента скорости кровотока (ГСК) [8—10]. Их комплексная оценка позволяет прогнозировать риски и разрабатывать персонализированные стратегии лечения. Оценивая указанные параметры, можно дифференцировать анатомическую особенность от гемодинамически значимой патологии, требующей хирургической коррекции.

Таким образом, своевременная диагностика и лечение патологической извитости ВСА позволяют минимизировать риск цереброваскулярных осложнений и повысить качество жизни пациентов [3, 5, 11]. Эффективное применение современных методов оценки и индивидуальный подход к каждому пациенту являются основными принципами ведения данной патологии.

Нами было проведено одноцентровое ретроспективное исследование с целью оценки корреляции между индексом извитости (ИИ) и ГСК в ВСА в зависимости от типа извитости и подтвердить высокую диагностическую ценность комбинирования этих параметров для выявления гемодинамически значимой патологической извитости.

Материал и методы

Исследование проводилось в отделении сосудистой хирургии ФГБНУ «РНЦХ им. акад. Б.В. Петровского».

В исследование включены медицинские данные 72 пациентов с односторонней патологической извитостью ВСА, которые были разделены на две группы в зависимости от тактики лечения. Хирургическая группа включала 57 пациентов, которым было проведено оперативное лечение в объеме резекции патологической извитости, а консервативная группа состояла из 15 пациентов, отказавшихся от операции. Данные о пациентах собирали с использованием стандартизированной анкеты и медицинских карт.

Диагностическое обследование включало КТ-ангиографию экстракраниальных артерий. Постобработку изображений с использованием мультипланарных реконструк-

ций проводили с помощью программы Vidar Dicom Viewer 3.4.1, которую использовали для визуализации сосудистой анатомии и оценки степени и типа извитости. Ультразвуковое дуплексное сканирование (УЗДС) сонных артерий позволяло оценить линейную скорость кровотока (ЛСК) на разных участках ВСА.

Ультразвуковое исследование, а также оценку КТ-изображений проводили 2 независимых эксперта. Межисследовательская вариабельность составила 5%.

Для объективной оценки патологической извитости ВСА используют два ключевых показателя: ИИ [1, 10—12] и ГСК [2, 9, 10]. Они позволяют количественно оценить степень извитости и ее клиническую значимость, что необходимо для выбора тактики лечения и профилактики осложнений.

ИИ отражает степень отклонения артерии от прямолинейного хода и определяется как отношение длины извитого сегмента артерии к прямому расстоянию между его конечными точками. Формула расчета:

$$ИИ=\frac{L_{извитости}}{L_{прямой}},$$

где: ИИ — индекс извитости, $L_{извитости}$ — длина извитого сегмента артерии, $L_{прямой}$ — прямое расстояние между начальной и конечной точками сегмента. Наличие умеренной патологической извитости определяется ИИ ⩾1,2, выраженной патологической извитости — ИИ ⩾1,4 [2].

ГСК используют для оценки гемодинамического влияния извитости на кровоток в ВСА. Он определяется как отношение пиковой систолической скорости кровотока в зоне максимального изгиба артерии к скорости кровотока на проксимальном участке артерии. Формула расчета:

$$ГСК=\frac{ЛСК_{макс}}{ЛСК_{прокс}},$$

где: ГСК — градиент скорости кровотока, $ЛСК_{макс}$ — пиковая систолическая скорость в зоне максимального изгиба, $ЛСК_{прокс}$ — скорость кровотока на проксимальном участке. ГСК ⩾2,5 показывает гемодинамически значимую патологическую извитость [2, 3].

Патологическую извитость разделяли в соответствии с классификацией H. Metz в модификации J. Weibel и W. Fields [10]: C-тип — дугообразная извитость, S-тип — синусоидальная извитость, coiling — петлеобразная извитость, kinking — перегиб артерии под острым углом.

Пациенты были разделены на 4 группы по типу извитости для оценки корреляции ГСК и ИИ, а также на 4 подгруппы в зависимости от значимости выявленного типа извитости на основе вышеупомянутых показателей:

— 1-я группа — пациенты с ИИ ⩾1,2 и ГСК <2,5;
— 2-я группа — пациенты с ИИ <1,2 и ГСК ⩾2,5;
— 3-я группа — пациенты с ИИ ⩾1,2 и ГСК ⩾2,5;
— 4-я группа — пациенты с ИИ <1,2 и ГСК <2,5 (группа контроля).

Проанализирована корреляция между ИИ и ГСК в зависимости от типа патологической извитости. Для статистической обработки данных использовали методы описательной статистики, корреляционного и ROC-анализа.

Результаты

В исследование включены 72 пациента (средний возраст 62,3±10,8 года) с наличием хотя бы 1 из 4 основных типов извитости ВСА. Доля мужчин составила 29% (21 мужчина, 51 женщина). Сравнительная характеристика больных, включая демографические и клинические данные, представлена в **табл. 1**.

При дисперсионном анализе (ANOVA) отмечается значимое различие ИИ между 4 типами (p<0,0000000001). При оценке ГСК также отмечаются значимые различия (p<0,0000000001). В течение периода наблюдения у пациентов хирургической группы острых цереброваскулярных осложнений не выявлено. У всех пациентов консервативной группы (n=15) за время наблюдения были зарегистрированы случаи острого нарушения мозгового кровообраще-

Таблица 1. **Сравнительная характеристика пациентов**
Table 1. **Patient characteristics**

Параметр	S-тип	C-тип	Coiling	Kinking	p-критерий
Возраст, годы	62,0±8,4	64,0±13,4	59,3±11,4	62,6±12,7	0,75
Мужчины, *n* (%)	10 (14)	1 (1)	2 (3)	3 (4)	0,96
Артериальная гипертензия, *n* (%)	17 (24)	13 (18)	2 (3)	5 (7)	0,26
Сахарный диабет, *n* (%)	3 (4)	5 (7)	1 (1)	1 (1)	0,48
Хроническая болезнь почек (I—II ст.), *n* (%)	5 (7)	6 (8)	0	0	0,16
Ишемическая болезнь сердца, *n* (%)	4 (5)	3 (4)	1 (1)	2 (3)	0,94
Хроническая обструктивная болезнь легких, *n* (%)	8 (11)	3 (4)	1 (1)	0	0,27
Острые цереброваскулярные осложнения в период наблюдения:	5 (7)	4 (5)	3 (4)	3 (4)	>0,05
6 мес, *n* (%)	3 (4)	2 (3)	1 (1)	2 (3)	>0,05
18 мес, *n* (%)	2 (3)	2 (3)	2 (3)	1 (1)	>0,05
Средний ИИ	1,3±0,2	1,2±0,1	2,2 [2,0; 2,2]	1,3 [1,2; 1,3]	<0,00000001
Средний ГСК	2,2±0,4	1,9±0,3	2,1 [2,2; 2,3]	3,3 [3,0; 3,5]	<0,00000001

Таблица 2. **Корреляция Спирмена**
Table 2. **Spearman correlation**

Тип извитости			ГСК
С-тип	ИИ	Коэффициент корреляции	0,313
		p-value	0,166
		Общее количество	21
Coiling	ИИ	Коэффициент корреляции	0,131
		p-критерий	0,737
		Общее количество	9
Kinking	ИИ	Коэффициент корреляции	0,209
		p-критерий	0,563
		Общее количество	10
S-тип	ИИ	Коэффициент корреляции	0,108
		p-критерий	0,555
		Общее количество	32

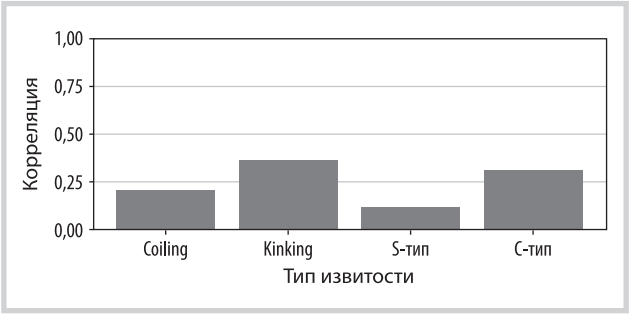

Рис. 1. **Корреляция ИИ и ГСК в зависимости от типа извитости.**
Fig. 1. **Correlation of TI and BFVG depending on type of tortuosity.**

ния (ОНМК) или транзиторной ишемической атаки (ТИА). Выполнен корреляционный анализ Спирмена для оценки взаимосвязи между ИИ и ГСК (ΔV) в ВСА в зависимости от типа патологической извитости. Полученные результаты представлены в **табл. 2** и на **рис. 1**.

Результаты корреляционного анализа Спирмена показывают, что для всех типов патологической извитости наблюдаются положительные корреляции между ИИ и ГСК, однако ни одна из этих корреляций не достигла статистической значимости. Далее пациенты были разделены на 4 группы в зависимости от значимости извитости по двум показателям **(табл. 3)**.

С целью определения чувствительности и специфичности показателей для каждого типа извитости проведен

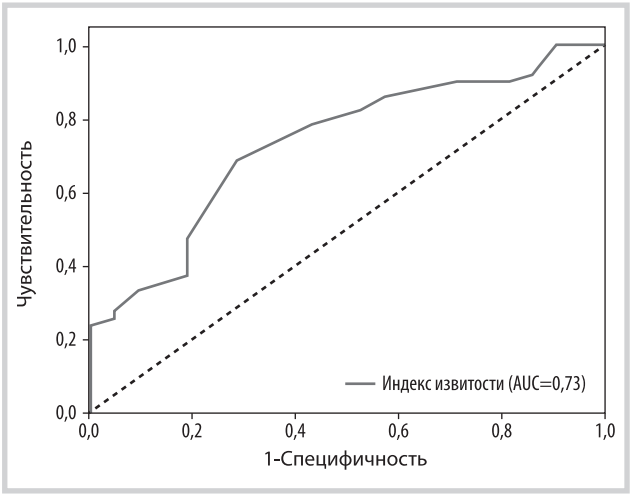

Рис. 2. **ROC-кривая, характеризующая зависимость ИИ для S-типа извитости.**
Fig. 2. **ROC curve characterizing tortuosity index for S-type tortuosity.**

ROC-анализ. Выполнено сравнение обоих показателей для каждого типа извитости с другими. Для S-типа извитости оба показателя оказались статически незначимыми при сравнении с другими типами извитости (ИИ p=0,1, ГСК p=0,2). Оценка ГСК и ИИ для пациентов с С-типом извитости: ИИ p=0,005, ГСК p=0,0009. Согласно полученным данным, с чувствительностью 68,6% и специфичностью 71,4% пороговое значение ИИ >1,3 дифференцирует патологическую извитость у пациентов с С-типом. Площадь под ROC-кривой (AUC) составила 0,733, что указывает на умеренную диагностическую ценность метода **(рис. 2)**.

При оценке ГСК С-извитость чаще выявлялась при пороговом значении >2,3 с чувствительностью 54,9% и специфичностью 85,7%. AUC составила 0,766, что указывает на достаточно высокую диагностическую ценность метода **(рис. 3)**.

У пациентов с coiling-извитостью при сравнении с другими типами значимым оказался ИИ (p<0,000001), в то время как ГСК не различался (p=0,7). Полученные результаты демонстрируют чувствительность 100% и специфичность 96,8% при пороговом значении ИИ >1,8. AUC составила 0,995, что указывает на исключительно высокую диагностическую ценность метода и означает практически полное выявление истинно положительных случаев без значительного количества ложноположительных результатов извитости типа coiling **(рис. 4)**.

При оценке параметров у пациентов с kinking-извитостью ИИ оказался статистически незначимым (p=0,18),

Таблица 3. **Частота встречаемости разных типов извитости**
Table 3. **Incidence of different types of tortuosity**

Группа	S-тип	С-тип	Coiling	Kinking	*p*-критерий
1-я группа, *n* (%)	22 (31)	14 (19)	7 (10)	0	0,0005
2-я группа, *n* (%)	1 (1)	0	0	2 (3)	0,053
3-я группа, *n* (%)	7 (10)	1 (1)	2 (3)	8 (11)	0,0001
4-я группа, *n* (%)	2 (3)	6 (8)	0	0	0,02

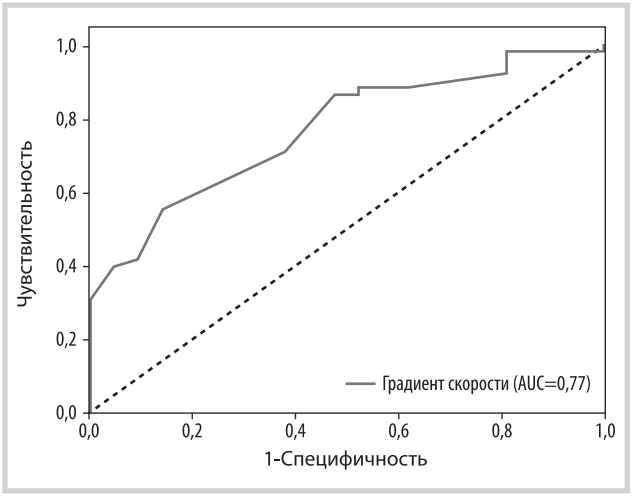

Рис. 3. **ROC-кривая, характеризующая зависимость ГСК для С-типа извитости.**

Fig. 3. **ROC curve characterizing BFVG for C-type tortuosity.**

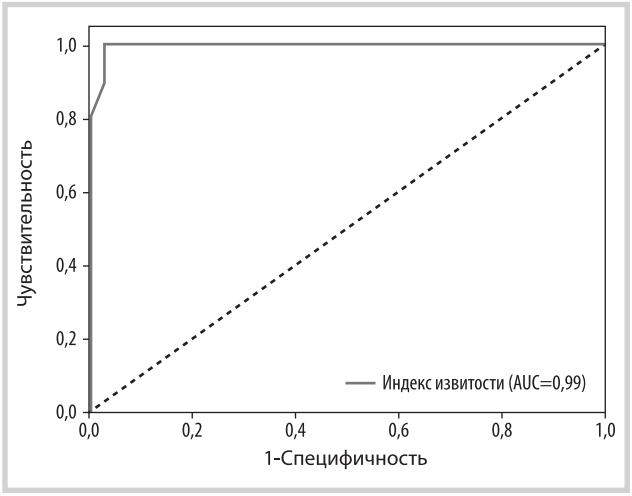

Рис. 4. **ROC-кривая, характеризующая зависимость ИИ для coiling-извитости.**

Fig. 4. **ROC curve characterizing tortuosity index for ICA coiling.**

однако ГСК значимо отличался от других типов извитости (p<0,000001). Полученные результаты демонстрируют, что с чувствительностью 100% и специфичностью 95,2% ГСК дифференцирует извитость типа kinking от других при пороговом значении >2,9. AUC составила 0,977, что указывает на отличную диагностическую ценность метода **(рис. 5)**.

Таким образом, имеются значительные различия в диагностической ценности ИИ и ГСК в зависимости от типа патологии. Наибольшую точность ИИ продемонстрировал для coiling, а ГСК — для kinking-извитости, где AUC составила 0,995 и 0,977 соответственно, с высокой чувствительностью (100%) и специфичностью (96,8 и 95,2% соответственно). Для С-типа извитости ГСК продемонстрировал высокую специфичность (85,7%) при умеренной чувствительности (54,9%), что подтверждает его важность для исключения пациентов без патологии. В то же время S-тип извитости имел умеренные показатели (AUC=0,733),

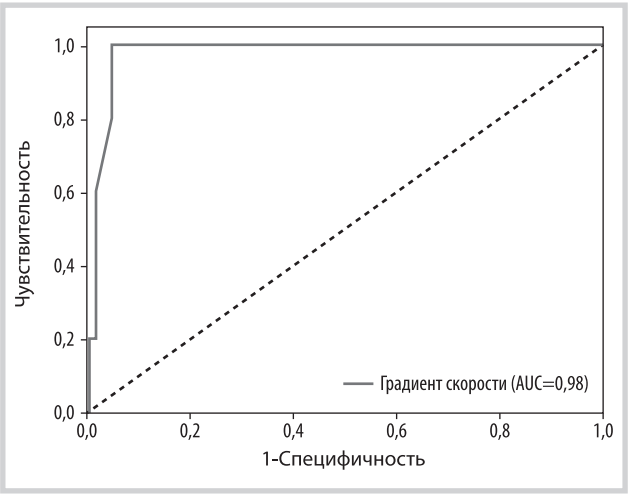

Рис. 5. **ROC-кривая, характеризующая зависимость ГСК для kinking-извитости.**

Fig. 5. **ROC curve characterizing BFVG for ICA kinking.**

что указывает на необходимость учета обоих параметров для точной диагностики и определения тактики лечения в случае данного типа.

Обсуждение

Оценка ключевых показателей патологической извитости позволяет ее вовремя диагностировать и тем самым предотвратить серьезные цереброваскулярные осложнения, включая ТИА и ОНМК. L. Saba и соавт. [3] показали, что высокая степень извитости ВСА приводит к значительному снижению давления и турбулентному кровотоку, повышая риск ишемических осложнений. Кроме того, патологическая извитость ВСА может быть связана с прогрессированием атеросклероза.

В нашем исследовании была проведена комплексная оценка двух ключевых показателей: ИИ и ГСК для каждого типа извитости. Результаты исследования подтверждают важность их комбинированного использования для определения гемодинамической значимости извитости.

Прогностическая ценность патологической извитости ВСА была продемонстрирована в ряде исследований. Так, F. Choudhry и соавт. [8] показали, что различные типы извитости (С-тип, S-тип, coiling, kinking) могут предсказывать вероятность сосудистых осложнений.

В нашем исследовании результаты корреляционного анализа Спирмена показывают, что для всех типов патологической извитости наблюдаются положительные корреляции между ИИ и ГСК, однако ни одна из этих корреляций не достигла статистической значимости. Это указывает на необходимость оценки каждого параметра. Данные результаты говорят о том, что оценка только по одному показателю может привести к большому числу пациентов с недооцененной степенью извитости.

Анализ распределения типов извитости в зависимости от значимости обоих параметров показал следующее:

— при высоком ИИ и низком ГСК (1-я группа) чаще встречается S-тип;

— при высоком ГСК и низком ИИ (2-я группа) чаще наблюдается kinking-извитость;
— если оба показателя были значимыми (3-я группа), преобладали типы извитости S и kinking.

В контрольной (4-й) группе доминирует С-тип извитости. Значимые различия в распределении типов извитости подтверждаются низкими значениями *p*-критерия (<0,05) во всех группах, за исключением 2-й группы с пограничной значимостью различий (p=0,053). ROC-анализ подтвердил различия в диагностической ценности ИИ и ГСК для различных типов патологической извитости. Для пациентов с С-типом извитости значение AUC составило 0,733, что указывает на умеренную диагностическую ценность метода. Чувствительность при пороговом значении ИИ >1,3 составила 68,6%, а специфичность — 71,4%. Анализ ГСК для этого типа показал более высокую специфичность (85,7%) при чувствительности 54,9%, что подчеркивает важность этого параметра для исключения ложноположительных результатов. Для извитости типа coiling ИИ продемонстрировал исключительно высокую диагностическую значимость (AUC=0,995). Чувствительность составила 100%, а специфичность — 96,8% при пороговом значении ИИ >1,8. Это свидетельствует о практически полной способности модели выявлять истинно положительные случаи без значительного количества ложноположительных результатов. При этом ГСК для данного типа патологии не показал значимых различий (p=0,7). Напротив, для извитости типа kinking именно ГСК продемонстрировал высокую диагностическую ценность (AUC=0,977). Чувствительность и специфичность составили 100 и 95,2% соответственно при пороговом значении ГСК >2,9. Это подтверждает его значимость в дифференцировке извитости данного типа от других. ИИ для kinking оказался статистически незначимым (p=0,18). В случае S-типа извитости оба показателя продемонстрировали умеренную диагностическую ценность. Значение AUC для этого типа составило 0,733, а чувствительность и специфичность при пороговом значении ИИ >1,3 — 68,6 и 71,4% соответственно. Это указывает на необходимость учета как ИИ, так и ГСК для более точной диагностики и определения тактики лечения у пациентов с этим типом извитости.

Таким образом, результаты исследования подтверждают наибольшую диагностическую точность ИИ или ГСК, а также их комбинации. Комплексная оценка обоих показателей позволяет более точно дифференцировать типы патологической извитости и снижает вероятность диагностических ошибок. Результаты послеоперационного наблюдения показали положительную динамику у пациентов, которым выполняли хирургическое вмешательство. За период наблюдения не было зарегистрировано случаев ТИА или ОНМК. В то же время в контрольной группе отмечены случаи ТИА или ОНМК, что подтверждает эффективность своевременного хирургического вмешательства в предотвращении осложнений. Проведенное исследование подтверждает необходимость комплексной оценки патологической извитости ВСА, включающей расчет ИИ и ГСК, при всех типах извитости. Использование данных показателей в клинической практике позволяет своевременно выявлять пациентов с высоким риском цереброваскулярных осложнений и принимать обоснованные решения о необходимости оперативного вмешательства.

Заключение

Комплексная оценка патологической извитости ВСА является важным инструментом для своевременной диагностики и профилактики цереброваскулярных осложнений. Использование ИИ и ГСК позволяет сосудистым хирургам объективно оценивать степень гемодинамических нарушений и принимать обоснованные решения о необходимости хирургического вмешательства.

Результаты исследования подтверждают важность комплексного подхода к диагностике, который способствует улучшению ведения пациентов, снижению риска инсульта и повышению эффективности хирургических методов лечения патологической извитости ВСА.

Авторы заявляют об отсутствии конфликта интересов.
The authors declare no conflicts of interest.

ЛИТЕРАТУРА/REFERENCES

1. Belov YV, Kazantsev AN, Kravchuk VN, et al. Features of Carotid Endarterectomy In Russia. How do we Resolution Issues? *Curr Probl Cardiol*. 2022;47:101272. https://doi.org/10.1016/j.cpcardiol.2022.101272
2. Гавриленко А.В., Абрамян А.В., Кочетков В.А., Тарабрин Е.А. Эффективность и безопасность хирургического лечения больных с патологической извитостью внутренней сонной артерии. *Хирургия. Журнал им. Н.И. Пирогова*. 2024;1:64-70. Gavrilenko AV, Abramyan AV, Kochetkov VA, Tarabrin EA. Efficacy and safety of surgical treatment of patients with internal carotid artery tortuosity. *Pirogov Russian Journal of Surgery*. 2024;1:64-70. (In Russ.). https://doi.org/10.17116/hirurgia202401164
3. Saba L, Sanfilippo R, Suri JS, et al. Does Carotid Artery Tortuosity Play a Role in Stroke? *Canadian Association of Radiologists Journal*. 2021;72:789-796. https://doi.org/10.1177/0846537121991057
4. Welby JP, Kim ST, Carr CM, et al. Carotid Artery Tortuosity Is Associated with Connective Tissue Diseases. *American Journal of Neuroradiology*. 2019;40:1738-1743. https://doi.org/10.3174/ajnr.A6218
5. Huang H, Fu J-J, Yao P-G, et al. Age and duration of hypertension are associated with carotid artery tortuosity. *Front Neurol*. 2024;15. https://doi.org/10.3389/fneur.2024.1307984
6. de Vries EE, Pourier VEC, van Laarhoven CJHCM, Vonken EJ, van Herwaarden JA, de Borst GJ. Comparability of semiautomatic tortuosity measurements in the carotid artery. *Neuroradiology*. 2019;61:147-153. https://doi.org/10.1007/s00234-018-2112-3
7. Abhilash HN, Yanagita Y, Pai R, et al. Effect of vascular geometry on haemodynamic changes in a carotid artery bifurcation using numerical simulation. *Clin Neurol Neurosurg*. 2024;237. https://doi.org/10.1016/j.clineuro.2024.108153

8. Choudhry FA, Grantham JT, Rai AT, Hogg JP. Vascular geometry of the extracranial carotid arteries: an analysis of length, diameter, and tortuosity. *J Neurointerv Surg*. 2016;8:536-540. https://doi.org/10.1136/neurintsurg-2015-011671
9. Mukherjee D, Inahara T. Management of the tortuous internal carotid artery. *The American Journal of Surgery*. 1985;149:651-655. https://doi.org/10.1016/S0002-9610(85)80149-5
10. Weibel J, Fields WS. Tortuosity, coiling, and kinking of the internal carotid artery: I. Etiology and radiographic anatomy. *Neurology*. 1965;15:7-18. https://doi.org/10.1212/WNL.15.1.7
11. Kamenskiy AV, Pipinos II, Carson JS, MacTaggart JN, Baxter BT. Age and disease-related geometric and structural remodeling of the carotid artery. *J Vasc Surg*. 2015;62:1521-1528. https://doi.org/10.1016/j.jvs.2014.10.041
12. La Barbera G, La Marca G, Martino A, et al. Kinking, coiling, and tortuosity of extracranial internal carotid artery: Is it the effect of a metaplasia? *Surgical and Radiologic Anatomy*. 2006;28:573-580. https://doi.org/10.1007/S00276-006-0149-1

Поступила/Received 25.02.2025
Принята к печати/Accepted 16.03.2025