Кардиология и сердечно-сосудистая хирургия
2024, Т. 17, №6, с. 691–694
https://doi.org/10.17116/kardio202417061691

Russian Journal of Cardiology and Cardiovascular Surgery
2024, vol. 17, No. 6, pp. 691–694
https://doi.org/10.17116/kardio202417061691

Протезирование корня аорты по методике «Florida Sleeve» и частичное протезирование дуги при аортальной недостаточности и разрыве погранично расширенной аорты

© С.Ю. БОЛДЫРЕВ[1, 2], О.С. БЕЗДЕНЕЖНЫХ[2], М.А. МАРУКЯН[2], О.А. АЛУХАНЯН[2], К.О. БАРБУХАТТИ[1, 2]

[1]ГБУЗ «Научно-исследовательский институт — Краевая клиническая больница №1 им. проф. С.В. Очаповского», Краснодар, Россия;
[2]ФГБОУ ВО «Кубанский государственный медицинский университет», Краснодар, Россия

Резюме

В настоящее время в литературе все чаще встречаются случаи разрывов и расслоений восходящего отдела аорты при диаметре <50 мм. Однако существующие руководства рекомендуют превентивную замену восходящей аорты при диаметре от 5,5 см, оставляя без внимания категорию пациентов с пограничной дилатацией аорты. Оперативное лечение восходящей аорты при ее расширении, не достигающем размеров для профилактической замены, является обсуждаемой и нерешенной проблемой. Представлен случай хирургического лечения пациента с дилатацией восходящего отдела аорты <40 мм. Согласно последним европейским и американским рекомендациям, данный пациент не подходит под пороговые стандарты для превентивной замены восходящей аорты. Однако интраоперационное экспресс-гистологическое исследование выявило выраженные нарушения в стенке аорты, что послужило поводом для протезирования восходящего отдела и $^1/_2$ дуги аорты. Предложенный нами способ интраоперационного экспресс-гистологического исследования в спорной ситуации может помочь в определении объема вмешательства.

Ключевые слова: *расслоение аорты, аневризма, диаметр аорты, пограничное расширение.*

Информация об авторах:
Болдырев С.Ю. — https://orcid.org/0000-0003-3325-3146
Безденежных О.С. — https://orcid.org/0000-0002-3760-6079
Марукян М.А. — https://orcid.org/0000-0001-9154-6460
Алуханян О.А. — https://orcid.org/0000-0001-8982-7095
Барбухатти К.О. — https://orcid.org/0000-0001-9154-6460
Автор, ответственный за переписку: Болдырев С.Ю. — e-mail: bolsy@rambler.ru

Как цитировать:
Болдырев С.Ю., Безденежных О.С., Марукян М.А., Алуханян О.А., Барбухатти К.О. Протезирование корня аорты по методике «Florida Sleeve» и частичное протезирование дуги при аортальной недостаточности и разрыве погранично расширенной аорты. *Кардиология и сердечно-сосудистая хирургия*. 2024;17(6):691–694. https://doi.org/10.17116/kardio202417061691

Aortic root reinforcement using the «Florida Sleeve» technique and partial arch replacement in aortic insufficiency and rupture of the borderline dilated aorta

© S.YU. BOLDYREV[1, 2], O.S. BEZDENEZHNYKH[2], M.A. MARUKYAN[2], O.A. ALUKHANYAN[2], K.O. BARBUKHATTI[1, 2]

[1]Research Institute — Ochapovsky Regional Clinical Hospital No. 1, Krasnodar, Russia;
[2]Kuban State Medical University, Krasnodar, Russia

Abstract

Currently, ruptures and dissections of ascending aorta <50 mm are common in the literature. However, modern guidelines recommend preventive replacement of ascending aorta ≥5.5 cm and ignore patients with borderline aortic dilatation. The need for surgical treatment of borderline aortic dilatation is discussable. We present surgical treatment of a patient with ascending aorta enlargement <40 mm. According to the latest European and American guidelines, this patient does not meet the threshold standards for prophylactic ascending aortic replacement. However, intraoperative histological examination revealed severe disorders in aortic wall that necessitated ascending aorta replacement and hemiarch procedure. This method may be valuable to determine optimal surgical approach.

Keywords: *aortic dissection, aneurysm, aortic diameter, border dilatation.*

Information about the authors:
Boldyrev S.Yu. — https://orcid.org/0000-0003-3325-3146
Bezdeneshnykh O.S. — https://orcid.org/0000-0002-3760-6079
Marukyan M.A. — https://orcid.org/0000-0001-9154-6460
Alukhanyan O.A. — https://orcid.org/0000-0001-8982-7095
Barbukhatti K.O. — https://orcid.org/0000-0001-9154-6460
Corresponding author: Boldyrev S.Yu. — e-mail: bolsy@rambler.ru

To cite this article:
Boldyrev SYu, Bezdenezhnykh OS, Marukyan MA, Alukhanyan OA, Barbukhatti KO. Aortic root reinforcement using the «Florida Sleeve» technique and partial arch replacement in aortic insufficiency and rupture of the borderline dilated aorta. *Russian Journal of Cardiology and Cardiovascular Surgery*. 2024;17(6):691–694. (In Russ.). https://doi.org/10.17116/kardio202417061691

Введение

Хирургическое вмешательство при пограничной дилатации восходящего отдела аорты до сих пор является нерешенной задачей. Общеизвестно, что аневризма восходящей аорты — это фактор риска ее расслоения или разрыва. По последним данным, представленным в литературе, а также случаям, встречающимся в нашей клинической практике, достаточно много расслоений восходящего отдела аорты встречается при диаметре 40—50 мм как у пациентов с наследственными соединительнотканными заболеваниями, так и без отягощенного анамнеза [1—3]. При гистологическом исследовании таких умеренно расширенных аорт обнаруживают выраженные морфологические нарушения стенки аорты.

Согласно американским и европейским рекомендациям, основными критериями для протезирования восходящего отдела аорты являются диаметр аорты ⩾55 мм, >50 мм для лиц с двустворчатым аортальным клапаном или наследственными соединительнотканными заболеваниями [4]. При сопутствующем протезировании аортального клапана европейское руководство по клапанным болезням рекомендует реконструкцию восходящей аорты при диаметре ⩾45 мм [5]. Несмотря на эти исследования, целая группа пациентов с расслоением/разрывом аорты не попадают под текущие рекомендации по плановому протезированию восходящей аорты. Поэтому необходимость оперативного вмешательства при умеренной дилатации восходящей аорты остается нерешенной задачей.

Представляем клинический случай хирургического лечения пациента с расширением корня и восходящего отдела аорты <40 мм.

Мужчина 48 лет (вес 90 кг, рост 188 см) поступил в клинику с жалобами на удушье в горизонтальном положении, отеки нижних конечностей. В анамнезе имеются сведения о повышении артериального давления на протяжении 6 лет. По данным эхокардиографии выявлена выраженная аортальная недостаточность. Конечно-диастолический размер левого желудочка 68 мм, левого предсердия 48 мм, толщина задней стенки левого желудочка и межжелудочковой перегородки 16 и 19 мм соответственно. Фракция выброса 52%. По данным компьютерной томографии с контрастным усилением размер аорты на уровне фиброзного кольца составил 32 мм, синусов Вальсальвы — 39 мм, синотубулярного соединения — 33 мм, восходящего отдела аорты — 37 мм **(рис. 1)**. Также в области дуги аорты по малой кривизне визуализируется ложная аневризма аорты размерами 3×3 см **(рис. 2, 3)**. Учитывая вышеописанные данные, поставлен диагноз порока аортального клапана с его выраженной недостаточностью, дилатации корня и восходящего отдела аорты, ложной аневризмы аорты.

Выполнена стандартная срединная стернотомия. Восходящая аорта умеренно расширена до 40 мм. В области дуги аорты по малой кривизне визуализируется ложная аневризма **(рис. 4 на цв. вклейке)**. Канюлированы брахиоцефальный ствол и правое предсердие. Аортотомия. Защиту миокарда обеспечили селективной антеградной кардиоплегией в устья коронар-

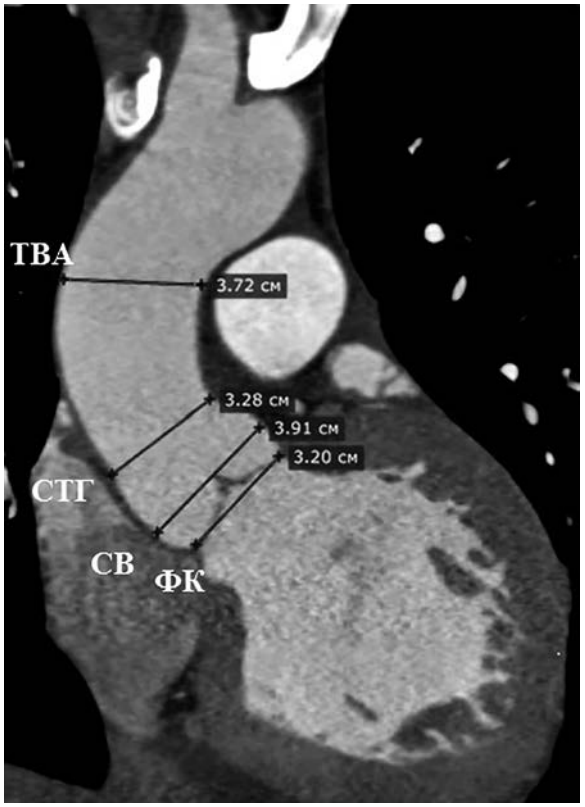

Рис. 1. **Размеры аорты по данным компьютерной томографии.**
ФК — фиброзное кольцо; СВ — синусы Вальсальвы; СТГ — синотубулярный гребень; ТВА — тубулярная часть восходящей аорты.

Fig. 1. **Aortic dimensions.**
ФК — annulus fibrosus; СВ — sinuses of Valsalva; СТГ — sinotubular junction; ТВА — ascending aorta.



Рис. 2. **Ложная аневризма в области дуги аорты. КТ-реконструкция.**
Fig. 2. **Aortic arch false aneurysm. 3D CT.**



Рис. 3. **Ложная аневризма в области дуги аорты.**
Fig. 3. **Aortic arch false aneurysm.**

ных артерий раствором Кустодиол в объеме 2,0 л. При ревизии корня аорты обнаружили трехстворчатый аортальный клапан, утолщенные в области аранциевых узелков и деформированные створки, поэтому клапаносохраняющая операция была невозможной. Створки иссечены. Стенку восходящей аорты отправили на экспресс-гистологическое исследование, выявлен кистозный медианекроз 3 ст. **(рис. 5 на цв. вклейке)**. Выделили корень аорты по окружности до уровня вентрикулоаортального контакта. Полиэстеровой нитью 2—0 наложены 5 субаннулярных швов на 2 мм ниже фиброзного кольца аортального клапана. Гипотермия 30 °С. Начало циркуляторного ареста. Налажена антеградная бигемисферальная перфузия головного мозга через брахиоцефальный ствол, левую общую сонную артерию и левую подключичную артерию. При ревизии дуги по малой кривизне аорты в области ложной аневризмы определяется разрыв интимы. Также на экспресс-гистологическое исследование направлен участок стенки дуги аорты, в котором выявлена диссекция аорты с признаками кистозного медианекроза 3 ст. **(рис. 6 на цв. вклейке)**. Выполнена замена дуги аорты по технике «hemiarch». Возобновление искусственного кровообращения. Согревание больного до 34 °С. Механический протез 27 мм имплантирован в аортальную позицию тринадцатью П-образными швами на тефлоновых прокладках. На синтетическом сосудистом протезе 34 мм сделаны прорези под устья коронарных артерий. Нитями, идущими от выводного тракта левого желудочка, прошита проксимальная часть протеза. Протез низведен к фиброзному кольцу аортального клапана. Непрерывным обвивным швом полипропиленовой нитью 4—0 синотубулярное соединение фиксировано к верхней полуокружности протеза. Полипропиленовой нитью 4—0 выполнен анастомоз между сосудистыми протезами дуги и корня аорты **(рис. 7 на цв. вклейке)**. Продолжительность ишемии миокарда составила 138 мин, искусственного кровообращения — 178 мин, циркуляторного ареста — 31 мин. Типичное окончание операции. Экстубация спустя 6 ч после операции. Послеоперационный период протекал без осложнений. На 7-е сутки пациент выписан в удовлетворительном состоянии.

Обсуждение

Считается, что диаметр аорты >5,5 см является ключевым предиктором неблагоприятных аортальных событий. Однако поперечный размер аорты — не всегда надежный показатель.

До сих пор продолжаются поиски различных способов прогнозирования риска разрыва или расслоения восходящей аорты. A. Evangelista и соавт. [6] предлагают рассчитывать индексированные диаметры аорты соответственно площади поверхности тела в качестве более специфичного предиктора расслоения, чем абсолютный диаметр аорты. Другие авторы советуют индексировать поперечный размер аорты к росту пациента как более постоянному параметру в течение жизни [7]. Недавние исследования сообщают о не меньшей эффективности при использовании лишь длины аорты [8, 9]. Эти критерии, широко обсуждаемые в течение нескольких лет, были освещены в новых рекомендациях Американского кардиологического общества 2022 г. Так, операция возможна при ASI (отношение размера аорты к площади поверхности тела) от 3,08 см/м^2 и AHI (размер аорты к росту пациента) от 3,21 см/м при условии выполнения операции опытными специалистами. И если раньше расширение восходящей аорты от 4,5 см можно было оперировать при сопутствующем вмешательстве на аортальном клапане, теперь же возможна операция при других

кардиохирургических вмешательствах (отличных от протезирования аортального клапана) от 5,0 см.

В представленном клиническом случае в первую очередь мы рассчитали индексированные размеры восходящей аорты по площади поверхности тела согласно критериям, предложенным A. Evangelista и соавт. [6]. Отмечено увеличение диаметров аорты на уровне синусов Вальсальвы и фиброзного кольца аортального клапана в 1,2 и 1,1 раза соответственно, что не подходит под критерии аневризмы. Также мы рассчитали индексированные по росту параметры аорты согласно формуле, предложенной M. Zafar и соавт. [7] (поперечный диаметр аорты (см)/рост ($м^2$)). Получили показатель 1,96 $см/м^2$, что соответствует низкому риску расслоения и разрыва (⩽2,43 $см/м^2$ — низкий риск, 2,44—3,17 $см/м^2$ — умеренный, 3,21—4,06 $см/м^2$ — высокий, ⩾4,1 $см/м^2$ — тяжелый). При измерении абсолютной длины аорты от уровня фиброзного кольца аортального клапана до устья брахиоцефального ствола выявили удлинение аорты до 11,2 см, что, по мнению тех же авторов, связано с более высокой частотой осложнений. Так, при длине аорты от 11 до 11,9 см 5- и 10-летняя выживаемость составляет 88,8 и 77,2% соответственно [9].

Учитывая вышеизложенные параметры, мы не обнаружили показаний к замене восходящей аорты согласно последним рекомендациям. Однако обоснованием к расширению объема вмешательства на аорте в нашем нестандартном клиническом случае были: кистозный медианекроз 3 ст. с участками диссекции по данным гистологического исследования, дилатация корня и восходящей аорты, наличие ложной аневризмы восходящей аорты с признаками разрыва интимы и медии, относительно большое фиброзное кольцо аортального клапана (32 мм), редко встречающееся в общей популяции, что может свидетельствовать о наличии соединительнотканной дисплазии, недостаточность трехстворчатого аортального клапана с пораженными створками. Исходя из нашего прежнего опыта ведения пациентов с дилатацией восходящей аорты [10], мы целенаправленно выполнили экспресс-гистологическое исследование в этой неоднозначной ситуации.

Выводы

Расслоения и разрывы встречаются и при умеренном расширении аорты. Замена восходящей аорты у таких пациентов возможна при наличии гистологически подтвержденного выраженного нарушения структуры стенки аорты и ее выполнении опытными специалистами. В таких случаях выход за рамки рекомендаций обоснован, можно рекомендовать превентивное вмешательство при меньших размерах аорты у отдельных пациентов. Экспресс-гистологическое исследование может служить одним из инструментов, помогающих в определении тактики в неоднозначных ситуациях.

Авторы заявляют об отсутствии конфликта интересов.
The authors declare no conflicts of interest.

ЛИТЕРАТУРА/REFERENCES

1. Ziganshin BA, Zafar MA, Elefteriades JA. Descending threshold for ascending aortic aneurysmectomy: Is it time for a «left-shift» in guidelines? *J Thorac Cardiovasc Surg*. 2019;157(1):37-42. https://doi.org/10.1016/j.jtcvs.2018.07.114
2. Harky A, Bashir M, Antoniou A, Francis N, Alhamdan L, Uppal R. Size and dissection: what is the relation? *Indian J Thorac Cardiovasc Surg*. 2019;35(Suppl 2):72-78. https://doi.org/10.1007/s12055-018-0687-2
3. Papakonstantinou NA, Rorris FP. Elective replacement of the ascending aorta: is the 5.5-cm threshold appropriate? The insidious, small aorta. *Eur J Cardiothorac Surg*. 2021;59(3):554-561. https://doi.org/10.1093/ejcts/ezaa387
4. Isselbacher EM, Preventza O, Hamilton Black III J, et al. 2022 ACC/AHA Guideline for the Diagnosis and Management of Aortic Disease: A Report of the American Heart Association/American College of Cardiology Joint Committee on Clinical Practice Guidelines. *Journal of the American College of Cardiology*. 2022;80(24):e223-e393. https://doi.org/10.1016/j.jacc.2022.08.004
5. Vahanian A, Beyersdorf F, Praz F, et al. ESC/EACTS Scientific Document Group, ESC National Cardiac Societies, 2021 ESC/EACTS Guidelines for the management of valvular heart disease: Developed by the Task Force for the management of valvular heart disease of the European Society of Cardiology (ESC) and the European Association for Cardio-Thoracic Surgery (EACTS). *European Heart Journal*. 2022;43(7):561-632. https://doi.org/10.1093/eurheartj/ehab395
6. Evangelista A, Flachskampf FA, Erbel R, et al. European Association of Echocardiography; Document Reviewers:, Pepi M, Breithardt OA, Plonska-Gosciniak E. Echocardiography in aortic diseases: EAE recommendations for clinical practice. *Eur J Echocardiogr*. 2010 Sep;11(8):645-658. Erratum in: *Eur J Echocardiogr*. 2011;12(8):642. https://doi.org/10.1093/ejechocard/jeq056
7. Zafar MA, Li Y, Rizzo JA, et al. Height alone, rather than body surface area, suffices for risk estimation in ascending aortic aneurysm. *J Thorac Cardiovasc Surg*. 2018;155(5):1938-1950. https://doi.org/10.1016/j.jtcvs.2017.10.140
8. Krüger T, Sandoval Boburg R, Lescan M, et al. Aortic elongation in aortic aneurysm and dissection: the Tübingen Aortic Pathoanatomy (TAIPAN) project. *Eur J Cardiothorac Surg*. 2018;54(1):26-33. https://doi.org/10.1093/ejcts/ezx503
9. Wu J, Zafar MA, Li Y, et al. Ascending Aortic Length and Risk of Aortic Adverse Events: The Neglected Dimension. *J Am Coll Cardiol*. 2019;74(15):1883-1894. https://doi.org/10.1016/j.jacc.2019.07.078
10. Болдырев С.Ю., Россоха О.А., Понкина О.Н., Барсук А.В., Терман Е.А., Барбухатти К.О., Порханов В.А. Новый подход к выбору метода реконструкции корня аорты: вклад гистологического исследования в хирургию аневризм восходящей аорты. *Кардиология и сердечно-сосудистая хирургия*. 2015;8(4):4-8. Boldyrev SYu, Rossokha OA, Ponkina ON, Barsuk AV, Terman EA, Barbukhatti KO, Porkhanov VA. A new approach to aortic root reconstruction: the role of histological examination in surgery of ascending aortic aneurysms. *Kardiologiya i Serdechno-Sosudistaya Khirurgiya*. 2015;8(4):4-8. (In Russ.). https://doi.org/10.17116/kardio2015844-8

Поступила 02.05.2023
Received 02.05.2023
Принята к печати 03.06.2023
Accepted 03.06.2023

К статье *С.Ю. Болдырева и соавт.* «Протезирование корня аорты по методике «Florida Sleeve» и частичное протезирование дуги при аортальной недостаточности и разрыве пограничено расширенной аорты»

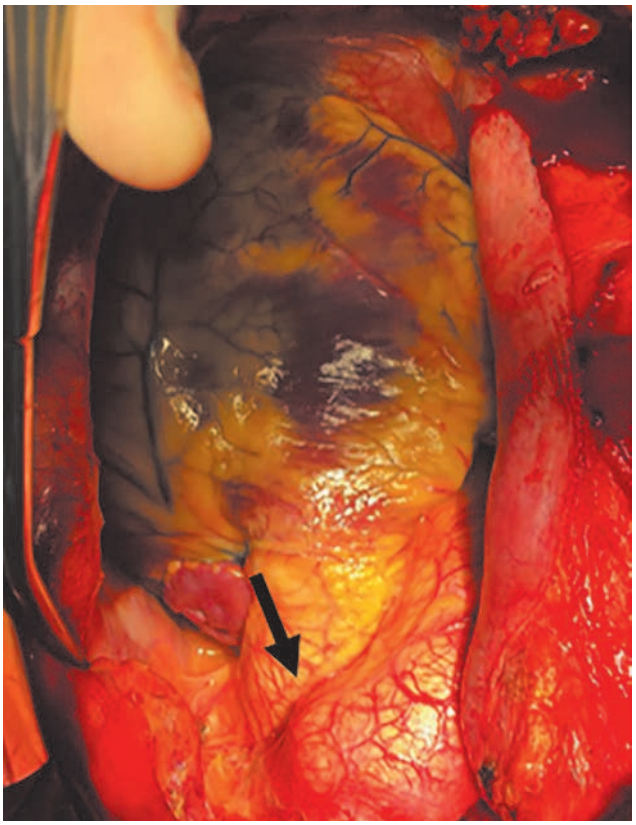

***Рис. 4.* Интраоперационное фото. Ложная аневризма в области дуги аорты.**

***Fig. 4.* Intraoperative image. Aortic arch false aneurysm.**

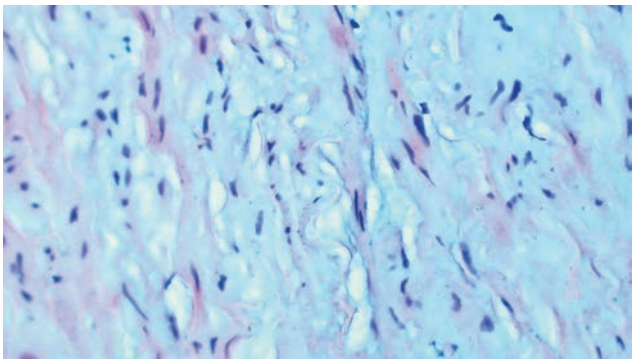

***Рис. 5.* Экспресс-гистологическое исследование.**
Окрашивание гематоксилином и эозином. Увеличение ×400. Фрагмент стенки восходящей аорты. Дисплазия соединительной ткани аорты, кистозный медианекроз 3 ст.

***Fig. 5.* Express histological examination.**
Staining with hematoxylin and eosin. Ascending aortic wall. Connective tissue dysplasia, grade 3 cystic medial necrosis.

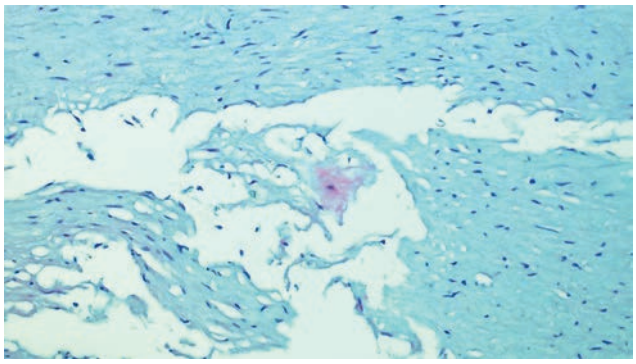

***Рис. 6.* Экспресс-гистологическое исследование.**
Окрашивание гематоксилином и эозином. Увеличение ×100. Фрагмент стенки дуги аорты. Диссекция аорты.

***Fig. 6.* Express histological examination.**
Hematoxylin-eosin staining. Aortic arch wall. Aortic dissection.

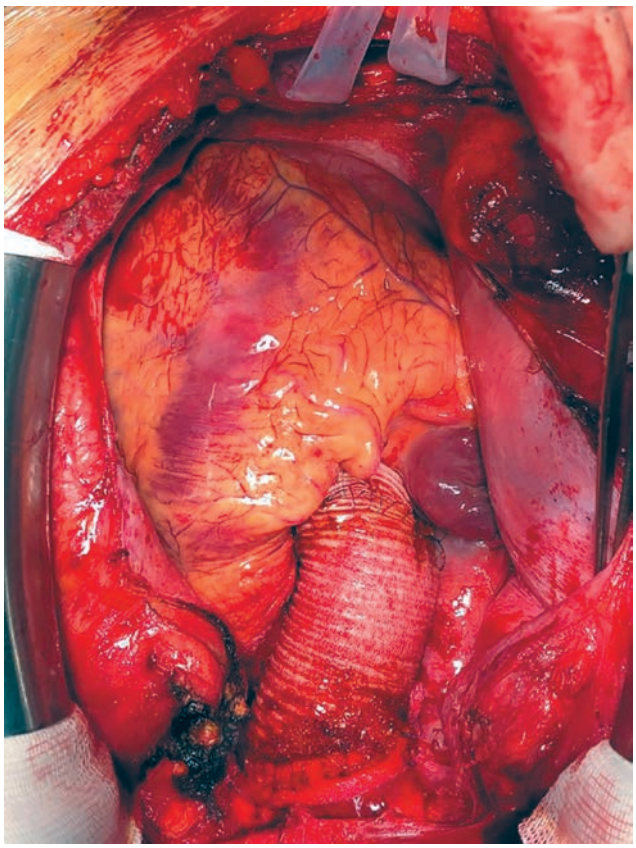

***Рис. 7.* Протезирование дуги аорты по типу «hemiarch» и укрепление корня аорты по методике «Florida Sleeve».**

***Fig. 7.* Hemiarch procedure and aortic root reinforcement using the «Florida Sleeve» technique.**