Кардиология и сердечно-сосудистая хирургия
2024, Т. 17, №6, с. 624–628
https://doi.org/10.17116/kardio202417061624

Russian Journal of Cardiology and Cardiovascular Surgery
2024, vol. 17, No. 6, pp. 624–628
https://doi.org/10.17116/kardio202417061624

Предикторы дисфункции аортального клапана после процедуры Ozaki

© В.В. БАЗЫЛЕВ, В.А. КАРНАХИН, А.Б. ВОЕВОДИН, Р.М. БАБУКОВ

ФГБУ «Федеральный центр сердечно-сосудистой хирургии», Пенза, Россия

Резюме

Цель. Определить предикторы дисфункции аортального клапана после процедуры Ozaki.

Материал и методы. Ретроспективное исследование включало всех больных (*n*=539), которым выполняли процедуру Ozaki с 2015 по 2018 г. Проводили как изолированное протезирование аортального клапана, так и сочетанные операции с аортокоронарным шунтированием и/или коррекцией порока митрального клапана. Все операции проводили в условиях искусственного кровообращения и нормотермии. Доступ осуществляли через срединную стернотомию или J-министернотомию (4%). Обработку перикарда выполняли по методике Ozaki.

Результаты. Повторная операция по поводу аортальной недостаточности потребовалась 16 (2,9%) больным. В 3 (18%) случаях причиной дисфункции створок послужил инфекционный эндокардит. В остальных случаях рецидивы аортальной недостаточности были обусловлены пролапсом правой коронарной или некоронарной створок. Свобода от реопераций в течение 5 лет составила 97±1%. По данным регрессии Кокса выявлено два предиктора, влияющих на отдаленные результаты. На каждый миллиметр размера фиброзного кольца аортального клапана риск реоперации возрастает на 60% с каждым месяцем после операции. Симметричность створок неоклапана снижает риск реоперации на 90% с каждым месяцем. Многослойный перцептрон позволил выявить несколько значимых предикторов реоперации — это асимметрия створок, размер синотубулярного гребня, синусов Вальсальвы, диаметр фиброзного кольца аортального клапана. Ведущим предиктором, влияющим на отдаленные результаты, по данным нейросети, является симметричность неостворок аортального клапана. Остальные предикторы обладают вдвое меньшей значимостью и оказывают одинаковое влияние на результат.

Ключевые слова: *процедура Ozaki, аортальный клапан, предикторы.*

Информация об авторах:
Базылев В.В. — https://orcid.org/0000-0001-6089-9722
Карнахин В.А. — https://orcid.org/0000-0002-1815-7116
Воеводин А.Б. — https://orcid.org/0000-0002-7078-1274
Бабуков Р.М. — https://orcid.org/0000-0002-7338-9462
Автор, ответственный за переписку: Карнахин В.А. — e-mail: vkhin@mail.ru

Как цитировать:
Базылев В.В., Карнахин В.А., Воеводин А.Б., Бабуков Р.М. Предикторы дисфункции аортального клапана после процедуры Ozaki. *Кардиология и сердечно-сосудистая хирургия*. 2024;17(6):624–628. https://doi.org/10.17116/kardio202417061624

Predictors of aortic valve dysfunction after the Ozaki procedure

© V.V. BAZYLEV, V.A. KARNAKHIN, A.B. VOEVODIN, R.M. BABUKOV

Federal Center for Cardiovascular Surgery, Penza, Russia

Abstract

Objective. To determine the predictors of aortic valve dysfunction after Ozaki procedure.

Material and methods. A retrospective study included all patients (*n*=539) who underwent Ozaki procedure between 2015 and 2018. Isolated aortic valve replacement and concomitant procedures with coronary artery bypass grafting and/or mitral valve surgery were performed. All interventions were performed under cardiopulmonary bypass and normothermia through median sternotomy or J-shaped partial sternotomy (4%).

Results. Redo surgery for aortic insufficiency was required in 16 (2.9%) patients. Infective endocarditis caused valve dysfunction in 3 (18%) cases. In other cases, recurrent aortic insufficiency was due to prolapse of the right coronary or non-coronary leaflets. Freedom from redo surgeries throughout 5 years was 97±1%. According to Cox regression, two predictors influencing long-term results were identified. For each millimeter of aortic annulus size, the risk of redo surgery increases by 60% with each month after surgery. Leaflet symmetry reduces the risk of redo surgery by 90% with each month. Multilayer perceptron allowed us to identify several significant predictors of redo surgery: leaflet asymmetry, size of sinotubular junction, sinuses of Valsalva and aortic annulus. The main predictor of long-term results is leaflet asymmetry. Other ones are twice as important and have the same effect on postoperative results.

Keywords: *Ozaki procedure, aortic valve, predictors.*

Information about the authors:
Bazylev V.V. — https://orcid.org/0000-0001-6089-9722
Karnakhin V.A. — https://orcid.org/0000-0002-1815-7116
Voevodin A.B. — https://orcid.org/0000-0002-7078-1274
Babukov R.M. — https://orcid.org/0000-0002-7338-9462
Corresponding author: Karnakhin V.A. — e-mail: vkhin@mail.ru

To cite this article:
Bazylev VV, Karnakhin VA, Voevodin AB, Babukov RM. Predictors of aortic valve dysfunction after the Ozaki procedure. *Russian Journal of Cardiology and Cardiovascular Surgery*. 2024;17(6):624–628. (In Russ.). https://doi.org/10.17116/kardio202417061624

Введение

В 2011 г. профессор Shigeyuki Ozaki впервые описал процедуру неокуспидализации аортального клапана у взрослых пациентов с использованием аутоперикарда [1]. Существует несколько преимуществ процедуры Ozaki: отсутствие инородного тела, нет необходимости в антикоагулянтах, сохранение естественной мобильности фиброзного кольца аортального клапана, значительно меньшие градиенты давления на клапане по сравнению с биологическими или механическими протезами.

В настоящее время процедуру выполняют у пациентов любого возраста с приобретенным и врожденным пороком аортального клапана, включая больных с механическими или биологическими протезами. Несмотря на преимущества операции Ozaki, потребность в повторной операции в среднеотдаленные сроки по поводу недостаточности аортального клапана составляет 4,2% [2]. В доступной литературе отсутствуют четкие показания к операции Ozaki или они носят рекомендательный характер. Также остается открытым вопрос об анатомических предпосылках недостаточности аортального клапана после операции. Выявление предикторов недостаточности аортального клапана позволит снизить частоту повторных вмешательств после этой процедуры.

Цель исследования — определить предикторы дисфункции аортального клапана после процедуры Ozaki.

Материал и методы

Ретроспективное исследование включало всех больных (n=539), которым выполняли процедуру Ozaki с 2015 по 2018 г. Проводили как изолированное протезирование аортального клапана, так и сочетанные операции с аортокоронарным шунтированием и/или коррекцией порока митрального клапана. Исследование одобрено Этическим комитетом (протокол №53 от 18.05.2022).

Все операции проводили в условиях искусственного кровообращения и нормотермии. Доступ осуществляли через срединную стернотомию или J-министернотомию (4%). Интраоперационно выполняли чреспищеводную эхокардиографию для оценки анатомии аортального клапана. После стернотомии проводили забор аутоперикарда, который в дальнейшем подвергали специальной обработке и очищали от фрагментов тканей. После иссечения нативных створок аортального клапана и декальцинации измеряли межкомиссуральное расстояние с помощью шаблонов Ozaki. Выкроенные аутоперикардиальные створки имплантировали по линии фиброзного кольца аортального клапана с фиксацией комиссур П-образными швами на внешних тефлоновых прокладках.

Статистическую обработку материала выполняли с использованием пакета программного обеспечения Statistica 6.0 StatSoft («StatSoft, Inc», Талса, США) и SPSS версии 29 («SPSS Inc.», Чикаго, Иллинойс, США), MedCalc (Остенде, Бельгия). Выполнена проверка всех количественных переменных на тип распределения с помощью критерия Колмогорова—Смирнова, графически — с помощью квантильных диаграмм, а также показателей асимметрии и эксцесса. Центральные тенденции и рассеяния количественных признаков, имеющие приближенно нормальное распределение, описывали в виде среднего значения и стандартного отклонения ($M\pm SD$), в случае распределения, отличного от нормального, — в виде медианы и интерквартильного интервала (Me (Q_1—Q_3)). В большинстве выборок выявлено непараметрическое распределение. Критический уровень значимости взят за 0,05. Свободу от клинически значимых событий в отдаленные сроки наблюдения оценивали методом Каплана—Мейера. Клинически значимым событием считали повторную операцию по поводу недостаточности аортального клапана. Влияние предикторов реоперации оценивали с помощью регрессии Кокса, регрессии Пуассона и искусственных нейронных сетей (многослойный перцептрон).

Клинико-демографические характеристики представлены в **табл. 1**.

Среднеотдаленные результаты в сроки до 5 лет изучены у 479 (88%) больных.

Результаты

Повторная операция по поводу аортальной недостаточности потребовалась 16 (2,9%) больным. В 3 (18%) случаях причиной дисфункции створок послужил инфекционный эндокардит. В остальных случаях рецидивы аортальной недостаточности были обусловлены пролапсом правой коронарной или некоронарной створки.

Кумулятивная функция свободы от повторных операций представлена на **рис. 1**.

Свобода от реопераций в сроки до 5 лет составила 97±1%.

Поиск предикторов аортальной недостаточности после операции Ozaki осуществляли с помощью регрессии Кокса и искусственных нейронных сетей. В качестве предикторов рассмотрены все анатомические и клинико-демографические характеристики. Параметры с низкой связью с независимой переменной исключены. Данные регрессии Кокса представлены в **табл. 2**.

Таблица 1. **Клинико-демографические характеристики пациентов**

Table 1. **Clinical and demographic characteristics of patients**

Показатель	Значение	95% ДИ
Возраст, годы	59,3±11,6	58,0—59,9
Мужчины, *n* (%)	308 (57)	53—61
ИМТ, кг/м^2	29,4±5,4	28,9—29,8
Давление в ЛА, мм рт.ст.	33 (27—40)	31—34
ФВ ЛЖ, %	60 (51—68)	59—61
Площадь отверстия АК, см^2	1,1±0,9	0,9—1,1
Пиковый градиент давления, мм рт.ст.	76 (56—100)	72—79
Средний градиент давления, мм рт.ст.	43 (31—58)	41—45
ФК АК, мм	23±3	22—23
Размер синусов Вальсальвы, мм	34±5	33—34
Размер синотубулярного гребня, мм	29±4	29—30
R-створка, мм	31(27—35)	30—31
L-створка, мм	29 (27—33)	28—29
N-створка, мм	31 (29—35)	30—31
Размер створки >31 мм, *n* (%)	40 (7)	5—10
Длина створок во время систолы, мм	23 (20—25)	22—23
Разница на один размер, *n* (%)	2 (0,3)	0,1—1,3
Разница на два размера, *n* (%)	149 (28)	24—31,5
Размер МЖП, мм	15±3	14,3—14,8
NYHA III/IV, *n* (%)	247 (45)	41—50
ИМ до операции, *n* (%)	73 (17)	10—17
Операция в анамнезе, *n* (%)	17 (3)	2—5
Болезнь периферических артерий, *n* (%)	30 (6)	4—8
Диабет, *n* (%)	30 (6)	4—8
ФП, *n* (%)	94 (18)	14—21
Стеноз АК, *n* (%)	490 (91)	88—93
Эндокардит, *n* (%)	18 (3)	2—5
Ревматизм, *n* (%)	141 (26)	23—30
Двустворчатый АК, *n* (%)	52 (8)	7—12
Митральная регургитация, *n* (%)	54 (10)	7—13
Трикуспидальная регургитация, *n* (%)	23 (4)	3—6
J -стернотомия, *n* (%)	19 (4)	2—5
Изолированная операция, *n* (%)	196 (36)	32—40
Сочетанная, *n* (%)	343 (64)	59—67
Протезирование восходящей аорты, *n* (%)	163 (30)	26—34
EuroScore II	2 (1,1—3,1)	2,8—4,3

Примечание. ИМТ — индекс массы тела, ЛА — легочная артерия, ИМ — инфаркт миокарда, ФВ — фракция выброса, АК — аортальный клапан, ФК — фиброзное кольцо, МЖП — межжелудочковая перегородка, ФП — фибрилляция предсердий.

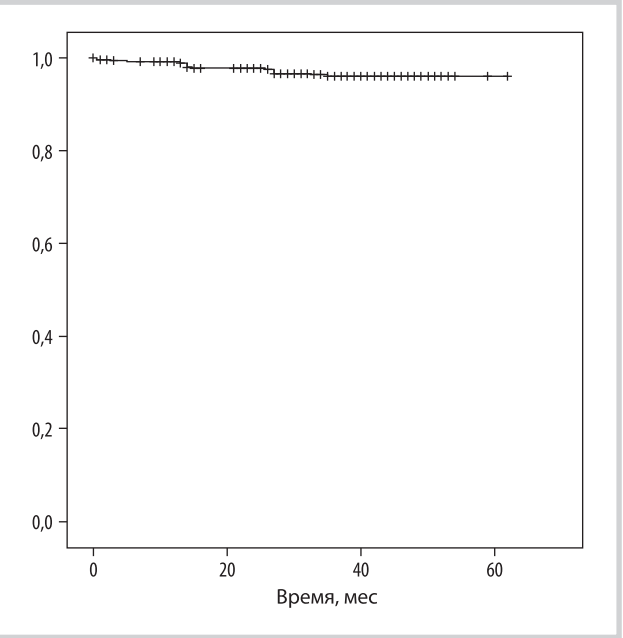

Рис. 1. **Свобода от реопераций после процедуры Ozaki.**

Fig. 1. **Freedom from redo surgeries after Ozaki procedure.**

По данным регрессии Кокса выявлены два предиктора, влияющих на отдаленные результаты. На каждый миллиметр размера фиброзного кольца аортального клапана риск реоперации возрастает на 60% с каждым месяцем после операции (ОШ=1,6; 95%ДИ 1,1—2,3) Симметричность створок неоклапана снижает риск реоперации на 90% с каждым месяцем (ОШ=0,17; 95%ДИ 0,029—0,9). С целью определения границ фиброзного кольца, при которых повышается риск реоперации, выполнена регрессия Пуассона **(табл. 3)**.

По результатам регрессии размер фиброзного кольца аортального клапана, при превышении которого увеличивается риск повторной операции, составляет 23 мм.

Для создания модели, которая позволит прогнозировать необходимость реоперации на основе анатомии аортального клапана, корня и восходящей аорты, использованы искусственные нейронные сети (ИНС). Результаты анализа предикторов с помощью ИНС представлены на **рис. 2**.

Таким образом, многослойный перцептрон позволил выявить несколько значимых предикторов реоперации: асимметрию створок, размер синотубулярного гребня, синусов Вальсальвы, диаметр фиброзного кольца аортального клапана. Ведущим предиктором, влияющим на отдаленные результаты по данным ИНС, является симметричность неостворок аортального клапана (размеры трех створок по шаблону Ozaki одинаковы). Остальные предикторы обладают вдвое меньшей значимостью и оказывают одинаковое влияние на результат. Для оценки качества модели у 70% больных удалены значения зависимой переменной. В результате модель смогла обучиться на оставшейся выборке, количество ошибочных предсказанных значений составляет 1%. Следует учесть, что данные предикторы оказывают совместное влияние на зависимую переменную, так как при удалении одного из предикторов из модели доля ошибочных прогнозов достигает 40—50%.

Таблица 2. **Регрессия Кокса (предикторы реопераций после процедуры Ozaki)**
Table 2. **Cox regression (predictors of redo surgeries after Ozaki procedure)**

Фактор	ОР	95% ДИ	*p*-критерий
ИМТ	0,9	0,87—1,05	0,3
Двустворчатый клапан	0,5	0,14—2,2	0,4
Пиковый градиент давления	0,9	0,92—1,04	0,5
Средний градиент давления	1,02	0,93—1,1	0,5
ФК АК	1,6	1,1—2,3	0,005
Размер синусов Вальсальвы	1,06	0,95—1,2	0,2
Размер синотубулярного гребня	0,9	0,85—1,11	0,7
Восходящий отдел аорты	0,9	0,83—1,02	0,1
Толщина МЖП	1	0,99—1,07	0,1
Симметрия створок (все размеры одинаковы)	0,17	0,029—0,9	0,04
Размер створки >31 мм	1,4	0,37—5,3	0,6
Возраст	0,94	0,9—1,0	0,7

Примечание. ОР — отношение рисков, ДИ — доверительный интервал, ИМТ — индекс массы тела, ФК АК — фиброзное кольцо аортального клапана, МЖП — межжелудочковая перегородка.

Таблица 3. **Переменные регрессии Пуассона**
Table 3. **Poisson regression variables**

Фактор	B	Стандартная ошибка	Вальд	Степень свободы	Значимость	Exp (B)	ДИ
[ФК АК=23]	–0,124	1,043	0,044	1	0,021	1,026	1,014—1,35

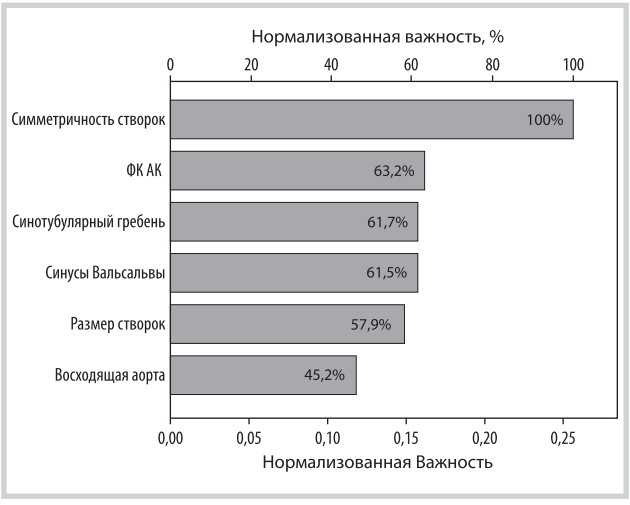

Рис. 2. **Данные ИНС в отношении предикторов реоперации после процедуры Ozaki.**
Fig. 2. **Neural network data regarding predictors of redo surgery after Ozaki procedure.**

Обсуждение

Операция Ozaki применяется для лечения широкого спектра заболеваний аортального клапана у взрослых пациентов и детей [3—7]. Операцию выполняют как через срединную стернотомию, так и с использованием минимально инвазивных доступов, а также в сочетании с реконструкцией корня аорты [8—10]. Потенциальные преимущества операции включают в себя отказ от пероральных антикоагулянтов, отсутствие инородных материалов, удобство в работе при узком фиброзном кольце аортального клапана и возможность использования аутоперикардиальных створок при поражении клапана инфекционным эндокардитом. И если долгосрочные результаты у возрастных пациентов многообещающие, то у более молодых больных они остаются менее очевидными. M. Krane и соавт. [11] сообщили о результатах после процедуры Ozaki у 77 пациентов (средний возраст 54,9±16,5 года). Через 1,5 года свобода от повторных операций составила 97,4%. Причиной реоперации была аортальная недостаточность (от умеренной до тяжелой). По данным O. Reuthebuch и соавт. [12], умеренная аортальная недостаточность появилась у 10% больных после процедуры Ozaki через 3 мес. Всего прооперированы 30 пациентов (средний возраст 66,8±10,5 года). Наиболее отдаленные результаты в сроки до 118 мес представил S. Ozaki [2]. В течение 12 лет были прооперированы более 1100 пациентов (средний возраст 67,7±14,9 года). Свобода от реопераций составила 95,8%.

По мере накопления отдаленных результатов операции Ozaki становится актуальным вопрос о повторных операциях по поводу дисфункции аортального клапана после процедуры. Выявление причин и факторов, воздействующих на результаты операции, должно способствовать уменьшению количества реопераций. В нашей клинике к 2018 г. выполнено 539 процедур Ozaki. Выполняли как изолированные вмешательства, так и сочетанные процедуры через срединную стернотомию и минимально инвазивные

доступы. Свобода от реопераций составила 98%. Во всех случаях причиной повторных операций была аортальная недостаточность, обусловленная пролапсом правой коронарной или некоронарной створки. В 3 случаях аортальная недостаточность вызвана инфекционным эндокардитом. Для поиска предикторов повторных вмешательств использованы регрессия Кокса, регрессия Пуассона и ИНС. В качестве предикторов рассматривали множество факторов. Учитывали все клинико-демографические характеристики больных и анатомические особенности аортального клапана и корня аорты. Рассматривали такие предикторы, как размер фиброзного кольца аортального клапана, синусов Вальсальвы, синотубулярного гребня, размеры имплантируемых створок, симметричность створок, двустворчатый аортальный клапан и др. По результатам регрессии Кокса факторами, влияющими на отдаленный результат, оказались симметричность створок и размер фиброзного кольца клапана. С помощью регрессии Пуассона удалось установить, что размер фиброзного кольца приобретает прогностическое значение при превышении 23 мм.

ИНС подтвердили преимущественное влияние фактора симметричности створок на результаты операции Ozaki. Также удалось выявить такие факторы риска, как размер фиброзного кольца, синусов Вальсальвы и синотубулярного гребня, которые не являются самостоятельными предикторами, а оказывают свое влияние в сочетании. При тестировании модель позволяет предсказать результаты лечения у 98,6% больных и может быть использована в клинической практике.

Таким образом, у больных с узким фиброзным кольцом и имплантированными неостворками аортального клапана одинакового размера риск дисфункции аортального клапана после процедуры Ozaki снижается, при этом играет роль анатомия аортального клапана и корня аорты.

Выводы

— На каждый миллиметр размера фиброзного кольца (при размере >23 мм) аортального клапана риск реоперации возрастает на 60% с каждым месяцем после операции.
— Симметричность створок неоклапана снижает риск реоперации на 90% с каждым месяцем.
— Риск дисфункции аортального клапана после операции Ozaki зависит от размера синусов Вальсальвы и синотубулярного гребня.
— Модель ИНС позволяет прогнозировать необходимость повторной операции в 98,6% случаев.

Авторы заявляют об отсутствии конфликта интересов.
The authors declare no conflicts of interest.

ЛИТЕРАТУРА/REFERENCES

1. Ozaki S, Kawase I, Yamashita H, et al. Aortic valve reconstruction using self-developed aortic valve plasty system in aortic valve disease. *Interact Cardiovasc Thorac Surg*. 2011;12:550-553. https://orcid.org/10.1510/icvts.2010.253682
2. Ozaki Procedure: 1,100 patients with up to 12 years of follow-up. Shigeyuki Ozaki. *Turk Gogus Kalp Damar Cerrahisi Derg*. 2019 Oct 23;27(4):454. https://orcid.org/10.5606/tgkdc.dergisi.2019.01904
3. Ozaki S, Kawase I, Yamashita H, Uchida S, Nozawa Y, Takatoh M, et al. Aortic valve reconstruction using autologous pericardium for ages over 80 years. *Asian Cardiovasc Thorac Ann*. 2014;22(8):903-908. https://orcid.org/10.1177/0218492314520748
4. Ozaki S, Kawase I, Yamashita H, Uchida S, Nozawa Y, Takatoh M, et al. A total of 404 cases of aortic valve reconstruction with glutaraldehyde-treated autologous pericardium. *J Thorac Cardiovasc Surg*. 2014;147(1):301-306. https://orcid.org/10.1016/j.jtcvs.2012.11.012
5. Ozaki S, Kawase I, Yamashita H, Uchida S, Takatoh M, Hagiwara S, et al. Aortic valve reconstruction using autologous pericardium for aortic stenosis. *Circ J*. 2015;79(7):1504-1510. https://orcid.org/10.1253/circj.CJ-14-1092
6. Ozaki S, Kawase I, Yamashita H, et al. Aortic valve reconstruction using autologous pericardium for patients aged less than 60 years. *J Thorac Cardiovasc Surg*. 2014;148:934-938.
7. Ozaki S, Kawase I, Yamashita H, Uchida S, Takatoh M, Kiyohara N. Midterm outcomes after aortic valve neocuspidization with glutaraldehyde-treated autologous pericardium. *J Thorac Cardiovasc Surg*. 2018;155(6):2379-2387. https://orcid.org/10.1016/j.jtcvs.2018.01.087
8. Rosseĭkin EV, Kobzev EE, Bazylev VV. Minimally invasive Ozaki technique. *Angiol Sosud Khir*. 2019;25(3):142-155. https://orcid.org/10.33529/ANGI02019319
9. Базылев В.В., Микуляк А.И., Сластин Я.С. Возможность расширения корня аорты в сочетании с процедурой Озаки. *Грудная и сердечно-сосудистая хирургия*. 2018;60(4):337-341. Bazylev VV, Mikulyak AI, Slastin YaS. Aortic root enlargement combined with Ozaki procedure. *Thoracic and cardiovascular surgery*. 2018;60(4):337-341. (In Russ.). https://orcid.org/10.24022/0236-2791-2018-60-4-337-341
10. Кадыралиев Б.К., Арутюнян В.Б., Чрагян В.А., Аскадинов М.Н., Энгиноев С.Т., Кучеренко С.В. Протезирование створок аутоперикардом по методике Озаки из мини-доступа. *Пермский медицинский журнал (сетевое издание «Perm medical journal»)*. 2021;38(1):100-107. Kadyraliev BK, Arutyunyan VB, Chragyan VA, Askadinov MN, Enginoev ST, Kucherenko SV. Minimally invasive Ozaki procedure for aortic valve disease, preliminary results. *Perm Medical Journal*. 2021;38(1):100-107. (In Russ.). https://orcid.org/10.17816/pmj381100-107
11. Krane M, Boehm J, Prinzing A, Lange R. Excellent hemodynamic results in patients undergoing the Ozaki procedure for aortic valve reconstruction within the first year. *Thorac Cardiovasc Surg*. 2019;67(S 01):S1-100. https://orcid.org/10.1055/s-0039-1678893
12. Reuthebuch O, Koechlin L, Schurr U, Grapow M, Fassl J, Eckstein FS. Aortic valve replacement using autologous pericardium: single centre experience with the Ozaki technique. *Swiss Med Wkly*. 2018;148:w14591-w14591. https://orcid.org/10.4414/smw.2018.14591

Поступила 24.04.2023
Received 24.04.2023
Принята к печати 10.10.2023
Accepted 10.10.2023