Кардиология и сердечно-сосудистая хирургия
2022, Т. 15, №3, с. 310–313
https://doi.org/10.17116/kardio202215031310

Russian Journal of Cardiology and Cardiovascular Surgery
2022, vol. 15, No. 3, pp. 310–313
https://doi.org/10.17116/kardio202215031310

Повторная операция по методике David после операции Ross

© Э.Р. ЧАРЧЯН, Б.В. ТИВЕЛЕВ, Д.Г. БРЕШЕНКОВ, А.Н. ДЗЕРАНОВА, Ю.В. БЕЛОВ

ФГБНУ «Российский научный центр хирургии им. акад. Б.В. Петровского», Москва, Россия

Резюме

Операция Ross представляет собой протезирование корня аорты легочным аутографтом, обеспечивающее оптимальную работу аортального клапана в послеоперационном периоде. Одним из самых частых осложнений данной операции, требующим повторной операции, является дилатация легочного аутографта с его дисфункцией. Операция по методике David является наиболее предпочтительной техникой коррекции, позволяющей сохранить все связанные с аутографтом преимущества перед искусственным клапаном. Представляем наш опыт успешной повторной операции по методике David после операции Ross.

Ключевые слова: *аортальный порок, аортальная недостаточность, операция Ross, дилатация легочного аутографта, операция David.*

Информация об авторах:
Чарчян Э.Р. — https://orcid.org/0000-0003-3164-2877
Тивелев Б.В. — https://orcid.org/0000-0001-9370-5752
Брешенков Д.Г. — https://orcid.org/0000-0002-9459-9282
Дзеранова А.Н. — https://orcid.org/0000-0002-7916-1151
Белов Ю.В. — https://orcid.org/0000-0002-9280-8845
Автор, ответственный за переписку: Тивелев Б.В. — e-mail: boristivelev@gmail.com

Как цитировать:
Чарчян Э.Р., Тивелев Б.В., Брешенков Д.Г., Дзеранова А.Н., Белов Ю.В. Повторная операция по методике David после операции Ross. *Кардиология и сердечно-сосудистая хирургия*. 2022;15(3):310–313. https://doi.org/10.17116/kardio202215031310

Redo David procedure after previous Ross procedure

© E.R. CHARCHYAN, B.V. TIVELEV, D.G. BRESHENKOV, A.N. DZERANOVA, YU.V. BELOV

Petrovsky Russian Scientific Center of Surgery, Moscow, Russia

Abstract

The Ross procedure is aortic root replacement with pulmonary autograft ensuring optimal postoperative function of aortic valve. One of the most common complications of this surgery requiring reoperation is pulmonary autograft dilation. David procedure is preferred for correction. This method ensures all autograft-related advantages over artificial valve. We present our experience of successful David procedure after previous Ross procedure.

Keywords: *aortic valve disease, aortic regurgitation, Ross procedure, pulmonary autograft dilation, David procedure.*

Information about the authors:
Charchyan E.R. — https://orcid.org/0000-0003-3164-2877
Tivelev B.V. — https://orcid.org/0000-0001-9370-5752
Breshenkov D.G. — https://orcid.org/0000-0002-9459-9282
Dzeranova A.N. — https://orcid.org/0000-0002-7916-1151
Belov Yu.V. — https://orcid.org/0000-0002-9280-8845
Corresponding author: Tivelev B.V. — e-mail: boristivelev@gmail.com

To cite this article:
Charchyan ER, Tivelev BV, Breshenkov DG, Dzeranova AN, Belov YuV. Redo David procedure after previous Ross procedure. *Russ. Jour. of Card. and Cardiovasc. Surg. = Kard. i serd.-sosud. khir*. 2022;15(3):310–313. (In Russ.). https://doi.org/10.17116/kardio202215031310

Введение

Операция Ross представляет собой протезирование корня аорты легочным аутографтом. Данное вмешательство впервые выполнено в 1967 г. британским кардиохирургом Дональдом Россом [1]. Легочный аутографт обладает следующими преимуществами: оптимальные гемодинамиче-

ские характеристики, отсутствие необходимости в приеме антикоагулянтов, отсутствие гемолиза, низкий риск инфекционного эндокардита, рост аутографта, а также возможность неограниченной двигательной активности пациента, обеспечивающей высокое качество жизни [2].

Помимо преимуществ данной операции существует несколько типичных осложнений, таких как дисфункция клапана с кальцинозом створок, аннулоэктазия, стеноз или недостаточность гомографта. Одним из специфических осложнений, требующим реоперации, является дилатация или аневризма аутографта с развитием клапанной недостаточности, которая чаще всего встречается при использовании техники протезирования аортального клапана легочным корнем. По данным литературы, частота недостаточности легочного аутографта в течение 20 лет составляет 13%. При этом летальность достигает 10,8%. Процент реопераций на легочном аутографте в течение 5 лет, 10 лет, 15 лет и 20 лет составляет 2,9%, 4,8%, 6,3% и 11,5% соответственно. Смертность в течение 5 лет, 10 лет, 15 лет и 20 лет составляет 1,4%, 2,4%, 5,5% и 10,8% соответственно [3].

Существуют несколько методик хирургического лечения дилатации аутографта: при выраженных дегенеративных изменениях створок — протезирование аортального клапана; при дилатации аутографта — клапаносберегающие операции (операция David, операция Yacoub) [2].

Мы представляем наш опыт успешной повторной операции по методике David после операции Ross у пациентки с аневризмой легочного аутографта и клапанной недостаточностью.

Пациентка *Б.*, 56 лет, поступила в ФГБНУ «РНЦХ им. акад. Б.В. Петровского» с диагнозом: «Аневризма корня и восходящей аорты. Аортальная недостаточность 1-й ст. Состояние после операции Ross в 2013 г. (в аортальной позиции — легочный аутографт, в легочной позиции — гомографт). Гипертоническая болезнь 3-й ст., риск 4. Сахарный диабет 2-го типа».

В 2012 г. при обследовании по данным эхокардиографии диагностирован двустворчатый аортальный клапан. Выраженный стеноз аортального клапана с кальцинозом 3-й ст. В течение последнего года больная отмечала повышение АД до 200/100 мм рт.ст. 27.02.13 выполнена операция Ross. Течение послеоперационного периода без осложнений. Больную наблюдали по месту жительства, ежегодно выполняли эхокардиографию. С 2017 по 2020 г. диаметр аорты увеличился до 50 мм. Было рекомендовано оперативное лечение **(рис. 1, 2 на цв. вклейке)**.

Данные интраоперационной эхокардиографии: диаметр фиброзного кольца аортального клапана 28 мм, синусы Вальсальвы 41 мм, диаметр восходящей аорты 58 мм, аортальная недостаточность 1-й ст., средний градиент давления на аортальном клапане 2,6 мм рт.ст. **(рис. 3 на цв. вклейке)**.

04.08.20 выполнена повторная операция: протезирование корня и восходящего отдела аорты по методике David с имплантацией легочного аутографта в синтетический протез B-Braun Uni-Graft 28 мм и центральной пликационной пластикой левой коронарной створки легочного аутографта.

Ход операции

Выделены правые общие бедренные артерия (ОБА) и вена (ОБВ) в зоне сафено-феморального соустья. После канюляции начато искусственное кровообращение (ИК) по схеме «правая ОБВ — правая ОБА». Полная срединная стернотомия осциллирующим стернотомом. Отмечается выраженный спаечный процесс в средостении и перикарде. Выполнен кардиолиз **(рис. 4 на цв. вклейке)**. Пережата аорта. Селективная кровяная кардиоплегия. Клапан легочной артерии в аортальной позиции трехстворчатый, створки диспластичны, укорочены. Отмечается пролапс левой коронарной створки. Диаметр фиброзного кольца аортального клапана 28 мм. Нарушена центральная коаптация. Выделены устья левой и правой коронарных артерий. Стенка синусов Вальсальвы иссечена с оставлением бортика до 5 мм. Под створками аортального клапана через фиброзное кольцо проведены 9 П-образных швов на тефлоновых прокладках с выколом снаружи через стенку аорты. Протез корня аорты 28 мм фиксирован к фиброзному кольцу 9 П-образными швами на тефлоновых прокладках полиэстеровой нитью 2/0 изнутри левого желудочка. При проведении гидродинамической пробы коаптация полная, отмечается незначительный пролапс левой коронарной створки. Выполнена центральная пликационная пластика левой коронарной створки полипропиленовой нитью 6/0 **(рис. 5 на цв. вклейке)**. При проведении гидродинамической пробы коаптация полная.

Время операции составило 4 ч, время ИК — 118 мин, пережатие аорты — 93 мин. Интраоперационная кровопотеря — 700 мл. По данным чреспищеводной эхокардиографии аортальной недостаточности нет **(рис. 6, 7 на цв. вклейке)**.

Послеоперационный период протекал без осложнений. Пациентка находилась в отделении реанимации 1 сут, после чего была переведена в профильное отделение.

По данным эхокардиографии при выписке аортальной недостаточности нет, средний градиент давления на аортальном клапане 3 мм рт.ст. Лабораторные показатели в норме, эпизодов лихорадки не было. Больная выписана на 8-е сутки после операции в удовлетворительном состоянии.

При контрольном обследовании через 12 мес самочувствие больной удовлетворительное, больная активна. По данным эхокардиографии аортальная недостаточность 0—1-й ст.

Обсуждение

В настоящее время существует несколько техник операции Ross: имплантация аутографта в субкоронарную позицию, имплантация аутографта внутрь корня аорты, протезирование легочным корнем [4].

Несмотря на вышеперечисленные преимущества операции Ross по сравнению с протезированием клапана, необходимость в реоперации остается ее главным ограничением.

По данным ряда авторов, 7—18% пациентов нуждаются в реоперации на выносящем тракте левого желудочка в течение 10 лет после операции [3, 5].

Причинами реопераций являются: дилатация неокорня аорты на уровне неосинусов (увеличение диаметра неокорня аорты более 5 мм в год), выраженная недостаточность аутографта в сочетании с левожелудочковой недостаточностью, стеноз аутографта, комбинированный порок.

При этом наиболее частая причина реоперации — дилатация аутографта с развитием недостаточности встречается в 60% случаев [3].

Большинство авторов отмечают, что сочетание двустворчатого аортального клапана, дегенеративно измененных створок и первичной аортальной недостаточности является фактором риска повторной операции на аутографте [6—8].

Традиционно реоперация при данном осложнении заключается в иссечении аутографта и процедуре Bentall—DeBono с использованием механического или биологического клапаносодержащего кондуита. Однако в настоящее время в связи с накоплением опыта клапаносохраняющих вмешательств предпочтительно сохранить аутографт и, соответственно, все связанные с ним преимущества.

На сегодняшний день существует ограниченное количество публикаций о результатах клапаносохраняющих операций после процедуры Ross. В многоцентровом исследовании A. Mookhoek и соавт. [6] прооперированы 1783 пациента по методике Ross. Из них 197 (11%) больных оперированы повторно в среднем через 9 лет после вмешательства. Клапаносберегающие вмешательства выполнены у 86 (44%) пациентов. 8-летняя выживаемость и свобода от повторных операций составили 89% и 76% соответственно. 4 (5%) пациентки впоследствии смогли забеременеть.

Авторы утверждают, что имплантация аутографта в субкоронарную позицию, а также внутрь корня аорты приводит к нарушению геометрии створок аутографта. Со временем пролапс и дегенеративные изменения створок приводят к изолированной недостаточности аутографта. Дефект створок может ухудшить отдаленный результат клапаносберегающего вмешательства.

В то же время техника замены корня аорты легочным корнем способствует сохранению створок аутографта. В данном случае клапанная недостаточность развивается ввиду дилатации неокорня аорты. По данным A. Mookhoek и соавт. [6], интервал между операцией Ross и клапаносберегающей операцией при аневризме неокорня аорты составил 3,4 года, при изолированной недостаточности аортального клапана — 10,7 года.

T. David и соавт. [9] при сравнении имплантации аутографта внутрь корня аорты с протезированием легочным корнем отметили увеличение диаметра синусов Вальсальвы с 32,2±0,5 до 35,0±0,6 мм и с 30,2±0,5 до 31,5±0,8 мм соответственно.

В другом исследовании те же авторы представили опыт 33 (15,6%) повторных операций после процедуры Ross. Из них 6 (18%) пациентам выполнена операция David. Общая 20-летняя летальность, частота рецидива аортальной недостаточности и свобода от повторных операций в этой группе составили 26%, 13% и 11,5% соответственно (p<0,001). Период наблюдения составил 3,5 года [7].

В исследовании T. Ratschiller и соавт. [10] из 153 пациентов, оперированных по методике имплантации легочного корня, 35 (22,9%) больных нуждались в реоперации вследствие аневризмы аутографта в течение 11 лет. Из них 27 (77%) больным со средним диаметром неокорня 54,7±4,2 мм выполнены клапаносберегающие вмешательства. 5-летняя свобода от реопераций составила 87%, 5-летняя свобода от регургитации 2-й ст. — 100%, 10-летняя выживаемость — 86%. При этом авторы утверждают, что двустворчатый аортальный клапан, возраст, первичная аортальная недостаточность не являлись причинами ранней регургитации в послеоперационном периоде.

В исследовании отечественных хирургов 708 пациентам выполнена операция Ross. Срок наблюдения составил 40,2±27,8 мес, при этом 39 пациентов реоперированы с использованием различных методик. Показанием к реоперации служила выраженная аортальная недостаточность. 5-летняя свобода от реопераций составила 89,1±1,9%. По данным авторов, двустворчатый аортальный клапан и аортальная недостаточность не являются предикторами повторной операции. В то же время 5-летняя свобода от реопераций у пациентов с дилатированным фиброзным кольцом меньше, чем у пациентов с диаметром фиброзного кольца <27 мм (73,2±5,9% и 94,5±1,5% соответственно, p<0,0001) [11].

Существует несколько методов профилактики формирования аневризмы и недостаточности аутографта при операции Ross: имплантация аутографта внутрь корня аорты, экзопротезирование аутографта, экзопротезирование синотубулярного соединения, пликация фиброзного кольца аортального клапана, укрепление фиброзного кольца дакроновой полоской.

В другом исследовании T. Carrel и A. Kadner [12] при использовании техники экзопротезирования аутографта дакроновым протезом показали отсутствие случаев дилатации аутографта, 5-летняя свобода от реопераций составила 100%.

В исследовании J.W. Brown и соавт. [13] укрепление фиброзного кольца дакроновой полоской в сочетании с протезированием восходящего отдела аорты способствовало уменьшению диаметра восходящего отдела аорты с 43 мм до операции до 26 мм в послеоперационном периоде (p<0,001). Период наблюдения составил 2,5±2,2 года.

В исследовании И.И. Чернова и соавт. [14] 41 пациенту выполнена модифицированная операция Ross. Для предотвращения дилатации аутографта авторы использовали методику окутывания легочного аутографта в собственный корень аорты. При диаметре аорты от 40 мм проводили ее редукцию. При нормальных размерах аорты имплантировали легочный аутографт в синтетический (дакроновый) протез. Выбирали сосудистый протез того же диаметра, как легочный аутографт, или на 2—3 мм больше. Общая 5-летняя выживаемость, свобода от реопераций на аортальном клапане, легочном клапане и свобода от дилатации восходящей аорты ⩾5 см после модифицированной операции Ross составили 97,4%, 100% и 100% соответственно.

Развитие методов профилактики дилатации аутографта является актуальной проблемой, исследование которой способствует снижению частоты осложнений в отдаленном послеоперационном периоде.

Заключение

Дилатация неокорня аорты с формированием недостаточности встречается у 14—20% больных после операции Ross. Выбранное нами вмешательство (протезирование корня и восходящего отдела аорты по методике David) позволяет сохранить створки аутографта, избежать приема антикоагулянтов и тем самым снизить вероятность кровотечений и тромбоэмболических осложнений в послеоперационном периоде.

Авторы заявляют об отсутствии конфликта интересов.
The authors declare no conflicts of interest.

ЛИТЕРАТУРА/REFERENCES

1. Ross DN. Replacement of the aortic and mitral valves with pulmonary autograft. *The Lancet.* 1967;2:956-958.
2. Mazine A, Ghoneim A, El-Hamamsy I. Ross Procedure in Adults for Cardiologists and Cardiac Surgeons. *Journal of the American College of Cardiology.* 2018;72(22):2761-2777. https://doi.org/10.1016/j.athoracsur.2018.01.048
3. David TE, Ouzounian M, David C, et al. Late results of the Ross procedure. *The Journal of Thoracic and Cardiovascular Surgery*. 2018;157(1):201-208. https://doi.org/10.1016/j.jtcvs.2018.06.037
4. Шарифулин Р.М., Богачев-Прокофьев А.В., Демин И.И. и др. Реконструкция выходного отдела правого желудочка во время процедуры Росса: сравнение легочных аллографтов и ксеноперикардиальных кондуитов. *Комплексные проблемы сердечно-сосудистых заболеваний*. 2018;7(2):71-78.
Sharifulin RM, Bogachev-Prokophiev AV, Demin II, et al. Right ventricular outflow tract reconstruction in Ross procedure: comparison of pulmonary allografts and pericardial xenografts. *Complex Issues of Cardiovascular Diseases.* 2018;7(2):71-78. (In Russ.). https://doi.org/10.17802/2306-1278-2018-7-2-71-78
5. Kumar SR, Bansal N, Wells WJ, Starnes VA. Outcomes of Reintervention on the Autograft After Ross Procedure. *The Annals of Thoracic Surgery.* 2016;102(5):1517-1521. https://doi.org/10.1016/j.athoracsur.2016.04.059
6. Mookhoek A, De Kerchove L, El Khoury G, et al. European multicenter experience with valve-sparing reoperationsafter the Ross procedure. *The Journal of Thoracic and Cardiovascular Surgery.* 2015;150(5):1132-1137. https://doi.org/10.1016/j.jtcvs.2015.08.043
7. David TE. Reoperations After the Ross Procedure. *Circulation. American Heart Association*. 2010;122:1139-1140. https://doi.org/10.1161/CIRCULATIONAHA.110.977991
8. Liebrich M, Weimar T, Tzanavaros J, et al. The David Procedure for Salvage of a Failing Autograft After the Ross Operation. *The Annals of Thoracic Surgery.* 2014;98:2046-2052. https://doi.org/10.1016/j.athoracsur.2014.06.065
9. David TE, Omran A, Ivanov J, et al. Dilation of the Pulmonary autograft after the Ross procedure. *The Journal of Thoracic and Cardiovascular Surgery*. 2000;119(2):210-220.
10. Ratschiller T, Sames-Dolzer E, Schimetta W, et al. Valve-sparing root replacement for freestanding pulmonary autograft aneurysm after the Ross procedure. *The Journal of Thoracic and Cardiovascular Surgery*. 2018;155(6):2390-2397. https://doi.org/10.1016/j.jtcvs.2018.01.095
11. Караськов А.М., Демин И.И., Шарифулин Р.М. и др. Факторы риска развития дисфункции легочного аутографта после процедуры Росса. *Кардиология и сердечно-сосудистая хирургия*. 2015;2:54-61.
Karaskov AM, Demin II, Sharifulin RM, et al. Risk factors for pulmonary autograft dysfunction after Ross procedure. *Cardiology and Cardiovascular Surgery.* 2015;2:54-61. (In Russ.). https://doi.org/10.17116/kardio20158254-68
12. Carrel T, Kadner A. Long-Term Clinical and Imaging Follow-Up After Reinforced Pulmonary Autograft Ross Procedure. *Operative Techniques in Thoracic Cardiovascular Surgery.* 2016;17:41-43. https://doi.org/10.1053/j.pcsu.2015.11.005
13. Brown J, Ruzmetov M, Shahriari A, et al. Modification of the Ross aortic valve replacement to preventlate autograft dilatation. *European Journal of Cardio-Thoracic Surgery*. 2010;37:1002-1007.
14. Чернов И.И., Энгиноев С.Т., Кондратьев Д.А. и др. Пятилетние результаты модифицированной операции Росса у взрослых: опыт одного центра. *Патология кровообращения и кардиохирургия*. 2021;25(3):43-50.
Chernov II, Enginoev ST, Kondratyev DA, et al. Five-year outcomes of the modified Ross surgery in adults: a single-center experience. *Circulation Pathology and Cardiac Surgery.* 2021;25(3):43-50. (In Russ.). https://doi.org/10.21688/1681-3472-2021-3-43-50

Поступила25.10.2021
Received 25.10.2021
Принята к печати 06.05.2021
Accepted 06.05.2021

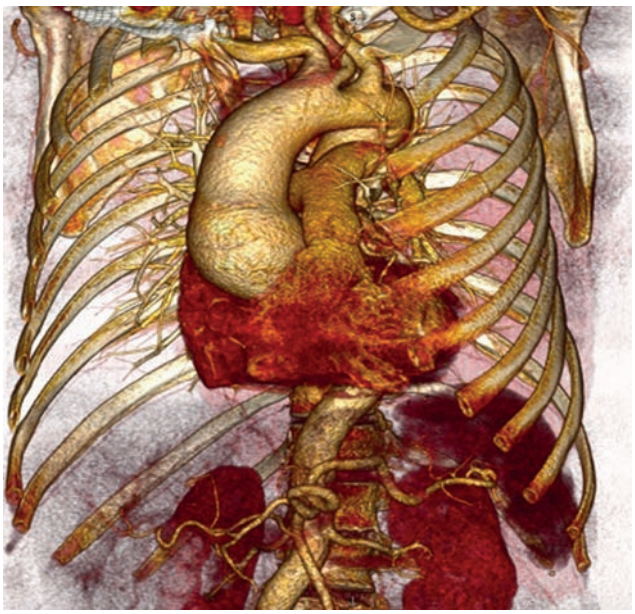

Рис. 1. **3D КТ корня аорты до операции.**
Fig. 1. **Preoperative 3D CT of aortic root.**

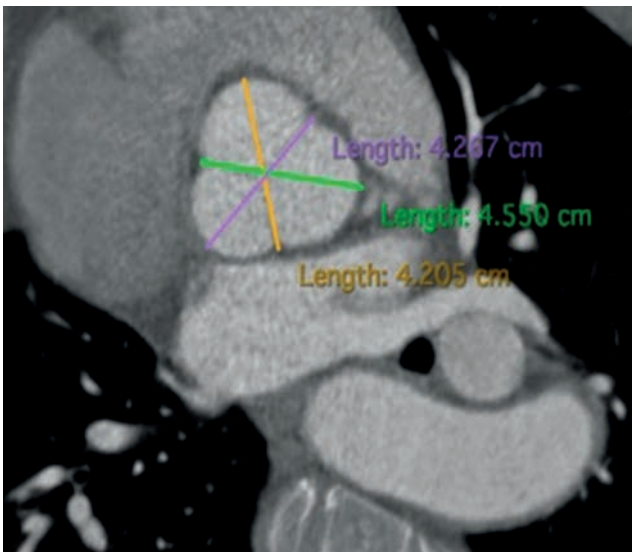

Рис. 2. **Диаметр корня аорты на уровне синусов Вальсальвы.**
Fig. 2. **Diameter of sinuses of Valsalva.**

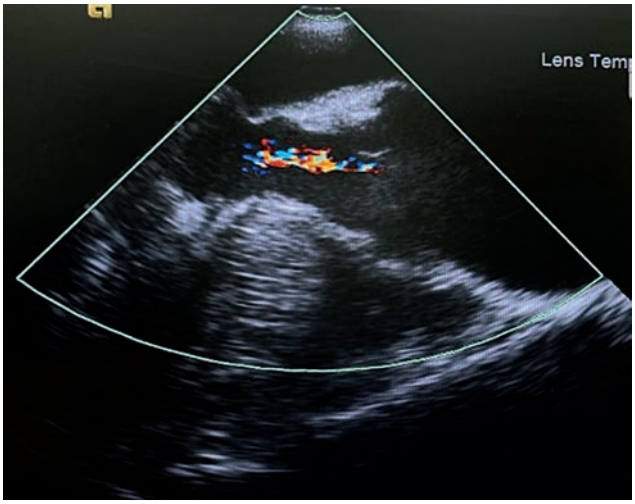

Рис. 3. **Интраоперационное фото. Корень аорты до основного хирургического этапа.**
Fig. 3. **Intraoperative image. Aortic root aneurysm.**

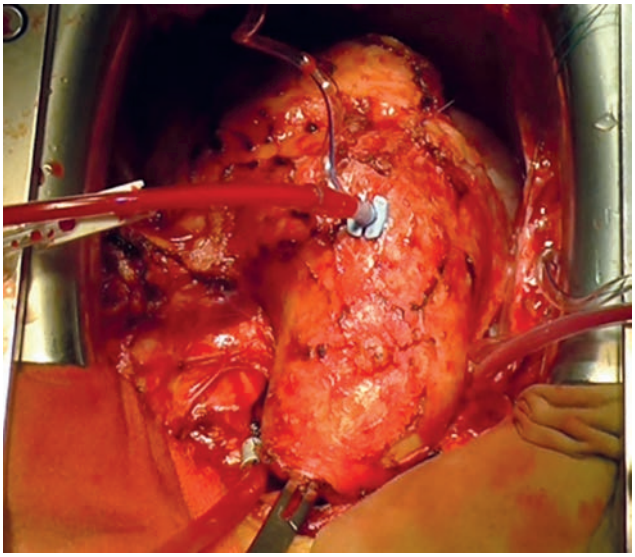

Рис. 4. **Интраоперационное фото. Плицированная левая створка легочного аутографта.**
Fig. 4. **Intraoperative image. The left cusp of the autograft after plication.**

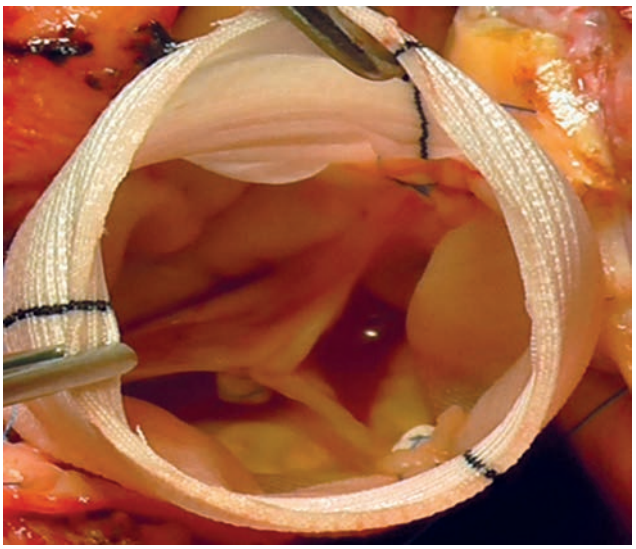

Рис. 5. **Центральная пликационная пластика левой коронарной створки.**

Fig. 5. **Central plication plastic surgery of the left coronary cusp.**

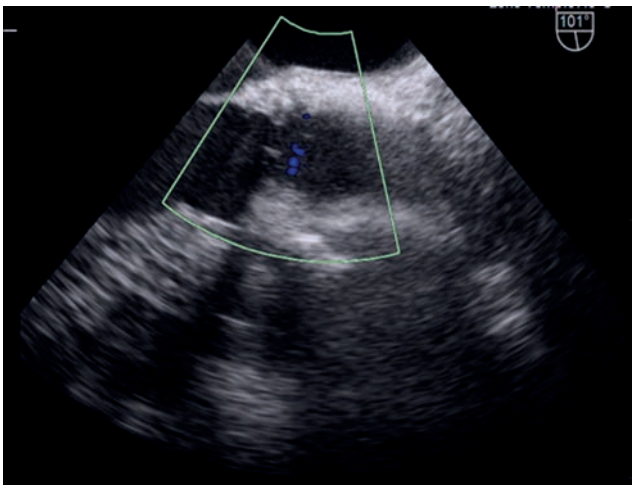

Рис. 6. **Данные чреспищеводной эхокардиографии после операции.**

Fig. 6. **Postoperative transesophageal echocardiography.**

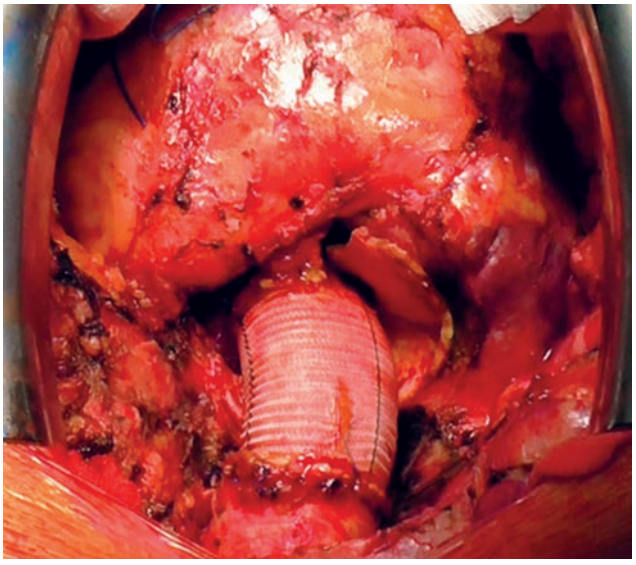

Рис. 7. **Конечный вид реконструкции.**

Fig. 7. **Final view of reconstruction.**