Кардиология и сердечно-сосудистая хирургия
2022, Т. 15, №3, с. 302–309
https://doi.org/10.17116/kardio202215031302

Russian Journal of Cardiology and Cardiovascular Surgery
2022, vol. 15, No. 3, pp. 302–309
https://doi.org/10.17116/kardio202215031302

Отдаленные результаты транслюминальной баллонной ангиопластики коронарных артерий у больных с ишемической болезнью сердца

© А.В. СТРЕЛКОВА, Д.А. АСАДОВ, В.В. ФОМЕНКО, Д.Г. ИОСЕЛИАНИ

ФГАОУ ВО «Первый Московский государственный медицинский университет им. И.М. Сеченова» Минздрава России (Сеченовский Университет), Москва, Россия

Резюме

Изучены отдаленные результаты (15 лет и 17 лет) баллонной ангиопластики коронарных артерий у двух больных с острым инфарктом миокарда. У одного больного была выполнена ангиопластика огибающей ветви левой коронарной артерии с оптимальным результатом. Контрольная коронарография спустя 15 лет выявила удовлетворительный результат процедуры. У второго больного была выполнена реканализация и баллонная ангиопластика передней межжелудочковой ветви левой коронарной артерии (ПМЖВ ЛКА) с хорошим результатом. После реканализации было выявлено стенотическое поражение этого же сосуда в средней трети, выполнена успешная ангиопластика. Контрольная ангиография через 17 лет выявила удовлетворительное состояние сосуда после баллонной ангиопластики в средней трети и стеноз артерии в месте бывшей окклюзии ПМЖВ ЛКА. Таким образом, спустя 15 лет и 17 лет после баллонной ангиопластики в двух из трех случаев отмечены хорошие результаты, в третьем случае просвет сосуда был сохранен, но стенозирован.

Ключевые слова: *транслюминальная баллонная ангиопластика, острый инфаркт миокарда, интервенционные вмешательства.*

Информация об авторах:
Стрелкова А.В. — https://orcid.org/0000-0003-4789-1640
Асадов Д.А. — https://orcid.org/0000-0001-8635-0893
Фоменко В.В. — https://orcid.org/0000-0003-2124-7929
Иоселиани Д.Г. — https://orcid.org/0000-0003-4885-0293
Автор, ответственный за переписку: Стрелкова А.В. — e-mail: strelkovaanya@mail.ru

Как цитировать:
Стрелкова А.В., Асадов Д.А., Фоменко В.В., Иоселиани Д.Г. Отдаленные результаты транслюминальной баллонной ангиопластики коронарных артерий у больных с ишемической болезнью сердца. *Кардиология и сердечно-сосудистая хирургия*. 2022;15(3):302–309.
https://doi.org/10.17116/kardio202215031302

Long-term results of balloon angioplasty of coronary arteries in patients with coronary artery disease

© A.V. STRELKOVA, D.A. ASADOV, V.V. FOMENKO, D.G. IOSELIANI

Sechenov First Moscow State Medical University, Moscow, Russia

Abstract

We analyzed the long-term results (after 15 and 17 years) of balloon angioplasty of coronary arteries in two patients with acute myocardial infarction. One patient underwent angioplasty of the circumflex artery with an optimal result. Control coronary angiography after 15 years revealed adequate result of the procedure. The second patient underwent recanalization and balloon angioplasty of the left anterior descending artery with good results. After recanalization, we visualized stenotic lesion of the same vessel in the middle third, and successful angioplasty was performed. Control angiography after 17 years revealed favorable result after balloon angioplasty in the middle third and stenosis at the site of previous occlusion. Thus, balloon angioplasty was followed by favorable results in 2 out of 3 cases after 15 and 17 years.

Keywords: *balloon angioplasty, acute myocardial infarction, interventional procedures.*

Information about the authors:
Strelkova A.V. — https://orcid.org/0000-0003-4789-1640
Asadov D.A. — https://orcid.org/0000-0001-8635-0893
Fomenko V.V. — https://orcid.org/0000-0003-2124-7929
Ioseliani D.G. — https://orcid.org/0000-0003-4885-0293
Corresponding author: Strelkova A.V. — e-mail: strelkovaanya@mail.ru

To cite this article:
Strelkova AV, Asadov DA, Fomenko VV, Ioseliani DG. Long-term results of balloon angioplasty of coronary arteries in patients with coronary artery disease. *Russ. Jour. of Card. and Cardiovasc. Surg.* = *Kard. i serd.-sosud. khir.* 2022;15(3):302–309. (In Russ.).
https://doi.org/10.17116/kardio202215031302

Введение

Сегодня общепринятым стандартом лечения стенозов и окклюзий коронарных артерий является стентирование. Ежегодно в мире выполняют более 2,5 млн этих процедур с хорошими ближайшими и отдаленными результатами [1]. На начальном этапе внедрения этого метода в клиническую практику, когда в основном использовали голометаллические стенты, важной проблемой в отдаленные сроки наблюдения являлись in-stent стенозы и in-stent окклюзии коронарных артерий. Однако после внедрения в клиническую практику стентов с лекарственным покрытием отмечено существенное снижение частоты упомянутых выше осложнений [2]. В настоящее время частота in-stent стенозов при использовании стентов с лекарственным покрытием в отдаленные сроки не превышает 4—7%, а окклюзия стентов наблюдается не более чем у 2—3% больных [3]. Хорошие ближайшие и отдаленные результаты стентирования практически свели на нет необходимость использования баллонной ангиопластики как самостоятельного метода коррекции поражений коронарных артерий. Сегодня баллонной ангиопластике в основном отведена роль предилатации и постдилатации коронарных артерий при процедуре стентирования.

Однако следует отметить, что у определенной части больных с ишемической болезнью сердца (ИБС) и атеросклерозом коронарных артерий по тем или иным причинам имеются относительные или абсолютные противопоказания к стентированию коронарных артерий, притом что им необходима ангиопластика коронарных артерий [4]. В таких случаях альтернативой стентированию может служить баллонная ангиопластика коронарных артерий, при которой отсутствуют те ограничения, которые характерны для стентирования. Тем более что за последнее время появились сообщения о хороших отдаленных результатах баллонной ангиопластики у больных с ИБС [5]. Однако таких работ, изучающих разные аспекты этой проблемы, еще недостаточно, и для окончательного решения вопроса о возможности более широкого и полноценного использования баллонной ангиопластики коронарных артерий необходимо дальнейшее накопление клинического опыта. В особенности это касается изучения сверхотдаленных результатов (более 10—15 лет) баллонной ангиопластики коронарных артерий.

НПЦ интервенционной кардиоангиологии Сеченовского Университета располагает опытом многих тысяч процедур разных вариантов ангиопластики коронарных артерий, в том числе баллонной ангиопластики, при лечении больных с разными формами ИБС.

В данном сообщении мы приводим два клинических наблюдения больных, которым в нашем Центре была выполнена успешная баллонная ангиопластика коронарных артерий с хорошими ближайшими и сверхотдаленными результатами. В первом случае срок повторного обращения составил 15 лет, во втором случае — 17 лет.

Клинический случай №1

Пациент *Б.*, 75 лет, поступил в Центр в плановом порядке в 2021 г. с жалобами на давящие боли за грудиной без связи с физической нагрузкой. Нитроглицерином не пользовался.

Из анамнеза известно, что пациент уже находился в 2005 г. на стационарном лечении в нашем Центре, куда он был доставлен с диагнозом острого Q-образующего инфаркта миокарда заднебазальной и заднедиафрагмальной областей. При поступлении в стационар у пациента сохранялись жалобы на остаточные боли за грудиной с иррадиацией в левую руку. При осмотре состояние больного средней степени тяжести. Сознание ясное. Кожные покровы и слизистые обычной окраски и влажности. Периферических отеков нет. Частота дыхательных движений (ЧДД) 16/мин. При аускультации легких дыхание везикулярное, проводится во все отделы, хрипов нет. Границы относительной тупости сердца в пределах нормы. При аускультации сердца тоны приглушены, ритмичные, шумов нет. Частота сердечных сокращений (ЧСС) 57 уд/мин. Артериальное давление (АД) 120/75 мм рт.ст. Пульсация на периферических артериях удовлетворительная. Живот безболезненный. Менингеальной и очаговой симптоматики нет. Вредные привычки отрицает (курил до 1976 г.). Аллергологический анамнез не отягощен. Наследственность отягощена по материнской линии (ИБС).

На электрокардиограмме (ЭКГ) при поступлении ритм синусовый. Картина острого заднедиафрагмального инфаркта миокарда с подъемом сегмента ST. Больному ургентно была выполнена селективная коронароангиография (КАГ), по данным которой был обнаружен правый тип коронарного кровообращения. Ствол левой коронарной артерии (ЛКА) обычно развит, не изменен. Передняя межжелудочковая ветвь левой коронарной артерии (ПМЖВ ЛКА) умеренно изменена, в среднем сегменте наблюдается динамическое сужение в систолу до 75% (не исключено наличие миокардиального мостика или спазма сосуда). Огибающая ветвь левой коронарной артерии (ОВ ЛКА) окклюзирована в среднем сегменте после отхождения крупной маргинальной ветви. Сосуд представлен в виде культи без коллатерального заполнения. Антеградный кровоток соответствует TIMI 0 **(рис. 1, 2)**. Правая коронарная артерия (ПКА) в среднем сегменте стенозирована до 50%.

По результатам селективной КАГ пациенту следом были выполнены механическая реканализация и баллонная ангиопластика среднего сегмента ОВ ЛКА баллонным катетером U-Pass 2,75×15 мм с хорошим ангиографическим эффектом **(рис. 3)**.

После чрескожного коронарного вмешательства (ЧКВ) на ЭКГ произошло почти полное возвращение сегмента ST к изолинии, но появилась полная блокада правой ножки пучка Гиса. Процедура и послеоперационный период протекали без осложнений.

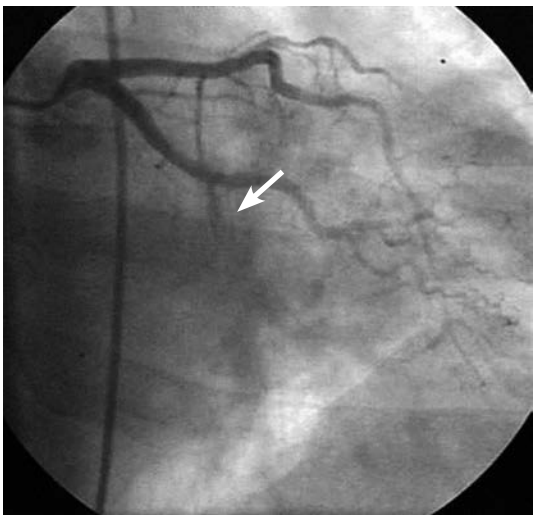

Рис. 1. **Ангиография ЛКА (RAO 20°, CAUD 30°). Окклюзия ОВ в среднем сегменте (указана стрелкой).**

Fig. 1. **Left coronary artery (LCA) angiography (RAO 20°, CAUD 30°). Occlusion of the circumflex artery in the middle segment (arrow).**

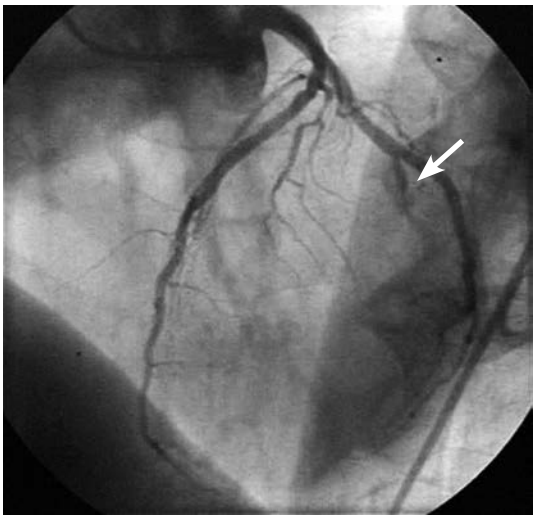

Рис. 2. **Ангиография ЛКА (LAO 55°, CRAN 25°). Окклюзия ОВ в среднем сегменте (указана стрелкой).**

Fig. 2. **LCA angiography (LAO 55°, CRAN 25°). Occlusion of the circumflex artery in the middle segment (arrow).**

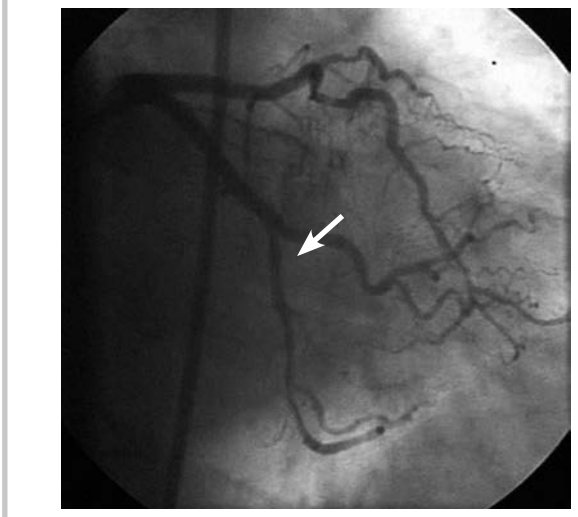

Рис. 3. **Ангиография ЛКА (RAO 20°, CAUD 30°). Результат баллонной ангиопластики ОВ в среднем сегменте (указан стрелкой).**

Fig. 3. **LCA angiography (RAO 20°, CAUD 30°). The result of balloon angioplasty of the circumflex artery in the middle segment (arrow).**

В период стационарного обследования и лечения пациент получал необходимую медикаментозную терапию. При суточном мониторировании ЭКГ на 7-е сутки после ЧКВ отмечен синусовый ритм в течение всего периода наблюдения, ЧСС колебалась от 45 до 113 уд/мин (в среднем 75 уд/мин). Изменений сегмента ST и полярности зубца Т не зарегистрировано, то есть признаков ишемии миокарда не было. Артериальное давление за все время стационарного лечения оставалось в пределах нормы, что было подтверждено при суточном мониторировании. Эхокардиография показала удовлетворительную функцию левого желудочка с фракцией выброса (ФВ ЛЖ) 62% (по Симпсону). Наблюдалась умеренная гипокинезия базальной части задней стенки левого желудочка. На 8-е сутки после ЧКВ больному была выполнена проба с физической нагрузкой, расценена как отрицательная. Лабораторные показатели в течение всего периода наблюдения были в пределах нормальных значений.

Пациент был выписан из стационара с рекомендацией дальнейшего поликлинического наблюдения по месту жительства и проведения консервативного лечения с обязательным приемом дезагрегантных препаратов. В дальнейшем на контрольные обследования больной не приходил ввиду отсутствия клиники стенокардии и каких-либо других жалоб со стороны сердечно-сосудистой системы.

Спустя примерно 15 лет (в 2021 г.) у пациента возобновились приступы стенокардии без четкой связи с физическими нагрузками. По поводу вышеуказанных жалоб он обратился в Центр и был госпитализирован в плановом порядке для обследования.

К представленному выше анамнезу следует добавить, что в 2006 г. ему была выполнена резекция правой почки по поводу злокачественной опухоли. В 2018 г. пациенту был установлен кава-фильтр.

При поступлении в стационар состояние больного удовлетворительное. Кожные покровы и слизистые оболочки обычной окраски. Отеков нет. ЧДД 17/мин. При аускультации легких дыхание везикулярное, хрипов нет. Границы относительной тупости сердца в пределах нормы. При аускультации сердца тоны приглушены, ритмичные. ЧСС 72 уд/мин. АД 120/80 мм рт.ст. Пульсация на периферических артериях удовлетворительная. Живот мягкий, безболезненный во всех отделах. Сознание ясное. Очаговой и менингеальной симптоматики нет. При посту-

плении на ЭКГ ритм синусовый, ЧСС 59 уд/мин. Сохраняется блокада правой ножки пучка Гиса. Данных за острую патологию нет. При сравнении с данными ЭКГ от 2005 г. существенных изменений не обнаружено, если не считать появившуюся за это время атриовентрикулярную (АВ) блокаду 1-й ст. При эхокардиографии сократительная способность левого желудочка удовлетворительная. ФВ ЛЖ 50% (по Симпсону). Отмечается акинез заднебоковой стенки левого желудочка. Обращает на себя внимание несколько расширенный восходящий отдел аорты (40 мм). Имеется гипертрофия межжелудочковой перегородки. За период суточного мониторирования ЭКГ регистрировали синусовый ритм. Выявлена АВ блокада 1-й ст. Значимого смещения сегмента ST не выявлено. В плановом порядке больному была выполнена селективная КАГ, при которой наблюдали правый тип коронарного кровоснабжения. Ствол ЛКА без значимых изменений, ПМЖВ ЛКА в средней трети с признаками мышечного мостика, суживающего просвет артерии в систолу до 50—75%. Диагональная ветвь без ангиографически значимых изменений. ОВ ЛКА незначительно диффузно изменена. В ее среднем сегменте, где ранее была выполнена баллонная ангиопластика, диаметр сосуда удовлетворительный, без видимых признаков стенозирования **(рис. 4, 5)**. Ветвь тупого края ЛКА без значимых изменений. ПКА в среднем сегменте стенозирована до 60%.

Таким образом, контрольная КАГ, выполненная спустя 15 лет, не выявила какой-либо существенной отрицательной динамики в целом в коронарных артериях и, в частности, в огибающей ветви ЛКА, где ранее была выполнена баллонная ангиопластика. В период госпитализации пациенту были проведены лабораторно-инструментальные исследования. Лабораторные анализы были в пределах нормы. Причинами имеющихся приступов стенокардии, не связанных с физической нагрузкой, могли быть либо наличие у пациента миокардиального мостика в ПМЖВ ЛКА, либо спастические явления в коронарных артериях. В стабильном состоянии пациент был выписан с рекомендацией продолжить медикаментозную терапию под наблюдение врачей по месту жительства.

Таким образом, в представленном динамическом клиническом наблюдении достаточно убедительно показан успешный эффект баллонной ангиопластики ОВ ЛКА, сохранившийся на протяжении 15 лет.

Клинический случай №2

Пациент *Т.*, 43 года, поступил в Центр в 2018 г. в плановом порядке с жалобами на давящие боли за грудиной и в левой половине грудной клетки, возникающие при физических нагрузках, купирующиеся в покое без медикаментозного воздействия в течение нескольких минут.

Из анамнеза известно, что в 2001 г. пациент находился на лечении в Центре с диагнозом Q-образующего острого инфаркта миокарда передней стенки левого желудочка. При поступлении предъявлял жалобы на боли давящего характера за грудиной, не купирующиеся приемом нитроглицерина. При госпитализации состояние больного средней тяжести. Кожные покровы и слизистые бледной окраски. Периферических отеков нет. ЧДД 16/мин. При аускультации легких дыхание везикулярное, проводится во все отделы, хрипов нет. Границы относительной тупости сердца в пределах нормы. При аускультации сердца

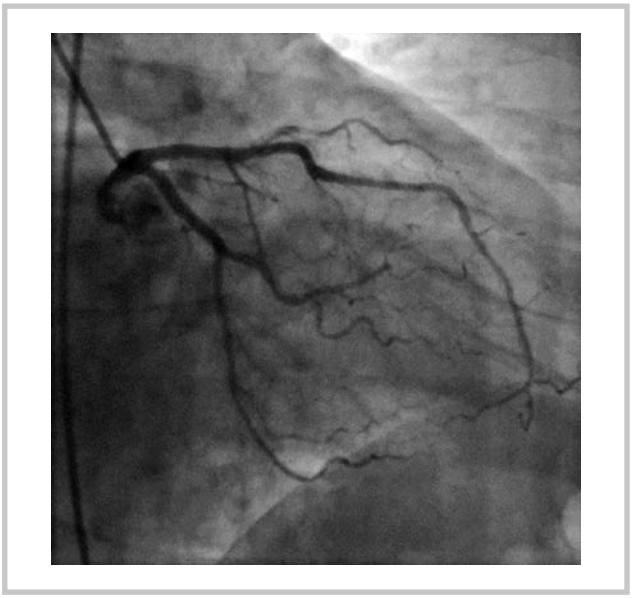

Рис. 4. **Ангиография ЛКА (RAO/LAO 0°, CAUD 30°). Результат баллонной ангиопластики ОВ в среднем сегменте (через 15 лет).**

Fig. 4. **LCA angiography (RAO/LAO 0°, CAUD 30°). The result of balloon angioplasty of the circumflex artery in the middle segment (after 15 years).**

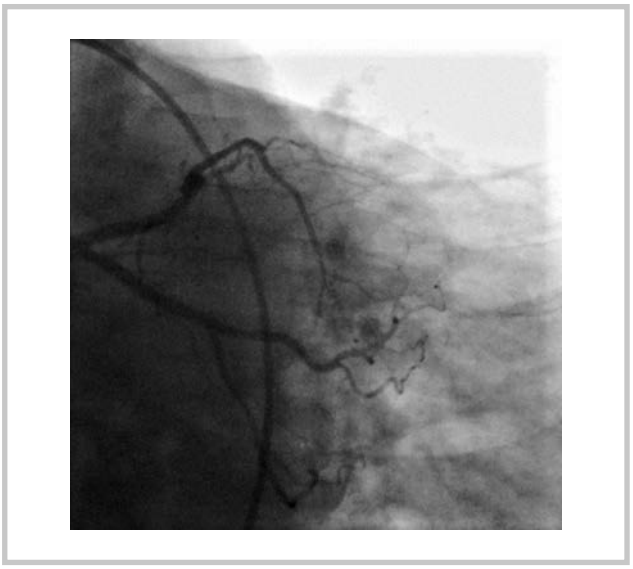

Рис. 5. **Ангиография ЛКА (RAO 20°, CAUD 30°). Результат баллонной ангиопластики ОВ в среднем сегменте (через 15 лет).**

Fig. 5. **LCA angiography (RAO 20°, CAUD 30°). The result of balloon angioplasty of the circumflex artery in the middle segment (after 15 years).**

тоны приглушены, ритмичные, шумов нет. ЧСС 68 уд/мин. АД 120/70 мм рт.ст. Живот мягкий, безболезненный. Мочеиспускание свободное. Сознание ясное. Очаговая и менингеальная симптоматика не выявлены. При электрокардиографии ритм синусовый, отмечалась элевация сегмента ST в грудных отведениях V5—V6 и отрицательные зубцы T

в грудных отведениях V2—V6. Пациенту тогда была выполнена ургентная селективная КАГ, при которой был диагностирован правый тип коронарного кровообращения. Ствол ЛКА обычно развит, без существенных изменений. ПМЖВ ЛКА окклюзирована в проксимальном сегменте. Коллатерального заполнения дистального русла ниже зоны окклюзии нет. Антеградный кровоток TIMI 0 **(рис. 6)**. ОВ ЛКА и ПКА без существенных изменений.

По результатам селективной КАГ пациенту вслед за этим были выполнены ургентная эндоваскулярная механическая реканализация и баллонная ангиопластика проксимального сегмента ПМЖВ ЛКА. Для ангиопластики использован баллонный катетер Perflex 3,5×15 мм **(рис. 7)**.

После адекватного восстановления кровотока в окклюзированном участке ПМЖВ ЛКА выяснилось, что в сосуде ниже имевшейся окклюзии имеется еще одно стенозирующее поражение до 70% — непосредственно после отхождения первой диагональной ветви ЛКА. Была выполнена баллонная ангиопластика и этого участка тем же баллоном. Адекватная проходимость сосуда успешно восстановлена на всем протяжении. На этом процедура была завершена. На ЭКГ отмечено возвращение сегмента ST к изолинии, в остальном ЭКГ без динамики по сравнению с исходными данными. Процедура и ближайший послеоперационный период протекали без осложнений.

В период стационарного лечения после ЧКВ больной прошел инструментально-лабораторное исследование. При эхокардиографии на 5-е сутки после ЧКВ ФВ ЛЖ соответствовала 48% (по Симпсону). Сократимость левого желудочка была умеренно снижена, отмечали дискинезию верхушки и акинезию апикального сегмента передне-перегородочной области левого желудочка. В области верхушки левого желудочка визуализировали образование схожее с тромбом. Проба с физической нагрузкой, выполненная на 10-е сутки заболевания, была отрицательной (высокая толерантность к физической нагрузке). На 13-е сутки заболевания пациент в стабильном состоянии был выписан из стационара с рекомендованной медикаментозной терапией.

С сентября 2018 г. у пациента возобновились давящие боли за грудиной и в левой половине грудной клетки на фоне физических нагрузок, купирующиеся в покое в течение нескольких минут. В связи с вышеуказанными жалобами больной обратился в Центр и был госпитализирован в плановом порядке.

В анамнезе за время, прошедшее после перенесенного инфаркта миокарда и баллонной ангиопластики ПМЖВ ЛКА на двух уровнях, диагностированы неспецифический язвенный колит, тотальная колэктомия с формированием илеоректального анастомоза по поводу малигнизированной стриктуры толстой кишки (2009 г.). Наличие вредных привычек отрицает. Аллергологический анамнез не отягощен. Наследственность не отягощена. При поступлении состояние больного удовлетворительное. Кожные покровы и слизистые обычной окраски. Отеков нет. ЧДД 18/мин. При аускультации легких дыхание везикулярное, хрипов нет. Границы относительной тупости сердца в пределах нормы. При аускультации сердца тоны приглушены, ритмичные. ЧСС 69 уд/мин. АД 130/80 мм рт.ст. Пульсация на периферических артериях удовлетворительная. Живот мягкий, безболезненный во всех отделах. Очаговой и менингеальной симптоматики нет. Больному была выполнена селективная КАГ, при которой определен правый тип коронарного кровоснабжения. Ствол ЛКА без значимых изменений. В среднем сегменте ПМЖВ ЛКА, где ранее выполняли баллонную ангиопластику, состояние сосуда удовлетворительное, без существенных стенотических изменений. В проксимальном сегменте ПМЖВ ЛКА, где также выполняли процедуру баллонной ангиопластики в 2001 г., визуализируется стеноз сосуда **(рис. 8, 9)**. Огибающая ветвь, ветвь тупого края и ПКА без значимых стенозирующих из-

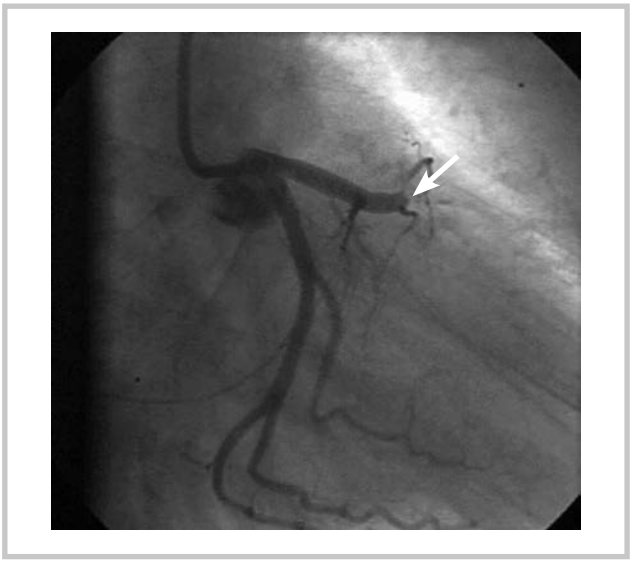

Рис. 6. **Ангиография ЛКА (RAO/LAO 0°, CAUD 30°). Окклюзия ПМЖВ в проксимальном сегменте (указана стрелкой).**

Fig. 6. **LCA angiography (RAO/LAO 0°, CAUD 30°). Left anterior descending artery (LAD) occlusion in the proximal segment (arrow).**



Рис. 7. **Ангиография ЛКА (RAO 55°, CAUD 25°). Результат механической реканализации и баллонной ангиопластики ПМЖВ в проксимальном сегменте.**

Fig. 7. **LCA angiography (RAO 55°, CAUD 25°). The result of mechanical recanalization and balloon angioplasty of LAD in the proximal segment.**

менений. При КАГ наблюдали некоторое замедление пассажа контрастного вещества по коронарным артериям, что могло свидетельствовать о наличии гипертонуса сосудов.

По результатам КАГ выполнено стентирование ПМЖВ ЛКА на границе проксимального и среднего сегментов. Имплантирован стент с лекарственным покрытием Calipso 3,5×28 мм с хорошим ангиографическим эффектом **(рис. 10)**. Послеоперационный период протекал без осложнений.

На 4-е сутки после вмешательства пациент со стабильной гемодинамикой без клиники стенокардии, нарушений ритма сердца и явлений недостаточности кровообращения был выписан из стационара под наблюдение врачей по месту жительства с рекомендацией консервативной терапии, включающей прием двойной дезагрегантной терапии.

Таким образом, представлен успешный сверхотдаленный (17 лет) результат баллонной ангиопластики на двух уровнях полностью окклюзированной ПМЖВ ЛКА у больного с острым инфарктом миокарда. Следует особо отметить, что на одном уровне (в среднем сегменте ПМЖВ) эффект баллонной ангиопластики сохранился в полном объеме, а в проксимальном сегменте произошло рестенозирование ранее окклюзированного участка сосуда, где были выполнены реканализация и баллонная ангиопластика.

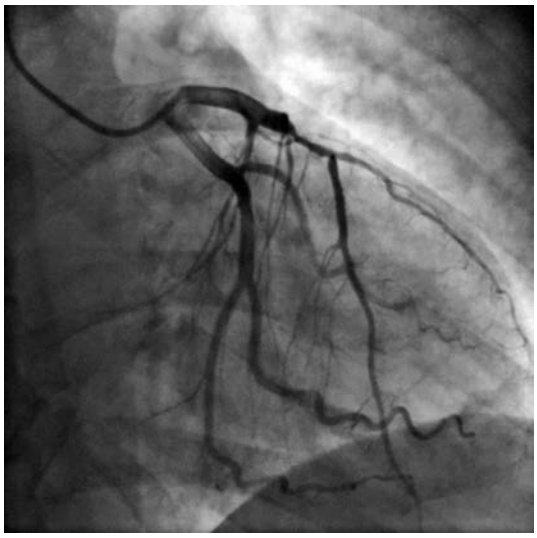

Рис. 8. **Ангиография ЛКА (RAO/LAO 0°, CAUD 30°). Результат баллонной ангиопластики ПМЖВ в проксимальном и среднем сегментах (через 17 лет).**

Fig. 8. **LCA angiography (RAO/LAO 0°, CAUD 30°). The result of LAD balloon angioplasty in the proximal and middle segments (after 17 years).**

Обсуждение

Как мы уже отмечали в начале статьи, после широкого внедрения в клиническую практику стентов с лекарственным покрытием за баллонной ангиопластикой в основном закрепилась функция вспомогательной процедуры, включающей предилатацию и постдилатацию при процедуре стентирования, а также промежуточной процедуры перед стентированием при реканализации окклюзированных коронарных артерий [6]. Изредка баллонную ангиопластику еще используют как самостоятельную процедуру при in-stent стенозах коронарных артерий [5]. В остальных случаях подавляющее большинство клиницистов отказались от использования баллонной ангиопластики как основного метода лечения поражений коронарных артерий. Меж-



Рис. 9. **Ангиография ЛКА (RAO 30°, CRAN 30°). Результат баллонной ангиопластики ПМЖВ в проксимальном и среднем сегментах (через 17 лет).**

Fig. 9. **LCA angiography (RAO 30°, CRAN 30°). The result of LAD balloon angioplasty in the proximal and middle segments (after 17 years).**

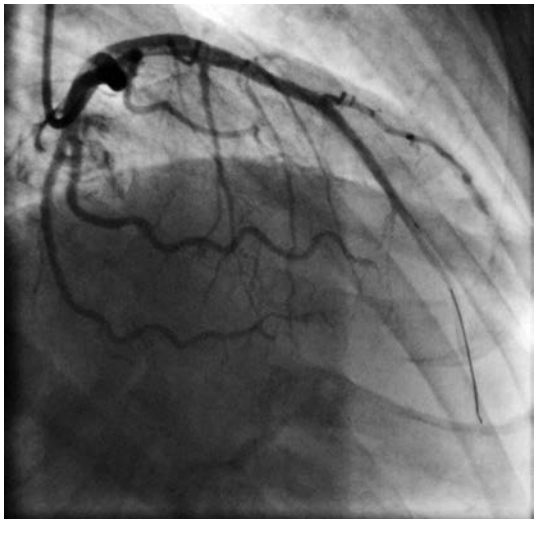

Рис. 10. **Ангиография ЛКА (RAO 30°, CRAN 30°). Результат стентирования на границе проксимального и среднего сегментов ПМЖВ.**

Fig. 10. **LCA angiography (RAO 30°, CRAN 30°). The result of LAD stenting at the border of the proximal and middle segments.**

ду тем следует помнить, что у определенной части больных с ИБС и атеросклерозом коронарных артерий по тем или иным причинам имеются относительные или абсолютные противопоказания к стентированию коронарных артерий (аллергия на материал стента [7] или его лекарственное покрытие, предстоящее хирургическое вмешательство, в связи с чем нет возможности длительного приема антиагрегантов, нежелательность стентирования дистальных отделов коронарных артерий в связи с возможной необходимостью выполнения в дальнейшем прямой реваскуляризации миокарда и т.д. [8]). В то же время у части этих больных имеется необходимость проведения плановой или ургентной ангиопластики коронарных артерий. В таких случаях альтернативой стентированию может явиться баллонная ангиопластика коронарных артерий, при которой отсутствуют те ограничения, которые мы перечислили выше. Более того, как преимущество метода следует отметить, что после баллонной ангиопластики в просвете коронарной артерии не остается «инородного тела» (стента) и нет условий для запуска иммунного каскада. Следовательно, снижается риск рестеноза [9].

Конечно, все слова, сказанные в пользу баллонной ангиопластики, могут быть правомерными лишь в том случае, если на достаточно большом и корректно отобранном материале удастся доказать долгосрочность эффекта баллонной ангиопластики коронарных артерий. В литературе имеются работы, основанные на изучении отдаленных и сверхотдаленных результатов баллонной ангиопластики коронарных артерий, в которых приводятся достаточно неплохие результаты [10, 11]. Наше наблюдение также является достаточно убедительным доказательством возможности получения хороших сверхотдаленных результатов баллонной ангиопластики у такого тяжелого контингента больных, как пациенты с острым инфарктом миокарда. Однако для того чтобы более убедительно говорить о возможностях успешного использования баллонной ангиопластики как самостоятельного метода лечения ИБС, необходимо дальнейшее накопление отдаленных результатов баллонной ангиопластики в разных группах больных. К примеру, представляют интерес группы пациентов, сформированные по форме заболевания (острая, хроническая), локализации стенозирующего поражения коронарных артерий (проксимальная, средняя, дистальная), зрелости атеросклеротической бляшки (зрелая кальцинированная, молодая, фиброзная, растущая бляшка). Кстати, этому фактору мы до настоящего времени не придаем должного значения, тогда как он очень важен. Одно дело выполнять баллонную ангиопластику сосуда со зрелой, практически прекратившей свой рост кальцинированной бляшкой. В этих случаях при успешно выполненной баллонной ангиопластике дальнейший рост бляшки маловероятен и, следовательно, можно ожидать хороших отдаленных результатов. Наоборот, если ангиопластика выполняется на молодой, фиброзной, растущей бляшке, даже после успешно выполненной ангиопластики весьма вероятен дальнейший рост бляшки и возникновение рестеноза. В таких случаях следует выполнять только стентирование, тогда как при зрелых, умеренно кальцинированных бляшках можно ожидать хорошего результата и при баллонной ангиопластике.

Таким образом, представленные два клинических примера сверхотдаленных результатов баллонной ангиопластики коронарных артерий являются еще одним подтверждением необходимости продолжения работ по изучению отдаленных результатов этой процедуры в разных группах больных. Такие работы необходимы для определения места и значения баллонной ангиопластики в лечении поражений коронарных артерий. Нам представляется, что было несколько преждевременным лишение баллонной ангиопластики роли самостоятельной эндоваскулярной лечебной процедуры при ИБС. Ни в коем случае не умаляя лидирующей роли стентирования в лечении ИБС, желательно иметь на вооружении еще один эффективный метод эндоваскулярного лечения хотя бы для тех случаев, когда по каким-то причинам имеются относительные или абсолютные противопоказания к использованию стентов в лечении ИБС.

Авторы заявляют об отсутствии конфликта интересов.
The authors declare no conflicts of interest.

ЛИТЕРАТУРА/REFERENCES

1. World Health Organization. *World health statistics 2018: monitoring health for the SDGs. 2018.*
2. Nordmann AJ, Bucher H, Hengstler P, Harr T, Young J. Primary stenting versus primary balloon angioplasty for treating acute myocardial infarction. *Cochrane Database Syst Rev.* 2005;(2):CD005313. https://doi.org/10.1002/14651858.CD005313
3. Landes U, Kornowski R, Assali A, Vaknin-Assa H, Greenberg G, et al. Predictors of Long Term Outcomes in 11,441 Consecutive Patients Following Percutaneous Coronary Interventions. *The American Journal of Cardiology.* 115(7):855-859. https://doi.org/10.1016/j.amjcard.2015.01.009
4. Naito R, Miyauchi K, Konishi H, et al. Gender difference in long-term clinical outcomes following percutaneous coronary intervention during 1984—2008. *Atherosclerosis.* 2016;247:105-110. https://doi.org/10.1016/j.atherosclerosis.2015.10.088
5. Waksman R, Pakala R. Drug-eluting balloon: the comeback kid? *Circ Cardiovasc Interv.* 2009;2(4):352-358. https://doi.org/10.1161/CIRCINTERVENTIONS.109.873703
6. Hannan EL, Racz MJ, Arani DT, et al. A comparison of short- and long-term outcomes for balloon angioplasty and coronary stent placement. *J Am Coll Cardiol.* 2000;36(2):395-403. https://doi.org/10.1016/s0735-1097(00)00752-x
7. Slodownik D, Danenberg C, Merkin D, et al. Coronary stent restenosis and the association with allergy to metal content of 316L stainless steel. *Cardiovasc J Afr.* 2018;29(1):43-45. https://doi.org/10.5830/CVJA-2017-036
8. Neumann F-J, Sousa-Uva M, Ahlsson A, et al. ESC Scientific Document Group, 2018 ESC/EACTS Guidelines on myocardial revascularization. *European Heart Journal.* 2019;40(2):87-165. https://doi.org/10.1093/eurheartj/ehy394
9. Jeger RV, Farah A, Ohlow M-A, et al. Drug-coated balloons for small coronary artery disease (BASKET-SMALL 2): An open-label randomized non-inferiority trial. *The Lancet.* 2018;392(10150):849-856. https://doi.org/10.1016/S0140-6736(18)31719-7

10. Kiemeneij F, Serruys PW, Macaya C, et al. Continued benefit of coronary stenting versus balloon angioplasty: five-year clinical follow-up of Benestent-I trial. *J Am Coll Cardiol.* 2001;37(6):1598-1603. https://doi.org/10.1016/s0735-1097(01)01207-4

11. Иоселиани Д.Г., Асадов Д.А., Курочкина И.М. Клиническое наблюдение успешного результата баллонной ангиопластики правой коронарной артерии сердца спустя четырнадцать лет после процедуры у пациентки с хронической формой ишемической болезни сердца. *Кардиология*. 2019;59(9S):51-62. Iosseliani DG, Asadov DA, Kurochkina IM. Clinical observation of the successful outcome of balloon angioplasty of the right coronary artery of the heart fourteen years after the procedure in a patient with chronic ischemic heart disease. *Kardiologiya*. 2019;59(9S):51-62. (In Russ.).

Поступила 28.02.2022
Received 28.02.2022
Принята к печати 10.03.2022
Accepted 10.03.2022